TÜRK KARDİYOLOJİ DERNEĞİ

TÜRK KARDİYOLOJİ DERNEĞİ
Kardiyak Görüntüleme Birliği

TÜRK KARDİYOLOJİ DERNEĞİ
Kalp Kapak Hastalıkları Çalışma Grubu

Kardiyak Görüntüleme ve Kapak Hastalıkları Toplantısı

16-18 Ekim 2026 Radisson Blu Hotel, İstanbul Şişli



SIMURG
Event - Congress- Brand Communication

ORGANİZASYON SEKRETERYASI
İçerenköy Mah Harman Sk. Kılıç Apt. No: 2/A
Ataşehir / İstanbul / Türkiye
E posta : KGKH2025@simurgevent.com
www.simurgevent.com

TÜRK KARDİYOLOJİ DERNEĞİ

BİLİMSEL SEKRETERYA
Nish İstanbul A Blok Kat: 8 No: 47-48
Çobançeşme, Bahçelievler 34196 İstanbul / Turkey
T: +90 212 221 17 30/38 F: +90 212 221 17 54
E-Posta: tkd@tkd.org.tr www.tkd.org.tr

www.kardiyakgoruntulemevekapakhastaliklari2026.tkd.org.tr

KURULLAR

TÜRK KARDİYOLOJİ DERNEĞİ YÖNETİM KURULU

Başkan	Dr. Ertuğrul Okuyan
Başkan Yardımcısı	Dr. Fahriye Vatansever Ağca
Başkan Yardımcısı	Dr. Ersan Tatlı
Genel Sekreter	Dr. Dursun Aras
Genel Sekreter Yardımcısı	Dr. Mehmet Akif Düzenli
Sayman	Dr. Teoman Kılıç
Üye	Dr. Adnan Burak Akçay
Üye	Dr. Ahmet Çelik
Üye	Dr. Öner Özdoğan

KARDİYAK GÖRÜNTÜLEME BİRLİĞİ

Başkan	Dr. Özge Özden Kayhan
Başkan Yardımcısı	Dr. İbrahim Altun
Üye	Dr. Ahmet Demirkıran
Üye	Dr. Bilge Duran Karaduman
Üye	Dr. Cüneyt Toprak
Üye	Dr. Fatma Kayaaltı Esin
Üye	Dr. Fulya Avcı Demir
Üye	Dr. Nermin Bayar
Üye	Dr. Sinem Özbay Özilmaz

KALP KAPAK HASTALIKLARI ÇALIŞMA GRUBU

Başkan	Dr. Bilgehan Karadağ
Üye	Dr. Ahmet Altuğ Çinçin
Üye	Dr. Beytullah Çakal
Üye	Dr. Hacı Ahmet Kasapkara
Üye	Dr. Hüseyin Bozbaş
Üye	Dr. Zeki Yüksel Günaydın

KARDİYAK MANYETİK REZONANS GÖRÜNTÜLEME ALT GRUBU

Üye	Dr. Ahmet Barutçu
Üye	Dr. İpek Büber

TÜRK KARDİYOLOJİ DERNEĞİ

TÜRK KARDİYOLOJİ DERNEĞİ
Kardiyak Görüntüleme Çalışma Grubu

TÜRK KARDİYOLOJİ DERNEĞİ
Kalp Kapak Hastalıkları Çalışma Grubu

Kardiyak Görüntüleme ve Kapak Hastalıkları Toplantısı

16-18 Ekim 2026 Radisson Blu Hotel, İstanbul Şişli

A SALONU | 16 EKİM 2026-CUMA

08:00-09:00	**VAKALARLA MİTRAL YETERSİZLİK BULMACASI** Moderatörler: Dr. Çetin Erol, Dr. Saide Aytekin Expert Panelistler: Dr. İrem Türkmen, Dr. Sevil Gülaştı, Dr. Nazlı Turan Şerfiler, Dr. Hilal Kurtoğlu Gümüşel
08:00-08:12	Primer mitral yetersizlikte altta yatan etiyoloji değerlendirmesi ve yetersizlik derecelendirilmesini doğru yapıyor muyuz? Dr. Kumral Çağlı
08:12-08:24	Sekonder mitral yetersizlik ama hangisi? Değerlendirmede en pratik ve kritik noktalar Dr. Sena Sert Şekerci
08:24-08:36	Asemptomatik ama ciddi, orta ama semptomatik mitral yetersizlik? Mitral yetersizlikte müdahale kararı ve MMI'nin bu noktadaki rolü Dr. Uğur Nadir Karakulak
08:36-08:48	Mitral yetersizliğe müdahale ederken cerrahi vs perkütan girişim kararı Dr. Cüneyt Toprak
08:48-09:00	Tartışma
	AÇILIŞ TÖRENİ
09:00-10:00	**MİTRAL KAPAK TEER – CANLI YAYIN OTURUMU** Moderatörler: Dr. Ertuğrul Okuyan, Dr. Özge Özden Kayhan Ekpert Panelistler: Dr. İsmail Ateş, Dr. Zeynettin Kaya Operatör: Dr. Erdoğan İlkay Görütüleme Operatörü: Dr. Alev Kılıçgedik
09:00-09:15	Hasta sunumu ve preprosedürel görüntüleme analizi Dr. Zeynettin Kaya
09:15-09:30	İnteraktif olgu tartışması
09:30-09:50	Canlı vaka uygulaması ve tartışma
09:50-10:00	Eve götürülecek sonuçlar Dr. Samet Yılmaz
10:00-10:20	Kahve Molası

TÜRK KARDİYOLOJİ DERNEĞİ

TÜRK KARDİYOLOJİ DERNEĞİ
Kardiyak Görüntüleme Çalışma Grubu

TÜRK KARDİYOLOJİ DERNEĞİ
Kalp Kapak Hastalıkları Çalışma Grubu

Kardiyak Görüntüleme ve Kapak Hastalıkları Toplantısı

16-18 Ekim 2026 Radisson Blu Hotel, İstanbul Şişli

A SALONU | 16 EKİM 2026-CUMA

10:20-11:20	**TRİKÜSPİT YETERSİZLİĞİNİ ANLAMAK: GÜNCEL TANI VE TEDAVİ YAKLAŞIMLARI** Moderatörler: Dr. Zehra Gölbaşı, Dr. Sümeyye Güllülü Expert Panelistler: Dr. Zeki Yüksel Günaydın, Dr. Betül Erer, Dr. Arda Şanlı Ökmen
10:20-10:32	Triküspit yetersizlik sınıflaması ve derecelendirmesini ne kadar doğru yapıyoruz? Dr. Bilge Duran Karaduman
10:32-10:44	Triküspit yetersizlikte girişim için doğru zamanlama: güncel kanıtlar neler söylüyor? Dr. Fahriye Vatansever Ağca
10:44-10:56	Güncel çalışmalar ışığında perkütan girişim için en uygun adaylar kimlerdir? Dr. Konstantinos Papadopoulos
10:56-11:08	Kalp damar cerrahı gözünden triküspit cerrahisinde güncel yaklaşımlar ve karşılaşılan zorluklar Dr. Mustafa Güden
11:08-11:20	Tartışma
11:20-12:20	**TRİKÜSPİT KAPAK TEER - CANLI YAYIN OTURUMU** Moderatörler: Dr. Hüseyin Bozbaş, Dr. Gökhan Kahveci Ekspert Panelistler:Dr. Hale Ünal Aksu, Dr. Özlem Önder, Dr. Ekrem Güler Operatör: Dr. Hakan Uçar Görüntüleme Operatörü: Dr. Zeynettin Kaya
11:20-11:30	Hasta sunumu ve detaylı preprosedürel görüntüleme analizi
11:30-11:40	Vakanın seçimi hakkında panel tartışması, eksper görüşler
11:40-12:10	Canlı vaka uygulaması ve interaktif tartışma
12:10-12:20	Eve götürülecek mesajlar Dr. Hüseyin Bozbaş

TÜRK KARDİYOLOJİ DERNEĞİ

TÜRK KARDİYOLOJİ DERNEĞİ
Kardiyak Görüntüleme Çalışma Grubu

TÜRK KARDİYOLOJİ DERNEĞİ
Kalp Kapak Hastalıkları Çalışma Grubu

Kardiyak Görüntüleme ve Kapak Hastalıkları Toplantısı

16-18 Ekim 2026 Radisson Blu Hotel, İstanbul Şişli

A SALONU | 16 EKİM 2026-CUMA

13:00-14:00	Öğle Yemeği
14:00-15:00	**TAVI CANLI YAYIN OTURUMU** Moderatörler: Dr. Özgür Ulaş Özcan, Dr. Derya Tok, Dr. Hasan Arı Expert Panelistler: Dr. Ahmet Göktuğ Ertem, Dr. Özkan Bekler, Dr. Serhat Sığırcı Operatör: Dr. Bilal Boztosun, Dr. Zekeriya Doğan
14:00-14:05	Görüntülemeci gözünden vakanın preprosedürel planlaması (Hastanın TTE & CT yorumu ve görüntülemecinin bu vakada girişimsel kardiyoloğu uyarması gereken konular) Dr. Didem Oğuz
14:05-14:20	Expert panelde görüntüleme ve hasta seçimi ile ilgili tartışma
14:20-14:50	Canlı vaka uygulaması ve interaktif tartışma
14:50-15:00	Görüntüleme ve hasta seçimi konusunda eve götürülecek mesajlar Dr. Ahmet Göktuğ Ertem

TÜRK KARDİYOLOJİ DERNEĞİ

TÜRK KARDİYOLOJİ DERNEĞİ
Kardiyak Görüntüleme Çalışma Grubu

TÜRK KARDİYOLOJİ DERNEĞİ
Kalp Kapak Hastalıkları Çalışma Grubu

Kardiyak Görüntüleme ve Kapak Hastalıkları Toplantısı

16-18 Ekim 2026 Radisson Blu Hotel, İstanbul Şişli

A SALONU | 16 EKİM 2026-CUMA

15:00-16:00	**PROTEZ KAPAK DEĞERLENDİRMESİNDEKİ SORUNLARIMIZ - VAKA BAZLI SİSTEMATİK YAKLAŞIM** Moderatörler: Dr. Mehmet Özkan, Dr. Nurşen Keleş Panelistler: Dr. Aylin Şafak, Dr. Ayça Gümüşdağ, Dr. Ezgi Gültekin Güner, Dr. Kadriye Yayla
15:00-15:12	Vakalarla yüksek gradientli protez kapağa sistematik yaklaşım (HPU/Stenoz?) Dr. Demet Menekşe Gerede
15:12-15:24	Biyoprotez kapakta trombüs mü? Dejenerasyon mu? Karar vermede en kritik noktalar Dr. Arda Güler
15:24-15:36	Vakalarla mekanik protez kapaklarda pannus-trombüs ayrımında MMI Dr. Tolga Sinan Güvenç
15:36-15:48	Protez kapakta PVL: Leakin ekokardiyografik değerlendirmesi (2D&3D) ve girişim zamanlaması & şekli açısından karar verdirici noktalar Dr. İrem Yılmaz
15:48-16:00	Tartışma
16:00-16:20	Kahve Molası
16:20-17:20	**VAKA BAZLI A'DAN Z'YE AORT DARLIĞI** Moderatörler: Dr. Bilgehan Karadağ, Dr. Halil İbrahim Kurt Ekspert Panelistler:Dr. İrfan Barutçu, Dr. Beste Özben, Dr. Eser Durmaz
16:20-16:32	Aort darlığı etiyoloji ve ciddiyetinin değerlendirilmesinde zorluklar ve ipuçları Dr. Nermin Bayar
16:32-16:44	Asemptomatik aort darlığı olan hastalara erken girişim yapmalı mıyız? Dr. Murat Çimci
16:44-16:56	Semptomatik orta derecede aort darlığı olan hastalara girişim yapmalı mıyız? Dr. Ayşe Saatcı Yaşar
16:56-17:08	Erken sol ventrikül remodeling riski olan hastaları görüntüleme ve kardiyak biyobelirteçler ile saptamak Dr. Göktürk İpek
17:08-17:20	Tartışma

TÜRK KARDİYOLOJİ DERNEĞİ

TÜRK KARDİYOLOJİ DERNEĞİ
Kardiyak Görüntüleme Çalışma Grubu

TÜRK KARDİYOLOJİ DERNEĞİ
Kalp Kapak Hastalıkları Çalışma Grubu

Kardiyak Görüntüleme ve Kapak Hastalıkları Toplantısı

16-18 Ekim 2026 Radisson Blu Hotel, İstanbul Şişli

A SALONU | 16 EKİM 2026-CUMA

17:20-18:20	**İNFEKTİF ENDOKARDİT DOSYASI TÜM DETAYLARI İLE MASAYA YATIRILIYOR** Moderatörler: Dr. Nurten Sayar, Dr. İrem Dinçer Panelistler: Dr. Hülya Gamze Çelik, Dr. Ümit Yaşar Sinan, Dr. Mehmet Melek, Dr. Hicaz Zencirkıran Aguş
17:20-17:32	İnfektif endokardit sandıklarımız ; mikrobiyoloji ve görüntüleme desteği ile ayırıcı tanı Dr. Selma Tiryakioğlu
17:32-17:44	Nativ kapak endokarditinin tanı ve takibinde MMI Dr. Ayşe Çolak
17:44-17:56	Protez kapak endokarditinde MMI'nın rolü Dr. Gamze Babur Güler
17:56-18:08	Cihaz ilişkili IE hastasında tanı süreci Dr. Fatma Nihan Turhan Çağlar
18:08-18:20	Tartışma

TÜRK KARDİYOLOJİ DERNEĞİ

TÜRK KARDİYOLOJİ DERNEĞİ
Kardiyak Görüntüleme Çalışma Grubu

TÜRK KARDİYOLOJİ DERNEĞİ
Kalp Kapak Hastalıkları Çalışma Grubu

Kardiyak Görüntüleme ve Kapak Hastalıkları Toplantısı

16-18 Ekim 2026 Radisson Blu Hotel, İstanbul Şişli

KURS SİMÜLATÖR ODASI | 16 EKİM 2026-CUMA

09:00-10:30
TEMEL TRANSTORASİK EKOKARDİYOGRAFİ KURSU
Moderatör: Dr. Serdar Küçükoğlu
Eğitimciler: Dr. Ozan Gürsoy, Dr. Fatma Kayaaltı Esin

11:00-12:30
DİASTOLOJİ KURSU
Moderatör: Dr. İrem Dinçer
Eğitimciler: Dr. Emir Derviş, Dr. Seda Türkan Tan

13:30-15:30
SİMÜLASYONLU TEE EĞİTİMİ (MR TEEMOTHY)
Eğitimciler: Dr. Konstantinos Papadopoulos

15:30-17:00
TAVI KURSU: HASSAS PLANLAMA VE ANATOMİK DEĞERLENDİRME
BT değerlendirme atölyesi - Dr. Altuğ Çinçin
Vasküler giriş yolu, teknik ve ipuçları - Dr. Ali Nazmi Çalık
Kapak seçim algoritması - Dr. Hacı Ahmet Kasapkara

KURS WORKSTATION ODASI | 16 EKİM 2026-CUMA

09:00-10:30
KONJENİTAL KALP HASTALIKLARINDA MMI KURSU
Eğitimciler: Dr. İbrahim Altun, Dr. İpek Büber

10:30-12:00
MİTRAL BALON VALVÜLOPLASTİ KURSU
Eğitimciler: Dr. Halil Lütfi Kısacık , Dr. Bahar Pirat

TÜRK KARDİYOLOJİ DERNEĞİ

TÜRK KARDİYOLOJİ DERNEĞİ
Kardiyak Görüntüleme Çalışma Grubu

TÜRK KARDİYOLOJİ DERNEĞİ
Kalp Kapak Hastalıkları Çalışma Grubu

Kardiyak Görüntüleme ve Kapak Hastalıkları Toplantısı

16-18 Ekim 2026 Radisson Blu Hotel, İstanbul Şişli

SÖZLÜ BİLDİRİLER

KURS SİMÜLATÖR ODASI | 16 EKİM 2026-CUMA

SÖZLÜ BİLDİRİ OTURUMU 1

Moderatör: Dr. Fatma Kayaaltı Esin, Dr. Bekir Serhat Yıldız

17:30-18:30	
17:30-17:35	**SS-01** First Experience Of Valve-In-Valve TAVI Using The Vitaflow System In Turkey: Hemodynamic Implications of Valve Fracturability and External Skirt Design **Ali Rıza Akyüz,** Hakan Feyzioğlu, Selim Kul
17:35-17:40	**SS-02** Diagnosing Process of HFrEF On A Young Patient, NDLVC **Öykü Sinan Yıkıcı,** Serhat Agüloğlu, Ecem Gürses
17:40-17:45	**SS-03** Opere Fallot Tetralojisinde Sol Ana Pulmoner Arter Stenozu ve İleri Pulmoner Yetersizliğin Perkütan Tedavisi **Berke Çavuş,** Zekeriya Doğan, Ahmet Altuğ Çinçin
17:45-17:50	**SS-04** İnkomplet Cerrahi Sol Atriyal Apendiks Ligasyonunun Multimodal Görüntüleme Rehberliğinde Perkütan Kapatılması: Olgu Sunumu **Ümit Alperen Kınak,** Gülnihal Saltabaş, Ecemnaz Aksu, Selin Yöndem, İdris Yakut, Mehmet Akif Erdol, Adnan Burak Akçay, Çağri Yayla, Ahmet Ertem, Ahmet Korkmaz, Kumral Çağlı, Ayşe İrem Demirtola
17:50-17:55	**SS-05** Valve-in-Valve TAVI Sonrası Gelişen İyatrojenik Perimembranöz Ventriküler Septal Defekt'in Multimodal Ekokardiyografik Değerlendirilmesi **Ümit Alperen Kınak,** Gülnihal Saltabaş, Ecemnaz Aksu, Kürşat Kağan Yenikomşu, Süleyman Bora Bozağaç, Ezgi Merve Celik, İdris Yakut, Mehmet Akif Erdol, Adnan Burak Akçay, Çağrı Yayla, Ahmet Ertem, Ayşe İrem Demirtola
17:55-18:00	**SS-06** Diffuse Large B-Cell Lymphoma Presenting As A Recurrent Acute Coronary Syndrome Mimic And An Apical Hypertrophic Phenocopy: A Case Report **Ahmet Berk Duman,** Denizhan Karaçimen, Samet Solmaz, Yunus Koç, Şükriye Ebru Önder
18:00-18:05	**SS-07** SOS1 İlişkili Noonan Sendromunda Multimodal Sağ Kalp Görüntüleme **Gülnihal Saltabaş,** Ecemnaz Aksu, Ümit Alperen Kınak, İdris Yakut, Mehmet Akif Erdol, Çağrı Yayla, Adnan Burak Akçay, Ahmet Ertem, Omac Tufekcioglu, Ayşe İrem Demirtola

TÜRK KARDİYOLOJİ DERNEĞİ

TÜRK KARDİYOLOJİ DERNEĞİ
Kardiyak Görüntüleme Çalışma Grubu

TÜRK KARDİYOLOJİ DERNEĞİ
Kalp Kapak Hastalıkları Çalışma Grubu

Kardiyak Görüntüleme ve Kapak Hastalıkları Toplantısı

16-18 Ekim 2026 Radisson Blu Hotel, İstanbul Şişli

SÖZLÜ BİLDİRİLER

KURS SİMÜLATÖR ODASI | 16 EKİM 2026-CUMA

18:05-18:10

SS-08 Prolonged troponin elevation and myocardial bridge in a competitive triathlete: a diagnostic and management challenge

Hatice Özdamar, Utku Zeybey, Çağatay Koca, Ayşe Birsu Topçugil Kırık, Mustafa Ozan Gürsoy

18:10-18:15

SS-09 Early Tricuspid Regurgitation Response Following Isolated Mitral Transcatheter Edge-to-Edge Repair: Which Patients Improve?

Özlem Önder, Aysel Akhundova

18:15-18:20

SS-10 A Cardiac Blood Cyst Causing Severe Fixed Left Ventricular Outflow Tract Obstruction: A Rare Mimic of Hypertrophic Obstructive Cardiomyopathy

Fahriye Vatansever Ağca, Fatih Levent, **Muhammed Nusret Akın**, Esra Akpınar

18:20-18:25

SS-11 Sol Atrıal Appendiks Kapama Cihaz Embolizasyonunun Perkütan Yolla Başarılı Ekstraksiyonu

Engincan Doğan, Oktay Şenöz

18:25-18:30

SS-12 Çoklu Musküler Ventriküler Septal Defekti Taklit Eden Pulmoner Arterden Köken Alan Sağ Koroner Arter Anomalisi (ARCAPA): Bir Olgu Sunumu

Mehmet Ertuğrul Gazioğlu, Elmas Kaplan Çelik, Bilge Duran Karaduman, Özcan Özeke, Rıza Sarper Ökten, Özlem Özcan Çelebi, Telat Keleş, Zehra Gölbaşı, Sinan Aydoğdu

TÜRK KARDİYOLOJİ DERNEĞİ

TÜRK KARDİYOLOJİ DERNEĞİ
Kardiyak Görüntüleme Çalışma Grubu

TÜRK KARDİYOLOJİ DERNEĞİ
Kalp Kapak Hastalıkları Çalışma Grubu

Kardiyak Görüntüleme ve Kapak Hastalıkları Toplantısı

16-18 Ekim 2026 Radisson Blu Hotel, İstanbul Şişli

SÖZLÜ BİLDİRİ OTURUMU 2

KURS WORKSTATİON ODASI | 16 EKİM 2026-CUMA

14:00-16:20 — **SÖZLÜ BİLDİRİ OTURUMU 2**

Moderatör: Dr. Abdurrahman Oğuzhan, Dr. Zeynep Emren

14:00-14:05

SS-13 Is Surgery Always The Final Step? A Case of Recurrent Obstructive Hypertrophic Cardiomyopathy Successfully Treated With Mavacamten

Cemre Turgul, Çağla Akçay Ürkmez, Özge Özden Kayhan, Zeynep Esra Güner, Konstantinos Papadoupoulos

14:05-14:10

SS-14 Kompleks Triküspit Valve-in-Ring Olgusunda Değişen Tedavi Stratejisine Görüntüleme Rehberliği: Rezidüel Paravalvüler Defektin Tanımlanması, Perkütan Kapama ve Cerrahi Yeniden Girişim

Yasemin Dilan Rencüzoğulları, Çağrı Yayla, Ahmet Göktuğ Ertem, Adnan Burak Akçay, Mehmet Akif Erdöl, Omaç Tüfekçioğlu, Ayşe İrem Demirtola

14:05-14:10

SS-15 Partial Shone Complex Misdiagnosed as Rheumatic Mitral Valve Disease in an Adult Patient

Ragıp Baras Gökesaoğlu, Burak Kardeşler, Çağrı Özcan, Bilge Duran Karaduman, Özlem Özcan Çelebi, Telat Keleş, Zehra Gölbaşı, Sinan Aydoğdu

14:15-14:20

SS-16 Biventriküler Obstrüktif Hipertrofik Kardiyomiyopatide Mavacamten ile Hem LVOT Hem RVOT Obstrüksiyonunda Gerileme

Ragıp Baras Gökesaoğlu, Koray Arslan, Bilge Duran Karaduman, Özlem Özcan Çelebi, Telat Keleş, Zehra Gölbaşı, Sinan Aydoğdu

14:20-14:25

SS-17 Intramyocardial Dissecting Hematoma Following Late Myocardial Infarction: A Rare Mechanical Complication Ending in Intraoperative Mortality

Furkan Mert Say, Sinem Çakal

14:25-14:30

SS-18 Giant Partially Thrombosed Right Coronary Artery Aneurysm Causing Right Ventricular Compression: The Role of Multimodality Imaging

Tuğba Yılmaz, Mehmet Murat Şahin, Ömer Burak Çelik, Erdi Güler, Osman Karaarslan, Muhammet Cihat Çelik, Yusuf Karavelioğlu

14:30-14:35

SS-19 Sol Atriyal Trombozun LAA Ötesindeki Yüzü: Atipik Mural Trombüslerin İki Olgusu

Doğukan Özgel, Ahmet ertem, Firat Ozcan, Bilge Duran Karaduman, Ayşe İrem Demirtola

TÜRK KARDİYOLOJİ DERNEĞİ

TÜRK KARDİYOLOJİ DERNEĞİ
Kardiyak Görüntüleme Çalışma Grubu

TÜRK KARDİYOLOJİ DERNEĞİ
Kalp Kapak Hastalıkları Çalışma Grubu

Kardiyak Görüntüleme ve Kapak Hastalıkları Toplantısı

16-18 Ekim 2026 Radisson Blu Hotel, İstanbul Şişli

SÖZLÜ BİLDİRİ OTURUMU 2

KURS WORKSTATİON ODASI | 16 EKİM 2026-CUMA

14:35-14:40	**SS-20** TAVR Sonrası Beklenmedik İki Şant: Aorta–Sağ Atriyum ve Aorta–Sağ Ventrikül Fistüllerinin Multimodal Görüntüleme ile Değerlendirilmesi **Ecemnaz Aksu,** Gülnihal Saltabaş, Bilge Duran Karaduman, İdris Yakut, Mehmet Akif Erdol, Ahmet Ertem, Çağrı Yayla, Adnan Burak Akçay, Ayşe İrem Demirtola
14:40-14:45	**SS-21** Emergency Transcatheter Aortic Valve Implantation for Acute Multi-Organ Failure Due to Severe Degenerated Xenograft Regurgitation in a Patient with Aortic Graft: A First National Case Report Ali Rıza Akyüz, **Elif Aleyna Yurdusever**
14:45-14:50	**SS-22** Sol Atriyal Apendiks Kapatma Cihazı Migrasyonunda Kurtarıcı Strateji: İkinci Cihaz İle Başarılı Perkütan Müdahale **Merve Fındık**, Ömer Gedikli
14:50-14:55	**SS-23** Mitral Anüler Kalsifikasyon ve Şiddetinin Sol Atriyum Rezervuar Straini ve Noninvaziv Sol Atriyum Sertlik İndeksi ile İlişkisi **Özdemir Kuzucu,** Muhammed Ali Şahin
14:55-15:00	**SS-24** Apical Herniation Through an Acquired Pericardial Defect After Childhood Patent Ductus Arteriosus Surgery, Mimicking a Left Ventricular Apical Aneurysm: A Multimodality Imaging Case **Ezel Arda Meral,** İnanç Yaşar, Atalay Üsküdar, Ebru Özpelit
15:00-15:05	**SS-25** Erişkin Yaşta Ortaya Çıkan Çift Odacıklı Sağ Ventrikül ve Perimembranöz Ventriküler Septal Defekt: Multimodal Görüntülemenin Rolü **İpek Aydın,** Şevval İlke Ebeoğlu, Ümit Yaşar Sinan, Mehmet Serdar Küçükoğlu
15:05-15:10	**SS-26** Ciddi Triküspit Kapak Yetersizliği Olan Hastada Gerçek Bir Kapak Gibi Fonksiyon Gören Prominent Eastachıan Valve **Muhammed Emin Recep,** Elmas Kaplan, Bilge Duran Karaduman, Özlem Özcan Çelebi, Telat Keleş, Zehra Gölbaşı, Sinan Aydoğdu
15:10-15:15	**SS-27** Acquired Type 1 Supravalvular Gerbode Defect Secondary to Infective Endocarditis and Aortic Root Abscess Perforation: A Case Report **Ziya Apaydın,** Furkan Burak Tahan, Sinem Çakal
15:15-15:20	**SS-28** Vegetation or Thrombus? Multimodality Imaging of ICD Lead-Associated Masses **Dilsah Sevik,** Müge Akbulut, Edibe Yurd, Elif Oya İlhan

TÜRK KARDİYOLOJİ DERNEĞİ

TÜRK KARDİYOLOJİ DERNEĞİ
Kardiyak Görüntüleme Çalışma Grubu

TÜRK KARDİYOLOJİ DERNEĞİ
Kalp Kapak Hastalıkları Çalışma Grubu

Kardiyak Görüntüleme ve Kapak Hastalıkları Toplantısı

16-18 Ekim 2026 Radisson Blu Hotel, İstanbul Şişli

SÖZLÜ BİLDİRİ OTURUMU 2

KURS WORKSTATİON ODASI | 16 EKİM 2026-CUMA

14:00-16:20 SÖZLÜ BİLDİRİ OTURUMU 2

Moderatör: Dr. Abdurrahman Oğuzhan, Dr. Zeynep Emren

15:20-15:25
SS-29 Left Atrial Appendage Nonvisualization Before Atrial Fibrillation Ablation: A Multimodality Diagnostic Pathway
Şadiye Nur Dalgıç, Ahmet Berk Duman, Tarık Erçetin, Selçuk Beniz, Şükriye Ebru Önder

15:25-15:30
SS-30 Post-MI Apikal Musküler Ventriküler Septal Defektin Perkütan Cihazla Kapatılması Sonrası Rezidü Şanta Rağmen 10. Ayda Sağkalım ve Fonksiyonel İyilik: Olgu Sunumu
Mertcan Gezer, Yunus Emre Yavuz, Hakan Akıllı, Sefa Tatar, Yakup Alsancak, Abdullah İçli

15:30-15:35
SS-31 Lizozomal Birikim Kalbe Ulaştığında: Hunter Sendromlu Erişkin Bir Hastada Kapak Tutulumunun Kapsamlı Ekokardiyografik Değerlendirilmesi
Elif Oya İlhan, Müge Akbulut

15:35-15:40
SS-32 Silent but Significant: Multimodality Imaging of Right Ventricular Myocardial Metastasis from Anaplastic Thyroid Carcinoma
İdil Bayar, Secil Nur Dincer, Kardelen Ohtaroğlu Tokdil, Erol Gürsoy, Alev Arat Özkan

15:40-15:45
SS-33 Beş Yaprakçıklı Triküspit Kapakta T-TEER: Nadir Anatomide Başarılı Onarım
Bengisu Şahin, Kumral Çağlı, Hüseyin Bozbaş

15:45-15:50
SS-34 From One Complication to Another: Suicide Left Ventricle and Paravalvular Leak After TAVI
Mohamed Asfour, Bengisu Şahin, Hüseyin Bozbaş

15:50-15:55
SS-35 Acute Right Ventricular Outflow Tract Obstruction Caused by Metastatic Endometrioid Carcinoma: A Multimodality Imaging Case
Nihan Bahadır, Melih Ürkmez

15:55-16:00
SS-36 TAVİ Sırasında Self-Expanding Aort Kapak Protezinde İnfolding:Erken Tanı ve Başarılı Yönetim
İsmet İder, Ahmet Atıl Aygün, Murat Çimci, Eser Durmaz, Bilgehan Karadağ

TÜRK KARDİYOLOJİ DERNEĞİ

TÜRK KARDİYOLOJİ DERNEĞİ
Kardiyak Görüntüleme Çalışma Grubu

TÜRK KARDİYOLOJİ DERNEĞİ
Kalp Kapak Hastalıkları Çalışma Grubu

Kardiyak Görüntüleme ve Kapak Hastalıkları Toplantısı

16-18 Ekim 2026 Radisson Blu Hotel, İstanbul Şişli

SÖZLÜ BİLDİRİ OTURUMU 2

KURS WORKSTATİON ODASI | 16 EKİM 2026-CUMA

16:00-16:05	**SS-37** Koroner Sinüs Değil. Transtorasik Ekokardiyografide RAC Sign ile Saptanan Sol Sirkumfleks Arter Anomalisi **Can Calışkan**, Gizem Akçay Özyurt, Dilek Çiçek Yılmaz
16:05-16:10	**SS-38** Echocardiographic Clue Leading to the Diagnosis of Diaphragmatic Hernia and an Incidental Right Renal Tumor **Zeynep Esra Güner**, Cemre Turgul
16:10-16:15	**SS-38** Koroner Arter Hastalığı Olan Bir Hastada Apikal Anevrizma ve Ventriküler Aritmi ile Birlikte Mid-Ventriküler Obstrüktif Hipertrofik Kardiyomiyopati Olgusu **Gulchohra Gazibayova**, Tugba Kayhan Altuner, Nazlı Turan Şerifler
16:15-16:20	**SS-38** SCN5A Gen Mutasyonu ve Ves Induced Kardiyomyopatisi Olan Hastada Flekainid Sonrası Dramatik Sol Ventrikül ve Sağ Ventrikül Volüm ve Fonksiyonlarındaki İyileşme **Muhammed Emin Recep**, Burak Kardeşler, Bilge Duran Karaduman, Özcan Özeke, Özlem Özcan Çelebi, Telat Keleş, Zehra Gölbaşı, Sinan Aydoğdu

TÜRK KARDİYOLOJİ DERNEĞİ

TÜRK KARDİYOLOJİ DERNEĞİ
Kardiyak Görüntüleme Çalışma Grubu

TÜRK KARDİYOLOJİ DERNEĞİ
Kalp Kapak Hastalıkları Çalışma Grubu

Kardiyak Görüntüleme ve Kapak Hastalıkları Toplantısı

16-18 Ekim 2026 Radisson Blu Hotel, İstanbul Şişli

SÖZLÜ BİLDİRİ OTURUMU 3

KURS WORKSTATİON ODASI | 16 EKİM 2026-CUMA

SÖZLÜ BİLDİRİ OTURUMU 3

Moderatörler: Dr. Ramazan Topsakal, Dr. Serpil Eroğlu

16:30-18:15	
16:30-16:35	**SS-41** Kompleks Barlow Hastalığında Ciddi Mitral Yetersizliğinin Tek Klip ile Transkateter Uç Uca Onarımı **Bengisu Şahin,** Kumral Çağlı, Aksüyek Savaş Çelebi, Mohamed Asfour, Hüseyin Bozbaş
16:35-16:40	**SS-42** Selülit ve Tenosinovit Maskesi Altında Gizlenmiş Bir Tanı: İntravenöz Madde Bağımlısı Genç Hastada Serebral Emboli ile Komplike Aort Kapak İnfektif Endokarditi **Ömer Faruk Şimşek,** Mucahit Tan
16:40-16:45	**SS-43** A Case of Rare Nonbacterial Thrombotic Endocarditis in a Young Patient with Antiphospholipid Syndrome **Güldane Nevra Güner,** Hakan Özcan, Burcu Demirkan, Özgül Uçar Elalmış
16:45-16:50	**SS-44** Beklenenin Aksine Geçen Beş Yıl: Cerrahiyi Reddeden Bir Hastada Yaygın Kronik Stanford Tip A Aort Diseksiyonunun Multimodal Görüntüleme ile İzlemi **Elif Oya İlhan,** Dilsah Sevik, Öykü Nisa Yalçın Akın, Volkan Kozluca
16:50-16:55	**SS-45** A Shrinking Shadow in the Right Atrium: Pushing the Boundaries of Multimodality Imaging **Kardelen Ohtaroğlu Tokdil,** Hasan Tokdil, Khayal Mırzayev, Erol Tülümen, Saide Aytekin, Alev Arat Özkan
16:55-17:00	**SS-46** Association between the Naples Prognostic Score and coronary atherosclerotic burden in patients with premature myocardial infarction **Can Baba ARIN**
17:00-17:05	**SS-47** Apikal Hipertrofik Kardiyomiyopati: Hipertrofiden Dilate Fenotipe Yolculuk **Esra Varol,** Bilal Canberk İlhan, Anıl Salman, Gizem Temuroğlu Burucu, Batuhan Uysal, Tayyibe Sude Aydal, Abdullah Kaan Kaya, Merve Yıldız, Kadir Kağan Özçalıkuşu, Mikail Yarlioglu
17:05-17:10	**SS-48** Hipertrofik Kardiyomiyopatide Sistolik Anterior Hareketten Bağımsız Ventriküler Fonksiyonel İleri Mitral Yetersizlik: Etyolojide Zor Bir Ayrım **Mehmet Ertuğrul Gazioğlu,** Koray Arslan, Bilge Duran Karaduman, Özlem Özcan Çelebi, Telat Keleş, Zehra Gölbaşı, Sinan Aydoğdu

TÜRK KARDİYOLOJİ DERNEĞİ

TÜRK KARDİYOLOJİ DERNEĞİ
Kardiyak Görüntüleme Çalışma Grubu

TÜRK KARDİYOLOJİ DERNEĞİ
Kalp Kapak Hastalıkları Çalışma Grubu

Kardiyak Görüntüleme ve Kapak Hastalıkları Toplantısı

16-18 Ekim 2026 Radisson Blu Hotel, İstanbul Şişli

SÖZLÜ BİLDİRİ OTURUMU 3

KURS WORKSTATİON ODASI | 16 EKİM 2026-CUMA

17:10-17:15	**SS-49** Endometrium Malignitesi Olan Genç Bir Hastada Dev Kavokardiyak Kitle: Multimodal Görüntüleme ile Tanısal Yaklaşım **Gülnihal Saltabaş,** Ümit Alperen Kınak, Ecemnaz Aksu, Çağrı Özcan, Omaç Tüfekçioğlu, Ayşe İrem Demirtola
17:15-17:20	**SS-50** Akut koroner sendrom ön tanısıyla yatırılan hastada kardiyak transtiretin amiloidozunun multimodal görüntüleme ile saptanması **Anıl Salman,** Esra Varol, Mikail Yarlıoğlu
17:20-17:25	**SS-51** Dev Triküspit Vejetasyonundan Pulmoner Emboliye: Multimodal Görüntüleme ile Nativ Triküspit Kapak Endokarditi **Edibe Yurd,** Özge Hatipoğlu, Dilşah Sevik, Müge Akbulut
17:25-17:30	**SS-52** A Case Report of Anomalous Left Coronary Artery from the Pulmonary Artery (ALCAPA) Syndrome **Utku Baran İçkale,** Mücahit Tan, Sidar Örde, Remzi Sarıkaya, Ömer Kümet
17:30-17:35	**SS-53** Duchenne Müsküler Distrofili Genç Erişkin Hastada Dilate Multimodal Görüntüleme ile Yönlendirilen Tanı ve ICD Kararı **Engincan Doğan,** Oktay Şenöz
17:35-17:40	**SS-54** Association Between Epicardial Adipose Tissue Thickness and Chronotropic Index in Patients With Obesity **Hatice Taşkan,** Selen Eşki
17:40-17:45	**SS-55** Rutin İş Yeri Muayenesinde Tesadüfen Saptanan Asemptomatik İzole Kardiyak Kist Hidatik: Bir Olgu Sunumu **Esra Meryem Öztürk,** Fevzi Sünbül, Nurten Sayar, Beste Özben, Koray Ak, Fatih Öztürk, Altuğ Ahmet Çinçin
17:40-17:45	**SS-55** Rutin İş Yeri Muayenesinde Tesadüfen Saptanan Asemptomatik İzole Kardiyak Kist Hidatik: Bir Olgu Sunumu **Esra Meryem Öztürk,** Fevzi Sünbül, Nurten Sayar, Beste Özben, Koray Ak, Fatih Öztürk, Altuğ Ahmet Çinçin

TÜRK KARDİYOLOJİ DERNEĞİ

TÜRK KARDİYOLOJİ DERNEĞİ
Kardiyak Görüntüleme Çalışma Grubu

TÜRK KARDİYOLOJİ DERNEĞİ
Kalp Kapak Hastalıkları Çalışma Grubu

Kardiyak Görüntüleme ve Kapak Hastalıkları Toplantısı

16-18 Ekim 2026 Radisson Blu Hotel, İstanbul Şişli

SÖZLÜ BİLDİRİ OTURUMU 3

KURS WORKSTATİON ODASI | 16 EKİM 2026-CUMA

17:45-17:50	**SS-56** Sinüs Valsalva anevrizması rüptürü **Burç Ali Yalçın,** Sedat Köroğlu, Murat Çanak, İbrahim Can Özdemir, Ekrem Gemci
17:50-17:55	**SS-57** Çift Primer Malignite Öyküsü Olan Hastada Atipik Sağ Atriyal Kitle: Multimodalite Görüntülemenin Tanısal Rolü **Ayşe Aydın,** Arzu Neslihan Akgün, Ahsen Özge Akpınar, Esin Kurtuluş Öztürk, Hatice Tolunay
17:55-18:00	**SS-58** Konjenital Triküspit Yetersizliği Olgusunu Değerlendirmede Spektral Doppler'in Doğru Kullanımı: Tanısal Avantaj ve Kısıtlılıkları **Remziye Doğan,** Gökhan Kahveci
18:00-18:05	**SS-59** When Gastric Stasis Masks the Diagnosis: An Early CT Clue to Phytobezoar After Cryoballoon PVI **Şadiye Nur Dalgıç,** Denizhan Karaçimen, Yalçın Dalgıç, Ahmet Berk Duman, Metin Çağdaş
18:05-18:10	**SS-59** Endovascular Treatment of an Extracranial Internal Carotid Artery Aneurysm Using Flow-Diverter Stents: A Case Report with Multimodality Imaging **Tuğba Yılmaz,** Mehmet Murat Şahin, Abdulmelik Birgün, Muhammet Cihat Çelik, Yusuf Karavelioğlu
18:05-18:10	**SS-60** Endovascular Treatment of an Extracranial Internal Carotid Artery Aneurysm Using Flow-Diverter Stents: A Case Report with Multimodality Imaging **Tuğba Yılmaz,** Mehmet Murat Şahin, Abdulmelik Birgün, Muhammet Cihat Çelik, Yusuf Karavelioğlu
18:10-18:15	**SS-61** Sessiz Klinik, Çarpıcı Anatomi: Pin-Hole Romatizmal Mitral Kapağın 3D TEE ile Değerlendirilmesi **Ecemnaz Aksu,** Gülnihal Saltabaş, Omac Tufekcioglu, Ayşe İrem Demirtola

TÜRK KARDİYOLOJİ DERNEĞİ

TÜRK KARDİYOLOJİ DERNEĞİ
Kardiyak Görüntüleme Çalışma Grubu

TÜRK KARDİYOLOJİ DERNEĞİ
Kalp Kapak Hastalıkları Çalışma Grubu

Kardiyak Görüntüleme ve Kapak Hastalıkları Toplantısı

16-18 Ekim 2026 Radisson Blu Hotel, İstanbul Şişli

A SALONU | 17 EKİM 2026-CUMARTESİ

08:00-09:00	**VAKALAR EŞLİĞİNDE A'DAN Z'YE AORT YETERSİZLİĞİ DOSYASI** Moderatörler: Dr. Ömer Çelik, Dr. Nurcan Arat Panelistler: Dr. Ziya Apaydın, Dr. Kardelen Ohtaroğlu, Dr. Yunusemre Yavuz, Dr. Pınar Keskin
08:00-08:12	Aort yetersizliği tanısı ve derecelendirmesinde güçlükler ve ipuçları Dr. Betül Balaban Koçaş
08:12-08:24	İzole aort yetersizliğinde A'dan Z'ye tüm tedavi seçenekleri Dr. Fulya Avcı Demir
08:24-08:36	Kombine kapak hastalıklarına eşlik eden aort yetersizliği – girişim kararı neye göre verilmeli? Dr. Fatma Kayaaltı Esin
08:36-08:48	Vakalar eşliğinde aortopatilere sistematik bakış Dr. Ebru Özpelit
08:48-09:00	Tartışma
09:00-10:00	**İLERİ EKOKARDİYOGRAFİK TEKNİKLER NE ZAMAN GERÇEKTEN GEREKİR?** Moderatörler: Dr. Serdar Küçükoğlu, Dr. Özgül Uçar Expert Panelistler: Dr. Özge Çetinarslan, Dr. Emine Altuntaş, Dr. Betül Cengiz Elçioğlu, Dr. Zehra Erkal
09:00-09:12	Sol ventrikül strain görüntülemeyi nasıl yapalım, ne zaman olmazsa olmaz? Dr. Elif Eroğlu
09:12-09:24	Sol ventrikül dışı kalp boşluklarının strain görüntülemesinin günlük pratikteki yeri Dr. Serkan Ünlü
09:24-09:36	Vakalarla stres ekonun kullanımı Dr. Özlem Esen
09:36-09:48	3D Eko gerçekten gerekli midir? Hangi patolojilerde olmazsa olmaz? Dr. Hani Mahmoud
09:48-10:00	Tartışma

TÜRK KARDİYOLOJİ DERNEĞİ

TÜRK KARDİYOLOJİ DERNEĞİ
Kardiyak Görüntüleme Çalışma Grubu

TÜRK KARDİYOLOJİ DERNEĞİ
Kalp Kapak Hastalıkları Çalışma Grubu

Kardiyak Görüntüleme ve Kapak Hastalıkları Toplantısı

16-18 Ekim 2026 Radisson Blu Hotel, İstanbul Şişli

10:00-10:20	Kahve Molası

A SALONU | 17 EKİM 2026-CUMARTESİ

10:20-11:30	**DAHA NADİR PERKÜTAN GİRİŞİMLERDE İLERİ GÖRÜNTÜLEME VE MÜDAHALE TEKNİKLERİ** Moderatörler: Dr. Teoman Kılıç, Dr. Bahadır Dağdeviren Panelistler: Dr. Hüseyin Bozbaş, Dr. Füsun Helvacı, Dr. Levent Korkmaz, Dr. Begüm Yetiş Sayın
10:20-10:35	Perkütan pulmoner kapak işlemi (live-in-a-box) Dr. Adnan Burak Akçay
10:35-10:50	CAVI prosedürü başarısında hasta seçimi ve görüntülemenin rolü Dr. Yakup Alsancak
10:50-11:05	Mitral ve Aort valve in valve işlemlerinde tips&tricks Dr. Hakan Uçar
11:05-11:20	Zor bir valve in MAK vakası Dr. Teoman Kılıç
11:20-11:30	Tartışma
11:30-12:30	**SOL VENTRİKÜL DESTEK CİHAZI HAKKINDA BİLİNMESİ GEREKEN EN KRİTİK NOKTALAR** Moderatörler: Dr. Sanem Nalbantgil, Dr. Ahmet Çelik Ekspert Panelistler: Dr. Selda Murat, Dr. Sevgi Özcan, Dr. Orhan Furkan Karaca, Dr. Saadet Aydın
11:30-11:42	Görüntülemeci için büyük karar anı: Takipteki kalp yetersizliği hastamı LVAD için yönlendiriyorum Dr. Rezzan Deniz Acar
11:42-11:54	Nakil merkezinde LVAD işlemi için preprosedürel görüntüleme Dr. Nihan Kahya Eren
11:54-12:06	LVAD'li hastaya eko yapacağım, nelere bakmalıyım? Dr. Zübeyde Bayram
12:06-12:18	İleri kalp yetersizliği hastasında volüm durumunun değerlendirilmesi Dr. Hatem Soliman
12:18-12:30	Tartışma

TÜRK KARDİYOLOJİ DERNEĞİ

TÜRK KARDİYOLOJİ DERNEĞİ
Kardiyak Görüntüleme Çalışma Grubu

TÜRK KARDİYOLOJİ DERNEĞİ
Kalp Kapak Hastalıkları Çalışma Grubu

Kardiyak Görüntüleme ve Kapak Hastalıkları Toplantısı

16-18 Ekim 2026 Radisson Blu Hotel, İstanbul Şişli

A SALONU | 17 EKİM 2026-CUMARTESİ

12:30-13:30	Öğle Yemeği
13:30-14:30	**GÖRÜNDÜĞÜNDEN ÇOK DAHA DERİN: KALIN DUVARLI SOL VENTRİKÜL GERÇEĞİ** Oturum Başkanı: Dr. Tuğrul Okay, Dr. Barış Ökçün Expert Panelistler: Dr. Gamze Aslan, Dr. Fatma Kayaaltı Esin, Dr. Sabiye Yılmaz, Dr. Murat Uğur
13:30-13:42	HKMP mi? Fenokopi mi? Dr. Selcen Tülüce
13:42-13:54	HKMP tanısı tamam, ama gerçekten nonobstrüktif mi? Tanı yanlış konursa neler değişir? Dr. Begüm Yetiş Sayın
13:54-14:06	HKMP olduğunu düşündüğümüz bir hastada kardiyak MRG İstemek zorunda mıyız? Dr. Hatice Kemal
14:06-14:18	HKMP tedavi planlamasında ve takibinde kardiyak görüntülemenin rolü Dr. Zübeyde Bayram
14:18-14:30	Tartışma
14:30-15:30	**KLİNİK VERİLER VE OLGULAR EŞLİĞİNDE CAMZYOS İLE OBSTRÜKTİF HİPERTROFİK KARDİYOMİYOPATİ TEDAVİSİ** Bristol Myers Squibb™ www.bms.com/tr Moderatör: Dr. Fahriye Vatansever Ağca Klinik Veriler ve Olgular Eşliğinde Camzyos ile Obstrüktif Hipertrofik Kardiyomiyopati Tedavisi Dr. Dr. Seda Türkan Tan
15:30-15:50	Kahve Molası

TÜRK KARDİYOLOJİ DERNEĞİ

TÜRK KARDİYOLOJİ DERNEĞİ
Kardiyak Görüntüleme Çalışma Grubu

TÜRK KARDİYOLOJİ DERNEĞİ
Kalp Kapak Hastalıkları Çalışma Grubu

Kardiyak Görüntüleme ve Kapak Hastalıkları Toplantısı

16-18 Ekim 2026 Radisson Blu Hotel, İstanbul Şişli

A SALONU | 17 EKİM 2026-CUMARTESİ

15:50-16:50	**KARDİYAK BT KULLANIMININ KRİTİK OLDUĞU DURUMLAR** Moderatörler: Dr. İbrahim Altun, Dr. Ahmet Barutçu Expert Panelistler: Dr. Serdar Mevlüt, Dr. Beytullah Çakal, Dr. Ahmet Anıl Şahin
15:50-16:02	KAH değerlendirilmesinde hangi hastada koroner BTA sonuca ulaştırmaz? Dr. Emre Özpelit
16:02-16:14	Koroner BTA çekiminde dikkat edilmesi gereken noktalar Dr. Ahmet Demirkıran
16:14-16:26	Native ve revaskülarize damarlarda koroner BTA'yı nasıl değerlendirelim? Dr. İbrahim Altun
16:26-16:38	Tanısal anjiyografi devri kapanıyor mu: CT-FFR ve AI Dr. Ali Nazmi Çalık
16:38-16:50	Tartışma
16:50-17:50	**VAKALAR İLE DİASTOLOJİ DÜNYASINA GİRİŞ** Moderatörler: Dr. İrem Dinçer, Dr. Ahmet Temizhan Expert Panelistler: Dr. Nihal Tefik, Dr. Burcu Çakır, Dr. Hatice Solmaz
16:50-17:02	Diastolik disfonksiyona algoritmik yaklaşım Dr. Dilay Karabulut
17:02-17:14	Diastolik stres testi ne zaman ve nasıl kullanacağız? Dr. Konstantinos Papadopoulos
17:14-17:26	Diastolik disfonksiyon tanısında zorlandığımız vakalar Dr. İrem Demirtola
17:26-17:38	Diastolik disfonksiyon eko raporunda olmazsa olmazlar (Eko raporları üzerinden değerlendirme) Dr. Fatma Özpamuk
17:38-17:50	Tartışma

TÜRK KARDİYOLOJİ DERNEĞİ

TÜRK KARDİYOLOJİ DERNEĞİ
Kardiyak Görüntüleme Çalışma Grubu

TÜRK KARDİYOLOJİ DERNEĞİ
Kalp Kapak Hastalıkları Çalışma Grubu

Kardiyak Görüntüleme ve Kapak Hastalıkları Toplantısı

16-18 Ekim 2026 Radisson Blu Hotel, İstanbul Şişli

KURS SİMÜLATÖR ODASI | 17 EKİM 2026-CUMARTESİ

08:00-11:00	YOĞUNLAŞTIRILMIŞ KARDİYAK MRG KURSU: GÖRÜNTÜDEN TANIYA
08:00-08:15	Kardiyak MRG'de temel sekanslar — Dr. İpek Büber
08:15-08:35	Koroner arter hastalığında kardiyak MRG — Dr. Ahmet Demirkıran
08:35-08:55	Kardiyak kitlelerde kardiyak MRG — Dr. Ahmet Barutçu
08:55-09:15	Tartışma
09:15-09:35	Kahve Molası
09:35-09:55	Kapak hastalıklarında kardiyak MRG — Dr. İbrahim Altun
09:55-10:15	Perikard hastalıklarında kardiyak MRG — Dr. Begüm Uygur
10:15-10:35	Kalp yetersizliğinde kardiyak MRG — Dr. Özge Özden Kayhan
10:35-11:00	Tartışma
11:00-12:30	KALIN DUVARLI SOL VENTRİKÜLE YAKLAŞIM KURSU Moderatör: Dr. Hakan Altay Eğitimciler: Dr. Asuman Biçer(HKMP), Dr. Nermin Bayar (Fabry hastalığı),Dr. Ahmet Barutçu (Amiloid)
14:00-15:00	LAA KAPAMADA GÖRÜNTÜLEME KURSU Eğitimciler: Dr. Şükrü Akyüz, Dr. İrem Müge Akbulut
15:15-16:15	PULMONER HİPERTANSİYON HASTASINDA TEMEL VE İLERİ EKO KURSU Eğitimciler: Dr. Burçak Kılıçkıran Avcı, Dr. Nihan Kahya Eren
16:30-17:30	VALVE IN VALVE KURSU Eğitimciler: Dr. Kadriye Kılıçkesmez, Dr. Ahmet Yıldız, Dr. Veysel Özgür Barış

TÜRK KARDİYOLOJİ DERNEĞİ

TÜRK KARDİYOLOJİ DERNEĞİ
Kardiyak Görüntüleme Çalışma Grubu

TÜRK KARDİYOLOJİ DERNEĞİ
Kalp Kapak Hastalıkları Çalışma Grubu

Kardiyak Görüntüleme ve Kapak Hastalıkları Toplantısı

16-18 Ekim 2026 Radisson Blu Hotel, İstanbul Şişli

KURS WORKSTATION ODASI | 17 EKİM 2026-CUMARTESİ

08:00-09:00	**PVL KAPAMA KURSU** Eğitimciler: Dr. Teoman Kılıç, Dr. Alev Kılıçgedik
09:00-10:30	**TEER MASTER CLASS: ZOR VAKALAR, ZOR KARARLAR VE KONUŞMADIKLARIMIZ** Modaretör: Dr. Gökhan Kahveci Eğitimciler: Dr. İsmail Ateş, Dr. Zeynettin Kaya
10:30-12:30	**STRAIN EKOKARDİYOGRAFİ – HANDS ON KURSU** Modaretör: Dr. Omaç Tüfekçioğlu Eğitimciler: Dr. Serkan Ünlü, Dr. Elif Eroğlu
13:30-15:30	**3D TEE - HANDS ON KURSU** Modaretör: Dr. Fahriye Vatansever Ağca Eğitimci: Dr. Hani Mahmoud
16:00-17:30	**FoKUS EKO - AKCİĞER ULTRASONU KURSU** Eğitimci: Dr. Hatem Soliman

TÜRK KARDİYOLOJİ DERNEĞİ

TÜRK KARDİYOLOJİ DERNEĞİ
Kardiyak Görüntüleme Çalışma Grubu

TÜRK KARDİYOLOJİ DERNEĞİ
Kalp Kapak Hastalıkları Çalışma Grubu

Kardiyak Görüntüleme ve Kapak Hastalıkları Toplantısı

16-18 Ekim 2026 Radisson Blu Hotel, İstanbul Şişli

A SALONU | 18 EKİM 2026-PAZAR

08:00-09:00 — **GENÇLER VAKALARI ÜZERİNDEN GÜNCEL LİTERATÜRÜ ANLATIYOR**

Moderatörler: Dr. Dilek Yeşilbursa, Dr. Aylin Yıldırır
Panelistler: Dr. Nuray Kahraman Ay, Dr. Duygu İnan, Dr. Çiğdem İleri Doğan

08:00-08:10	"Ciddi aort darlığını az kalsın atlıyordum" dediğimiz durumlar	Dr. Deniz Dilan Naki
08:10-08:20	İnteratriyal septum "İnce, hareketli ve anevrizmatik." Peki ne yapalım?	Dr. Cem Korucu
08:20-08:30	Sigmoid septum mu, HKMP mi sorusuna son nokta konuyor	Dr. Cemre Turgul
08:30-08:40	Sol ventrikül çaplarını doğru ölçtüğümüzden emin miyiz?	Dr. Seda Altuntaş
08:40-08:50	Sağ ventrikül değerlendirmesinde gözden kaçanlar	Dr. Çağla Akçay
08:50-09:00	Tartışma	

09:00-10:00 — **FARKLI AÇILARDAN ATTR-KM VE VYNDAQEL TEDAVİSİ**

Moderatör: Dr. Özge Özden Kayhan
Konuşmacılar: Dilek Çiçek Yılmaz & Selda Murat

Pfizer

10:00-10:20 — Kahve Molası

TÜRK KARDİYOLOJİ DERNEĞİ

TÜRK KARDİYOLOJİ DERNEĞİ
Kardiyak Görüntüleme Çalışma Grubu

TÜRK KARDİYOLOJİ DERNEĞİ
Kalp Kapak Hastalıkları Çalışma Grubu

Kardiyak Görüntüleme ve Kapak Hastalıkları Toplantısı

16-18 Ekim 2026 Radisson Blu Hotel, İstanbul Şişli

A SALONU | 18 EKİM 2026-PAZAR

10:20-11:10	**MİYOKARDİYAL ENFLAMASYONDA MULTİMODALİTE GÖRÜNTÜLEME: KILAVUZDAN GÜNLÜK PRATİĞE** Oturum Başkanları: Dr. Selen Yurdakul, Dr. Hakkı Kaya Expert Panelistler: Dr. Ahmet Anıl Şahin, Dr. Duygu Genç Albayrak, Dr. Hatice Taşkan
10:20-10:30	Güncel kılavuzlar miyokardit tanı ve tedavisinde görüntüleme ile ilgili ne öneriyor? Dr. Mert Evlice
10:30-10:40	Geçirilmiş miyokardit demek sandığımız kadar kolay mı? Dr. Seda Türkan Tan
10:40-10:50	Rekürren miyokardit mi, Hot phase epizodları mı yoksa sadece rekürren troponin yüksekliği mi? Dr. Fahriye Vatansever Ağca
10:50-11:00	Akut miyokarditi taklitçilerinden nasıl ayıralım? Dr. Begüm Uygur
11:00-11:10	Tartışma
11:10-11:50	**ARİTMİSİ OLAN HASTALARDA GÖZDEN KAÇMAMASI GEREKENLER** Oturum Başkanları: Dr. Selçuk Kanat, Dr. Bilge Duran Karaduman Panelistler: Dr. Barış Akdemir, Dr. Gökhan Aksan, Dr. Nail Güven Serbest , Dr. İnci Tuğçe Çöllüoğlu
11:10-11:20	Profesyonel sporcuda atlet kalbi demeden önce iki kez düşün Dr. Gönül Açıksarı
11:20-11:30	Aritmi hastası değerlendirmesinde görüntülemeci ve aritmici arasında yaşananlar Dr. Ahmet Barutçu
11:30-11:40	MVP & Mitral anüler disjunction hastasında aritmiye yaklaşım Dr. Esra Dönmez
11:40-11:50	Dilate ve hipertrofik kardiyomiyopatide ani kalp ölümü risk değerlendirmesinde eko ve kardiyak MRG 'den nasıl faydalanalım? Dr. Duygu İnan

TÜRK KARDİYOLOJİ DERNEĞİ

TÜRK KARDİYOLOJİ DERNEĞİ
Kardiyak Görüntüleme Çalışma Grubu

TÜRK KARDİYOLOJİ DERNEĞİ
Kalp Kapak Hastalıkları Çalışma Grubu

Kardiyak Görüntüleme ve Kapak Hastalıkları Toplantısı

16-18 Ekim 2026 Radisson Blu Hotel, İstanbul Şişli

A SALONU | 18 EKİM 2026-PAZAR

11:50-12:50	**GENÇLER HANGİ VAKALARIN TANISINDA KARDİYAK MRG'DEN FAYDALANDI?** Moderatörler: Dr. Özge Özden Kayhan , Dr. İbrahim Altun Expert Panelistler: Dr. Fatma Özpamuk, Dr. Sibel Çatalkaya, Dr. Oğuzhan Toklu, Dr. İpek Aydın
11:50-12:02	Grip sonrası göğüste batıcı ağrı vardı, perikard svısı vardı ama; perikardit tanısı için kardiyak MRG istedim Dr. İrem Bilge Erkarakoç
12:02-12:14	Acildeki troponin yüksekliği olan göğüs ağrısı vakasına miyokardit demeden önce kardiyak MRG çektik Dr. Emre Özmen
12:14-12:26	Yıllar içinde EKG'deki T dalga değişikliğinden dolayı defalarca anjio olan ve normal çıkan hastanın ekosunda apikal kesimi net göremedim Dr. Elif İlkay Yüce Ersoy
12:26-12:38	Amiloidoz vakasının tanısında kardiyak MRG'den faydalandım Dr. Derya Baykız
12:38-12:50	Tartışma
12:50	KAPANIŞ

KURS SIMÜLATÖR ODASI | 18 EKİM 2026-PAZAR

09:00-11:00	SİMÜLASYONLU TEE EĞİTİMİ (MR TEEMOTHY) 09:00-10:00 Dr. Fatma Kayaaltı Esin-Dr. Cüneyt Toprak 10:00-11:00 Dr. Fulya Avcı Demir- Dr. Nermin Bayar

TÜRK KARDİYOLOJİ DERNEĞİ

TÜRK KARDİYOLOJİ DERNEĞİ
Kardiyak Görüntüleme Çalışma Grubu

TÜRK KARDİYOLOJİ DERNEĞİ
Kalp Kapak Hastalıkları Çalışma Grubu

Kardiyak Görüntüleme ve Kapak Hastalıkları Toplantısı

16-18 Ekim 2026 Radisson Blu Hotel, İstanbul Şişli

SÖZLÜ BİLDİRİ OTURUMU 4

KURS SİMULATÖR ODASI | 18 EKİM 2026-PAZAR

SÖZLÜ BİLDİRİ OTURUMU 4

Moderatör: Dr. Nermin Bayar, Dr. Ümit Yaşar Sinan

08:00-08:05	**SS-62** Enterococcal Infective Endocarditis Causing a Splenic Abscess and Flail Mitral Valve: A Case Report **Oregeldı Gaylyyev,** Buse Nur Yakan, Gizem Akçay Özyurt, Ahmet Çelik
08:05-08:10	**SS-63** ARVC'de Tanısal Zorluk: Atipik Bir Görüntüleme Olgusu **Süleyman Bora Bozağaç,** Çağrı Özcan, Serkan Topaloglu, Özcan Özeke, Ahmet Korkmaz, Elif Hande Özcan Çetin, Meryem Kara, Ayşe İrem Demirtola
08:10-08:15	**SS-64** The Double Envelope Trap: Wall-Jet-Induced Pseudo-Obstruction of a Mechanical Mitral Valve **Ezel Arda Meral,** İnci Tuğçe Çöllüoğlu
08:15-08:20	**SS-65** Valvüler Aort Darlığını Taklit Eden Subaortik Membran:Radyoterapi Öykülü 42 Yaşında Kadın Hastada Hipertansif Kriz Ve Akut Kalp Yetmezliği **Cemile Miçooğullari Elataş,** Merve Ürker Atilla, Can Çalişkan, Dilek Çiçek Yilmaz
08:20-08:25	**SS-66** The Prognostic Nutritional Index Outperforms NT-proBNP in Predicting Long-Term Mortality in Patients with Heart Failure Yusuf Inci, **Deniz Dilan Naki Tekin,** İlyas Çetin, Aslan Erdoğan
08:25-08:30	**SS-67** Tavı sonrası nadir bir komplikasyon: Akut sağ koroner arter obstrüksiyonu **Muhammed İnanç,** Ahmet Atıl Aygün, Damla Raimoğlu, Murat Çimci, Eser Durmaz, Bilgehan Karadağ
08:30-08:35	**SS-68** A Rare Congenital Heart Disease Presenting In Adulthood: A Case Of Ebstein Anomaly **Emrah Kaya**
08:20-08:25	**SS-69** PFO Ne Zaman Kapatılmalı? Tekrarlayan Serebrovasküler Olayda Multimodal ve Adım Adım Karar Verme **Büşra Özyeşil,** Yunus Emre Yavuz, Sefa Tatar, Ahmet Seyfeddin Gürbüz, Yakup Alsancak, Hakan Akıllı

TÜRK KARDİYOLOJİ DERNEĞİ

TÜRK KARDİYOLOJİ DERNEĞİ
Kardiyak Görüntüleme Çalışma Grubu

TÜRK KARDİYOLOJİ DERNEĞİ
Kalp Kapak Hastalıkları Çalışma Grubu

Kardiyak Görüntüleme ve Kapak Hastalıkları Toplantısı

16-18 Ekim 2026 Radisson Blu Hotel, İstanbul Şişli

SÖZLÜ BİLDİRİ OTURUMU 4

KURS SİMULATÖR ODASI | 18 EKİM 2026-PAZAR

08:40-08:45	**SS-70** Impending Paradoxical Embolism with a Thrombus Entrapped in a Patent Foramen Ovale in a Patient Presenting with Acute Ischemic Stroke **Mükremin Coşkun,** Mert Evlice
08:45-08:50	**SS-71** A Subpulmonary Web Mimicking Valvular Pulmonary Stenosis: The Role of Preoperative Echocardiography **Sinem Aslan,** Bahar Tekin Tak, Derya Tok, Firdevs Ayşenur Ekizler, Kumral Çağlı, Süleyman Kalaycı, Gülçin Kıraç Gül
08:50-08:55	**SS-72** A Mitral valv prolapsusu zemininde kriptojenik inme: Genç bir kadın olgu sunumu Bilal Uçar, Dilek Çiçek Yılmaz
08:55-09:00	**SS-73** An Unexpected Cause of Left Ventricular Dilatation in an Adult: A Three-Dimensional Echocardiographic View of Ventricular Septal Defect **Çağla Akçay Ürkmez,** Cemre Turgul, Konstantinos Papadopoulos

TÜRK KARDİYOLOJİ DERNEĞİ

TÜRK KARDİYOLOJİ DERNEĞİ
Kardiyak Görüntüleme Birliği

TÜRK KARDİYOLOJİ DERNEĞİ
Kalp Kapak Hastalıkları Çalışma Grubu

BİLDİRİ KİTAPÇIĞI



SS-01

FIRST EXPERIENCE OF VALVE-IN-VALVE TAVI USING THE VITAFLOW SYSTEM IN TURKEY: HEMODYNAMIC IMPLICATIONS OF VALVE FRACTURABILITY AND EXTERNAL SKIRT DESIGN

Ayşenur Çoban, Ali Rıza Akyüz, Hakan Feyzioğlu, Selim Kul
Department of Cardiology, Ahi Evren Heart and Vascular Surgery Training and Research Hospital, Trabzon, Turkey

Introduction / Background:

Valve-in-valve transcatheter aortic valve implantation (ViV-TAVI) is an established treatment option for patients with failed surgical bioprosthetic aortic valves. However, residual transvalvular gradients and prosthesis-patient mismatch remain important limitations, particularly in small surgical bioprostheses. Bioprosthetic valve fracture (BVF) can overcome surgical-frame constraint in selected prostheses, whereas non-fracturable valves remain mechanically constrained. In this setting, the interaction between transcatheter heart valve (THV) design and the limited internal lumen may become particularly relevant.Department of Cardiology, Ahi Evren Heart and Vascular Surgery Training and Research Hospital, Trabzon, Turkey

Case Presentation:

We report the first two ViV-TAVI procedures performed in Turkey using the 21-mm MicroPort VitaFlow Liberty™ system in two small surgical bioprostheses with different mechanical properties. A 21-mm Hancock II bioprosthesis was treated with a 21-mm VitaFlow Liberty™ THV; despite high-pressure post-dilation, the final mean gradient was 18 mmHg and the indexed effective orifice area (iEOA) was 0.88 cm^2/m^2. In contrast, a 19-mm Edwards INTUITY bioprosthesis underwent high-pressure frame fracture before implantation of the same THV, resulting in a mean gradient of 8 mmHg and an EOA of 2.17 cm^2 (iEOA, 1.27 cm^2/m^2) without post-dilation.

Conclusion:

In these two cases, surgical-frame fracturability was associated with markedly different post-ViV-TAVI hemodynamics. In the non-fracturable surgical valve, geometric simulation suggests that an external THV skirt may further reduce the available functional lumen within a fixed surgical conduit. These findings are hypothesis-generating and do not establish a causal relationship between skirt design and clinical gradients. Nevertheless, they raise the possibility that THV external profile may represent an additional design consideration in ViV-TAVI for small, non-fracturable surgical bioprostheses.

Keywords: Transcatheter aortic valve implantation, Valve-in-valve, Bioprosthetic valve fracture, External skirt, Hemodynamics

Figure 1

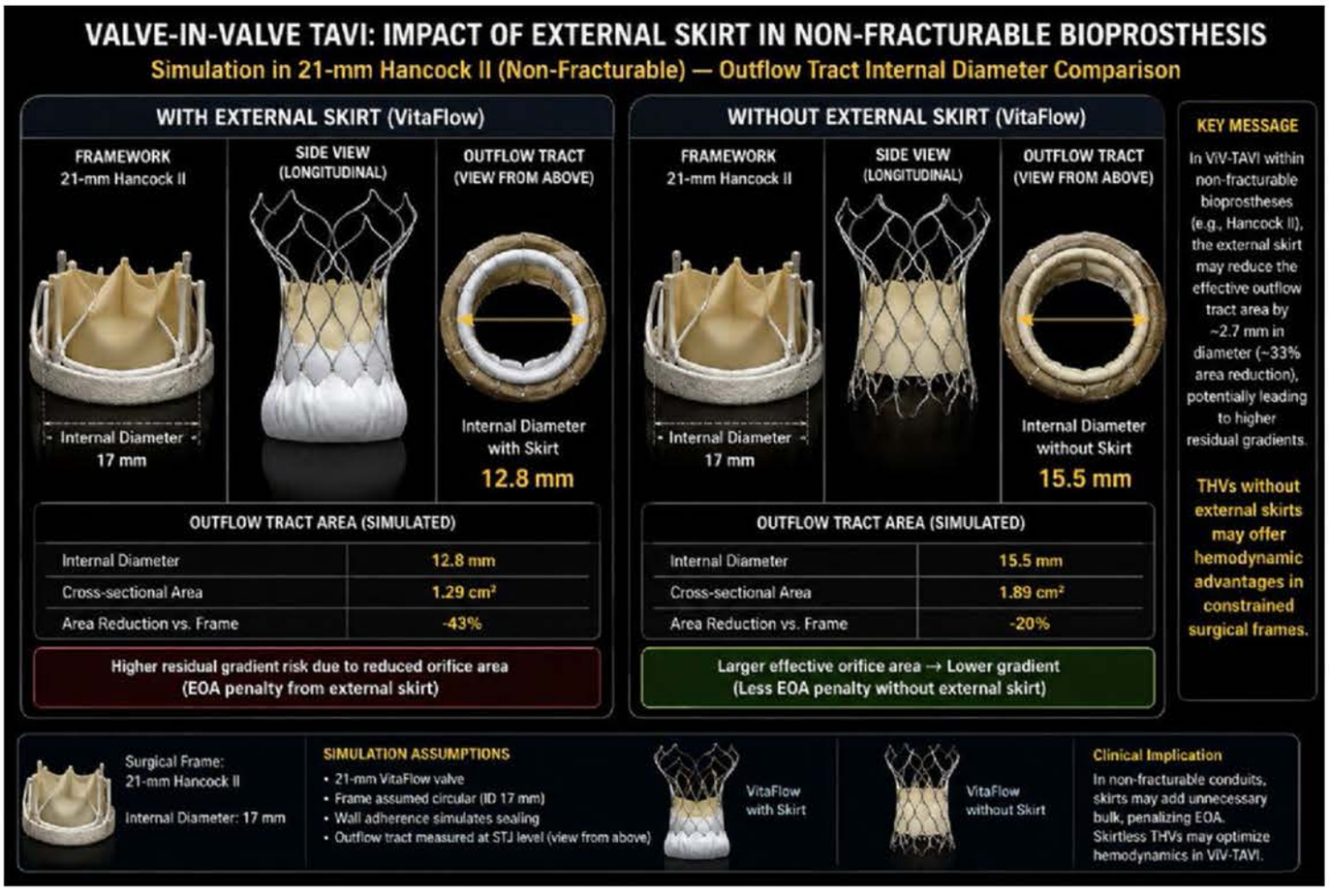

Simulated impact of an external skirt on the effective outflow tract in valve-in-valve TAVI using a non-fracturable 21-mm Hancock II bioprosthesis. Schematic simulation comparing a VitaFlow transcatheter heart valve (THV) implanted within a 21-mm Hancock II surgical bioprosthesis (nominal internal diameter, 17 mm), with and without an external skirt. The longitudinal and en face views illustrate the relationship between the THV and the surgical valve frame. The simulated effective outflow tract diameter was 12.8 mm with the external skirt versus 15.5 mm without the skirt, corresponding to calculated cross-sectional areas of 1.29 cm^2 and 1.89 cm^2, respectively. Thus, the presence of the external skirt resulted in an approximately 17% reduction in effective diameter and an approximately 32% reduction in simulated cross-sectional area compared with the skirtless configuration. These findings illustrate the potential for external skirt material to encroach on the effective outflow tract in non-fracturable surgical bioprostheses and may contribute to increased residual transvalvular gradients and reduced effective orifice area after valve-in-valve TAVI. The simulation assumes circular expansion of the THV, a 17-mm frame internal diameter, wall apposition for sealing, and outflow tract assessment at the surgical valve stent-joint level.

SS-02

DIAGNOSING PROCESS OF HFREF ON A YOUNG PATIENT, NDLVC

Öykü Sinan Yıkıcı, Serhat Agüloğlu, Ecem Gürses
Cardiology, Bakırçay University Çiğli Training and Research Hospital, İzmir, Türkiye

Introduction / Background:

New diagnosed HFrEF on a young patient is important and ellaborate situation which requires multi-disciplinary approach. In this case report we targeted to show the steps we took on diagnosis/management and the importance of multi-modality cardiac imaging. Case Presentation:29 Y.O. male (140kg, 185cm) with known Hypertension and had a Viral Pneumonia diagnosis+treatment 2 months ago presented with dyspnea/ortopnea worsened that day but was present for a month. Inital assesment showed end-inspiritual crackling rales, PVCs+negative T-waves at lateral derivations on ECG and NT-ProBNP value of 426pg/mL. Echocardiogram findings were: LVEF %35, RWMA++ (apicoseptum/apex/apicolateral/lateral wall hypocinesia), LA dilatation (51mm), LVeDD 56mm-LVeSD 41mm, moderate/advanced posterior eccentric MR, irregularly contoured hyperechogenity at apex (thrombus?). Upon findings, patient admitted to Cardiology Ward for further examination. To determine the ethiology we conducted Diagnostic Coronary Angiogram which resulted as Normal Coronary Arteries. After that we performed TEE, the findings were: LVEF %40, moderate posterior eccentric MR (Regurcitant Fraction %48), echogenicity consistent with a 16x24 mm thrombus in the LV apicolateral region. Later we decided the preliminary diagnosis is HFrEF + Intracardiac Thrombus and started treatment with OMT-Colchicine-NSAİD-OAC and discharged the patient to deliver the definitive diagnosis/ethiology with Cardiac MRI. 1 month later Cardiac MRI was performed and this were the RESULTS: The left ventricular end-diastolic diameter was measured at 62 mm, consistent with left ventricular dilatation, left ventricular wall thickness was within normal limits in all segments, stroke volume was calculated 71.5 mL (27.8 mL/m^2) with a cardiac output of 6.08 L/min and cardiac index of 2.37 L/min/m^2, left ventricular dilatation with severely reduced global systolic function (LVEF: 25.8%) with global hypokinesia, prominent non-compacted myocardium involving the apical and lateral walls of the left ventricle (the NC/C ratio is approximately 2.3 according to the Petersen criteria, representing a borderline elevated value), focal septal hypertrophy, with a mid-ventricular interventricular septal thickness of 17 mm, no significant myocardial edema, myocardial perfusion defect, or pathological late gadolinium enhancement (LGE) was detected, no significant aneurysmal dilatation or intracavitary thrombus was detected at the apical level, mild-to-moderate mitral regurgitation. After Cardiac MRI results Myocarditis and Intracardiac Thrombus diagnosis were excluded and treatment continued only with OMT. 1 week later follow-up Echocardiogram was performed: LVEF %41, mild-moderate ventricular secondary MR, RVSF was normal. In the light of all findings preliminary diagnosis was made as Non-Dilated LV Cardiomyopathy and patient referred to Genetics Department and 24-hour ambulatory ECG monitoring for further examination.

Discussion:

HFrEF diagnosis was made upon TTE, ischemic ethiology was excluded with CAG, thrombus and MR diagnosis was made upon TEE. Finally Myocarditis and Thrombus diagnosis was excluded, and a potentially inherited Cardiomyopathy diagnosis was considered all by Cardiac MRI. Increased myocardial trabeculation alone is insufficient to establish a diagnosis, as similar morphological findings may occur in variable cardiomyopathic phenotypes. In our patient, however, the finding occurred in the setting of significant LV systolic dysfunction, normal indexed LV diameters and focal septal hypertrophy. The absence of LGE despite marked LV systolic dysfunction is also noteworthy, as it may help differentiate this phenotype from inflammatory or scar-mediated cardiomyopathies.

Conclusion:

The diagnostic/etiological evaluation of newly diagnosed HFrEF in a young patient can be challenging, particularly when the initial presentation suggests multiple potential etiologies. Multi-modality cardiac imaging played a pivotal role in exclusion of common and potentially reversible etiologies while identifying structural abnormalities that needed further genetic investigation.

Keywords: Cardiomyopathy, HFrEF, NDLVC

SS-03

OPERE FALLOT TETRALOJISINDE SOL ANA PULMONER ARTER STENOZU VE İLERİ PULMONER YETERSİZLİĞİN PERKÜTAN TEDAVİSİ

Berke Cavus, Zekeriya Doğan, Yusuf Emre Güred, Halil Atas, Ahmet Altuğ Çinçin Marmara Üniversitesi, Kardiyoloji, İstanbul

Introduction / Background:

Opere Fallot tetralojisi hastalarında ileri pulmoner yetersizlik, kronik sağ ventrikül volüm yüküne ve zamanla geri dönüşümsüz RV dilatasyonu ve sistolik disfonksiyona yol açabilir. Bu nedenle pulmoner kapak replasmanının (PKR) zamanlaması uzun dönem sonuçlar açısından kritik öneme sahiptir. 2020 ESC kılavuzunda, ciddi PY ve/veya RV çıkış yolu obstrüksiyonu bulunan hastalarda progresif RV dilatasyonu ile birlikte RVEDVİ ≥160 mL/m² ve/veya RVESVİ ≥80 mL/m² önemli PKR kriterleri arasında yer almaktadır. 2018 AHA/ACC kılavuzu ise semptomatik orta-ileri PY'de PKR'yi güçlü şekilde önermekte, asemptomatik hastalarda ise ventrikül dilatasyonu veya disfonksiyonu varlığında PKR'yi makul kabul etmektedir. Case Presentation:Otuz sekiz yaşında kadın hasta, 2010 yılında opere edilmiş Tof nedeniyle takip edilmekteydi. Nefes darlığı nedeniyle yapılan toraks bilgisayarlı tomografisinde sol ana pulmoner arterin belirgin derecede ince kalibrasyonda olduğu ve sol üst loba uzanan pulmoner arter dallarında ileri derecede incelme izlendi. Yapılan sağ kalp kateterizasyonunda pulmoner arter basıncı 55/11 mmHg,PCWP 13 mmHg ve PVR 3,21 WU idi. RV-pulmoner arter arasında 20 mmHg peak-to-peak gradyan saptandı. Pulmoner anjiyografide kronik tromboembolik pulmoner hipertansiyon lehine bulgu görülmedi.Sol ana pulmoner arterde total oklüzyon şüphesi oluştu ve kateter ile kanüle edilemedi. Ekokardiyografisinde orta derecede pulmoner stenoz, ileri PY, belirgin RV dilatasyonu ve D-şekilli interventriküler septum izlendi. Pulmoner kapak Vmax:3,1 m/sn, maksimum/ortalama gradyan 40/20 mmHg idi. Kardiyak MRI'da ileri RV dilatasyonu ve ciddi sistolik disfonksiyon saptandı: RVEDVİ 199 mL/m², RVESVİ 151 mL/m², RVEF %24 ve pulmoner regürjitasyon fraksiyonu %57 idi. LVEF %49 olarak ölçüldü. Hasta, ileri PY, orta pulmoner stenoz, ciddi RV dilatasyonu/disfonksiyonu ve kompleks pulmoner arter anatomisi nedeniyle Kardiyoloji-KVC konseyinde değerlendirildi. Yeniden cerrahinin yüksek yıkımlı göz önünde bulundurularak perkütan sol pulmoner arter stentlerne ve PKR kararı alındı. Hastaya sol pulmoner arter stent implantasyonu ve perkütan pulmoner kapak replasmanı başarıyla gerçekleştirildi. İşlem sonrası ekokardiyografide pulmoner kapak Vmax 2,36 m/sn ve maksimum gradyan 22 mmHg idi. PY izlenmedi.

Discussion:

Opere Tof hastalarında pulmoner kapak hastalığının yalnızca kapak fonksiyonları üzerinden değil, RV ve pulmoner arter anatomisi birlikte değerlendirilerek ele alınması gerektiğini göstermektedir. Hastamızda PY regürjitasyon fraksiyonu %57 ile ileri düzeyde olup semptomatik seyretmekteydi. Buna yanında RVEDVİ ve RVESVİ değerleri kılavuz eşiklerinin belirgin üzerindeydi ve RVEF %24 ile ciddi RV sistolik disfonksiyonu mevcuttu. Dolayısıyla PKR açısından hem klinik hem de görüntülleme temelli güçlü endikasyonlar bulunmaktaydı. Olgunun önemli özelliği, ileri PY'ye eşlik eden ciddi sol pulmoner arter patolojisidir. Sol pulmoner arterdeki ileri darlık/oklüzyon, RV basınç yüklüni ve pulmoner kan akımındaki asimetrinin etkilerini artırabilecek kompleks bir anatomik durum oluşturmuştur. Bu nedenle yalnızca pulmoner kapağa yönelik tedavi yerine pulmoner arter stenozunun da aynı seansta düzeltilmesi hedeflenmiştir. Perkütan yaklaşım, yeniden sternotomi ve cerrahi pulmoner kapak replasmanının oluşturacağı ek yükten kaçınma açısından uygun bir seçenek olmuştur. Erken dönemde PY'nin tamamen ortadan kalkması ve pulmoner kapak gradyanlarının azalması, işlemin başarılı hemodinamik sonucunu desteklemektedir.

Conclusion:

Opere Tof hastalarında ileri PY, ciddi RV dilatasyonu ve RV sistolik disfonksiyonu gelişmeden önce dikkatle değerlendirilmelidir. Bu olguda semptomatik ileri PY, RVEDVİ 199 mL/m², RVESVİ 151 mL/m² ve RVEF %24 olması PKR için güçlü endikasyon oluşturmuştur. Eşlik eden kompleks sol pulmoner arter patolojisi nedeniyle multidisipliner değerlendirme sonucunda perkütan pulmoner arter stentlerne ve pulmoner kapak replasmanı tercih edilmiş ve erken dönemde başarılı hemodinamik sonuç elde edilmiştir. Bu yaklaşım, seçilmiş kompleks opere Tof hastalarında cerrahiye alternatif, uygulanabilir bir tedavi stratejisi olabilir.

Keywords: Fallot tetralojisi, pulmoner yetersizlik, pulmoner arter oklüzyonu, pulmoner arter stentleme, perkütan pulmoner kapak replasmanı, sağ ventrikül disfonksiyonu

İşlem Öncesi TTE

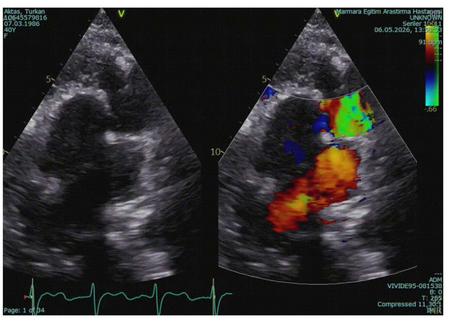

PBTA ile MPA RPA LPA



Venus-P pre-implantation CT

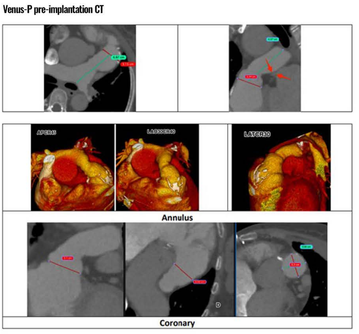

LPA Anjiyografi

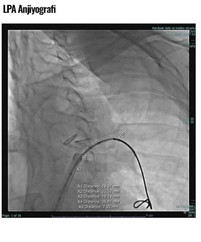

LPA Anjiyografi



Balon sizing anında LMCA bası açısından KAG

Pulmoner Kapak İmplantasyonu Kapak



Kapak implantasyonu sonrası PY kontrolü



İşlem sonrası TTE 1

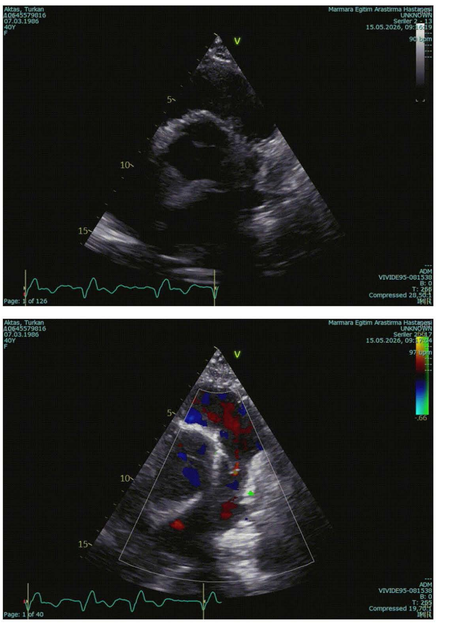

SS-04

İNKOMPLET CERRAHI SOL ATRIYAL APENDIKS LIGASYONUNUN MULTIMODAL GÖRÜNTÜLEME REHBERLIĞINDE PERKÜTAN KAPATILMASI: OLGU SUNUMU

Ümit Alperen Kınak[1], Gülnihal Saltabaş[1], Ecemnaz Aksu[1], Selin Yöndem[1], İdris Yakut[1], Mehmet Akif Erdol[1], Adnan Burak Akçay[1], Çağri Yayla[1], Ahmet Ertem[1], Ahmet Korkmaz[1], Kumral Çağlı[2], Ayşe İrem Demirtola[1]
[1]Ankara Bilkent Şehir Hastanesi
[2]TOBB ETU Hospital haritası TOBB ETÜ Tıp Fakültesi Hastanesi, Ankara

Introduction / Background:

Sol atriyal apendiks (LAA), atriyal fibrilasyonu (AF) olan hastalarda kardiyoembolik olayların önemli kaynaklarından biridir. Cerrahi LAA ligasyonu uygulanmasına rağmen inkomplet kapanma görülebilmekte ve rezidüel LAA açıklığı potansiyel tromboemboli kaynağı olarak kalabilmektedir. Bu olguda, terapötik antikoagülasyona rağmen tekrarlayan iskemik serebrovasküler olay gelişen ve önceki cerrahi LAA ligasyonunun inkomplet olduğu saptanan bir hastada, multimodal kardiyak görüntüleme rehberliğinde gerçekleştirilen perkütan LAA kapatma işlemi sunulmaktadır.

Case Presentation:

Diyabetes mellitus, hipertansiyon ve persistan AF öyküsü bulunan 56 yaşındaki kadın hastaya 2011 yılında romatizmal mitral kapak hastalığı nedeniyle mitral kapak tamiri ve eş zamanlı cerrahi LAA ligasyonu uygulanmıştı. Varfarin tedavisi altında INR değeri terapötik aralıkta iken cerrahiden iki yıl sonra iskemik serebrovasküler olay, üç ay sonra ise tekrarlayan iskemik serebrovasküler olay gelişmişti. Hastanın CHA_2DS_2-VASc skoru 6, HAS-BLED skoru 5 olarak hesaplandı. Perkütan LAA kapatma işlemi öncesinde gerçekleştirilen iki ve üç boyutlu transözofageal ekokardiyografide (TEE), chicken-wing morfolojisindeki LAA boynunda inkomplet cerrahi ligasyona bağlı rezidüel fenestrasyon izlendi. Renkli Doppler ile sol atriyumdan LAA kavitesine devam eden kan akımı gösterildi. Üç boyutlu TEE, rezidüel sütür materyallerinin, düzensiz ostiyal konturların ve fenestrasyon anatomisinin ayrıntılı değerlendirilmesini sağladı. TEE'de LAA landing zone 19,6 mm, ostiyum ise 24,1 mm olarak ölçüldü. Anatomik değerlendirmeyi tamamlamak ve girişimsel planlama yapmak amacıyla kardiyak bilgisayarlı tomografi (BT) gerçekleştirildi. Kardiyak BT'de inkomplet ligasyon alanındaki en geniş fenestrasyon çapı sistolde 14 mm, diyastolde 11 mm olarak ölçüldü. Mitral kapak ile LAA arasındaki mesafe 10 mm idi. LAA landing zone 20 mm, ostiyum ise 22 mm olarak saptandı. Multimodal görüntüleme bulguları birlikte değerlendirilerek Lambre oklüder cihazı ile perkütan LAA kapatma kararı alındı. İşlem genel anestezi altında ve TEE rehberliğinde gerçekleştirildi. Rezidüel LAA fenestrasyonu başarılı şekilde kapatıldı ve periprosedürel komplikasyon gelişmedi. Erken takip döneminde komplikasyon izlenmeyen hasta asetilsalisilik asit ve klopidogrel tedavisi ile taburcu edildi.

Discussion:

İnkomplet cerrahi LAA ligasyonu, LAA ile sol atriyum arasında rezidüel iletiye neden olarak kardiyoembolik olaylar açısından potansiyel bir substrat oluşturabilir. Özellikle yeterli antikoagülasyona rağmen tekrarlayan embolik olay gelişen ve daha önce cerrahi LAA kapatılması uygulanmış hastalarda rezidüel LAA açıklığının araştırılması önemlidir. Bu olguda multimodal görüntüleme tanı ve girişimsel planlamanın temelini oluşturmuştur. İki ve üç boyutlu TEE; rezidüel akımın, sütür materyallerinin ve fenestrasyon morfolojisinin değerlendirilmesini sağlarken, kardiyak BT fenestrasyonun boyutlarının, LAA anatomisinin ve mitral kapakla komşuluğunun ayrıntılı olarak ortaya konulmasını sağlamıştır. Her iki yöntemin birlikte kullanılması cihaz boyutlandırılması ve perkütan kapatma stratejisinin belirlenmesine katkıda bulunmuştur. Böylece daha önce cerrahi olarak manipüle edilmiş kompleks LAA anatomisinde perkütan kapatma başarıyla gerçekleştirilebilmiştir.

Conclusion:

Cerrahi LAA ligasyonu sonrasında inkomplet kapanma, terapötik antikoagülasyona rağmen devam eden potansiyel bir tromboemboli kaynağı olabilir. TEE ve kardiyak BT'nin birlikte kullanıldığı multimodal görüntüleme; rezidüel LAA açıklığının tanımlanması, kompleks anatomik özelliklerin ortaya konulması ve perkütan girişimin planlanmasında kritik rol oynar. Uygun hasta seçimi ve ayrıntılı görüntüleme rehberliğinde rezidüel LAA fenestrasyonlarının perkütan kapatılması uygulanabilir bir tedavi stratejisidir.

Anahtar Kelimeler: Atriyal fibrilasyon, İnkomplet cerrahi LAA ligasyonu, Perkütan LAA kapatma, Sol atriyal apendiks, Transözofageal ekokardiyografi, Üç boyutlu ekokardiyografi

Figure 1

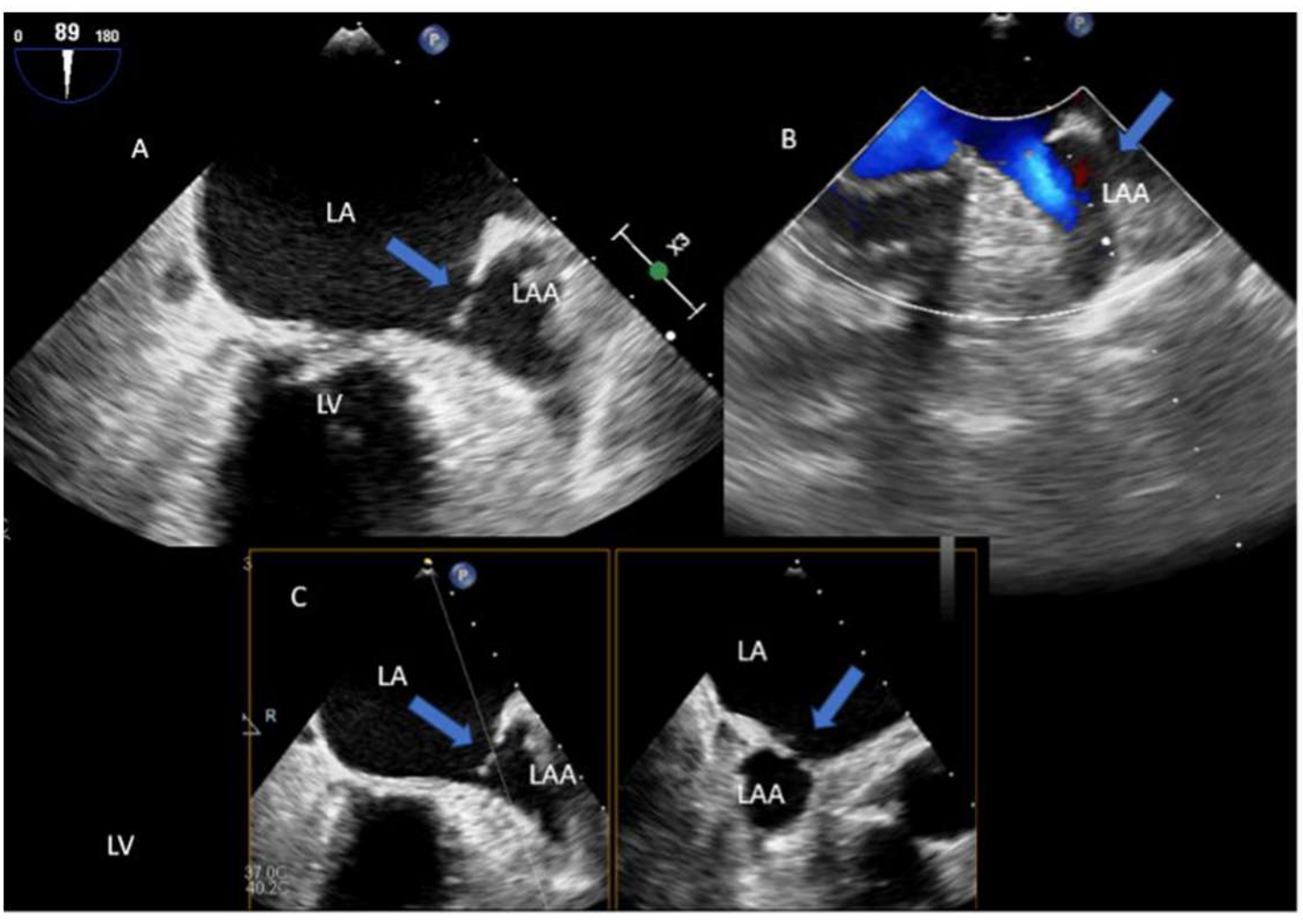

İnkomplet LAA ligasyonunun TEE ile değerlendirilmesi

Figure 2

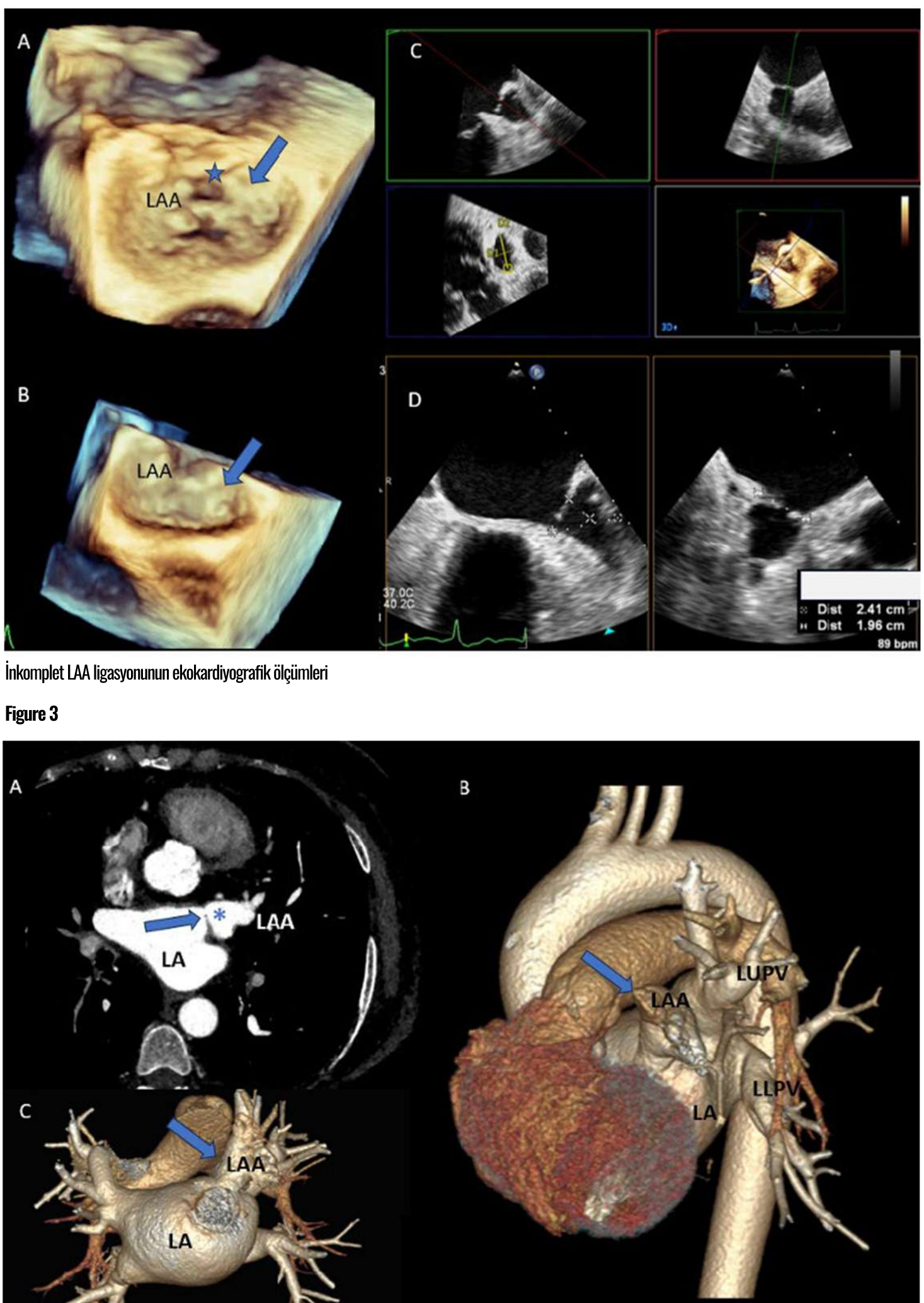

İnkomplet LAA ligasyonunun ekokardiyografik ölçümleri

Figure 3

İnkomplet LAA ligasyonunun 2 ve 3 Boyutlu BT ile değerlendirilmesi

Figure 4

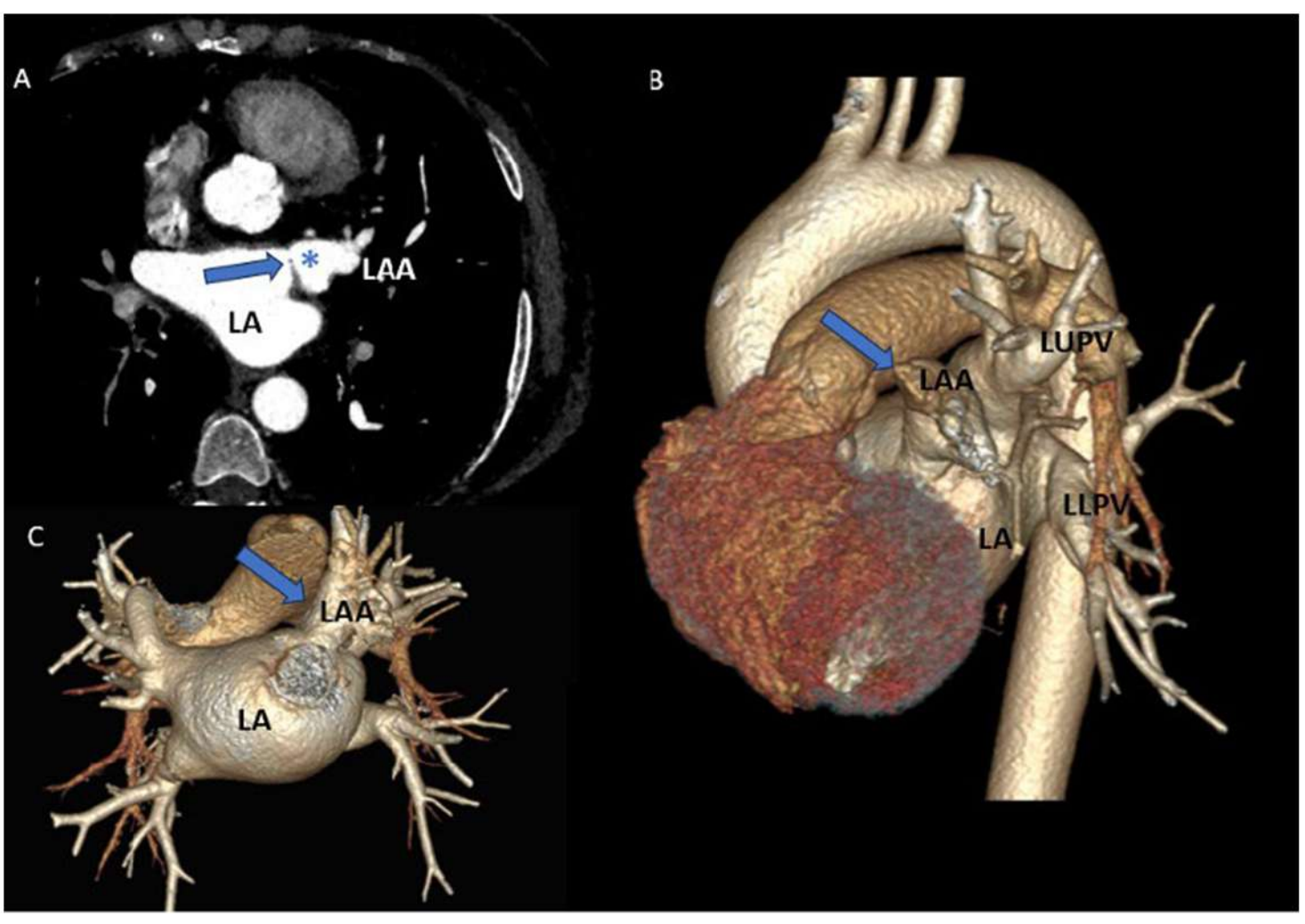

İnkomplet LAA ligasyonunun device ile kapama sonrası 2 ve 3 boyutlu TEE ile görüntülenmesi

SS-05

VALVE-IN-VALVE TAVI SONRASI GELIŞEN İYATROJENIK PERIMEMBRANÖZ VENTRİKÜLER SEPTAL DEFEKT'İN MULTİMODAL EKOKARDİYOGRAFİK DEĞERLENDİRİLMESİ

Ümit Alperen Kınak, Gülnihal Saltabaş, Ecemnaz Aksu, Kürşat Kağan Yenikomşu, SÜLEYMAN BORA BOZAĞAÇ, Ezgi Merve Celik, idris yakut, Mehmet Akif ERDOL, Adnan Burak Akçay, ÇAĞRI YAYLA, Ahmet ertem, AYŞE İREM DEMİRTOLA Ankara Bilkent Şehir Hastanesi

Introduction / Background:

Transkateter aort kapak implantasyonu (TAVI) sonrası ventriküler septal defekt (VSD), nadir ancak potansiyel olarak ciddi bir komplikasyondur. Özellikle küçük cerrahi biyoprotezlerde valve-in-valve TAVI sırasında transvalvüler gradiyenti azaltmak amacıyla uygulanan
biyoprotez kapak kırma işlemi, çevre yapılarda mekanik hasara neden olabilir. Bu olguda, biyoprotez kapak kırma destekli valve-in-valve TAVI sonrasında gelişen perimembranöz VSD'nin multimodal görüntüleme bulguları ve konservatif izlem sonuçları sunulmaktadır.

Case Presentation:

Yetmiş ilk yaşında erkek hasta ilerleyici nefes darlığı ve efor dispnesiyle başvurdu. Öz geçmişinde 2017 yılında koroner arter baypas grefleme ve 21 mm Sorin biyoprotez ile cerrahi aort kapak replasmanı, 2024 yılında ise perkütan koroner girişim bulunmaktaydı. Transtorasik ekokardiyografide (TTE) sol ventrikül ejeksiyon fraksiyonu (LVEF) %40, dejenere biyoprotez kapakta flail yaprakçık, ileri aort yetersizliği ve ciddi protez kapak darlığı saptandı (Vmax: 4,4 m/sn; maksimum/ortalama gradiyent: 81/41 mmHg; aort kapak alanı: 0,95 cm^2). Ayrıca ileri sekonder mitral yetersizliği, orta-ileri triküspit yetersizliği, azalmış sağ ventrikül sistolik fonksiyonları ve 60 mmHg tahmini sistolik pulmoner arter basıncı mevcuttu. Transözofageal ekokardiyografi (TEE), nonkoroner küspis komşuluğundaki flail biyoprotez yaprakçıktan kaynaklanan ileri aort yetersizliğini doğruladı. İşlem öncesi TTE ve TEE'de interventriküler septumdan renkli Doppler geçişi izlenmedi. Kalp takımı kararıyla transfemoral valve-in-valve TAVI uygulandı. Yirmi dört milimetrelik yüksek basınçlı Atlas balonla yapılan ilk predilatasyonda cerrahi biyoprotez kırılamadı ve kardiyak arrest gelişti. Yaklaşık iki dakikalık kardiyopulmoner resüsitasyon sonrasında spontan dolaşım sağlandı. İkinci dilatasyonda biyoprotez kapak kırılarak 23 mm balonla genişleyebilen Meril Myval Octacor transkateter kapak başarıyla implante edildi. İşlem sonrası TTE'de daha önce bulunmayan, perimembranöz bölgede soldan sağa şant oluşturan VSD saptandı. TEE'de defekt 2D görüntülemede 8 mm, 3D multiplanar rekonstrüksiyonda 9×4 mm ölçüldü; pik şant gradiyenti 75 mmHg bulundu. Transkateter kapak normal fonksiyonluydu ve aort yetersizliği izlenmedi. Klinik ve hemodinamik stabilite nedeniyle konservatif izlem kararı alındı. Bir aylık takipte yeni semptom gelişmedi ve fonksiyonel kapasite iyileşti.

Discussion:

İşlem öncesi ekokardiyografide şant bulunmaması ve VSD'nin biyoprotez kapak kırma işleminden hemen sonra ortaya çıkması iyatrojenik mekanizmayı desteklemektedir. Küçük cerrahi biyoprotez içerisinde 24 mm yüksek basınçlı balonla tekrarlanan dilatasyonun oluşturduğu radyal kuvvetin, anatomik olarak aort anülüsüne komşu membranöz septumda hasara yol açmış olabileceği düşünüldü. Bununla birlikte, kesin mekanizma görüntüleme ile doğrudan kanıtlanamamıştır. TTE şantın erken tanınmasını sağlarken, 2D ve 3D TEE defektin anatomik yerleşimini, gerçek boyutlarını ve hemodinamik özelliklerini ortaya koyarak tedavi kararına rehberlik etti. Yüksek gradiyentli restriktif şant, klinik iyileşme ve sağ kalp yetersizliğinde ilerleme olmaması konservatif yaklaşımı destekledi.

Conclusion:

Biyoprotez kapak kırma destekli valve-in-valve TAVI sonrasında yeni gelişen perimembranöz VSD akılda tutulmalıdır. İşlem öncesi ve sonrası görüntülerin karşılaştırılması iyatrojenik kökenin belirlenmesinde; seri TTE ile 2D/3D TEE ise defekt anatomisinin, hemodinamik öneminin ve izlem stratejisinin belirlenmesinde kritik rol oynar.

Anahtar Kelimeler: İyatrojenik komplikasyon, Multimodal ekokardiyografi, Transkateter aort kapak implantasyonu, Transözefageal ekokardiyografi, Valve-in-valve, Ventriküler septal defekt

Figure 1

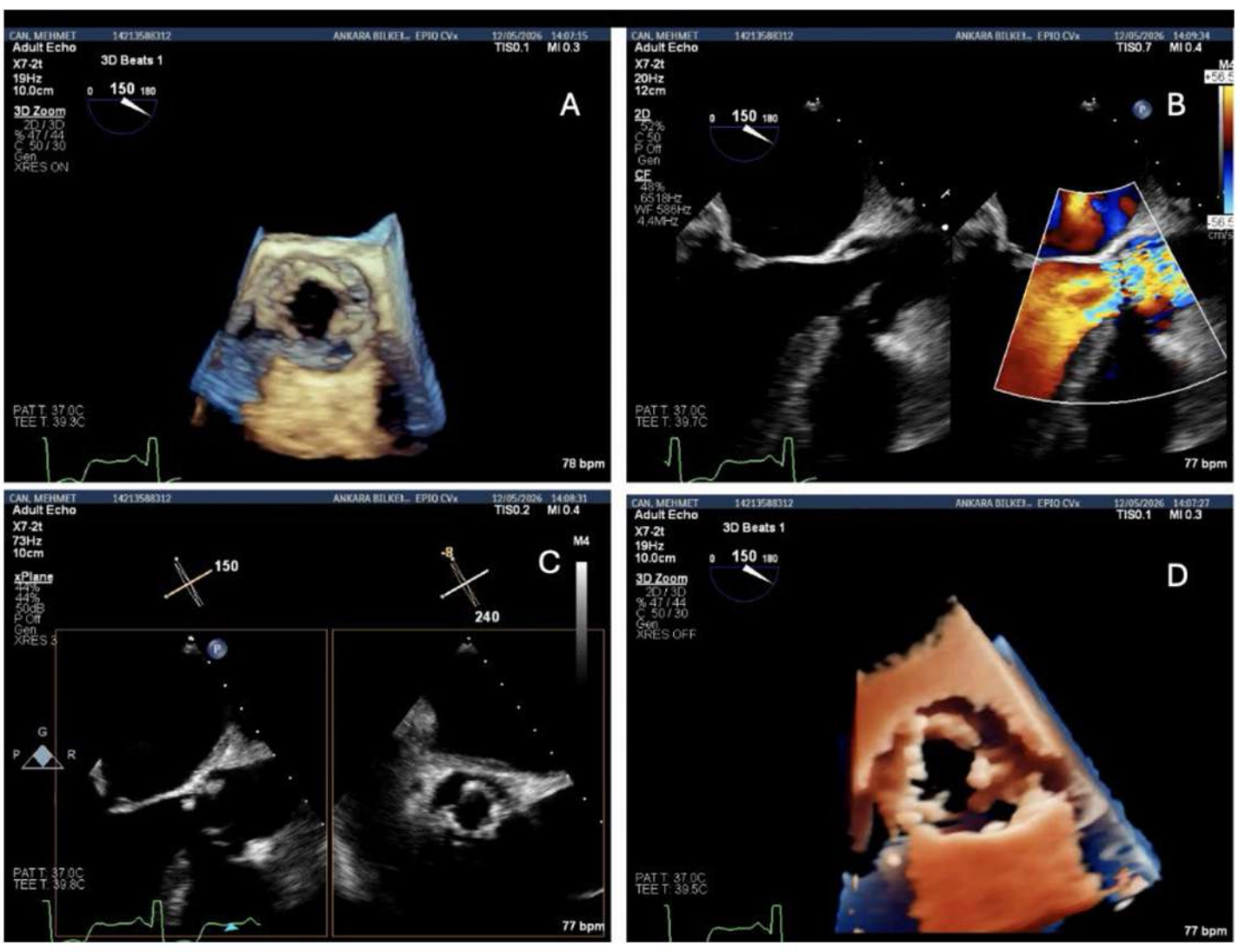

Valve İn Valve Tavi Preop Ekokardiyografi Değerlendirmesi

Figure 2

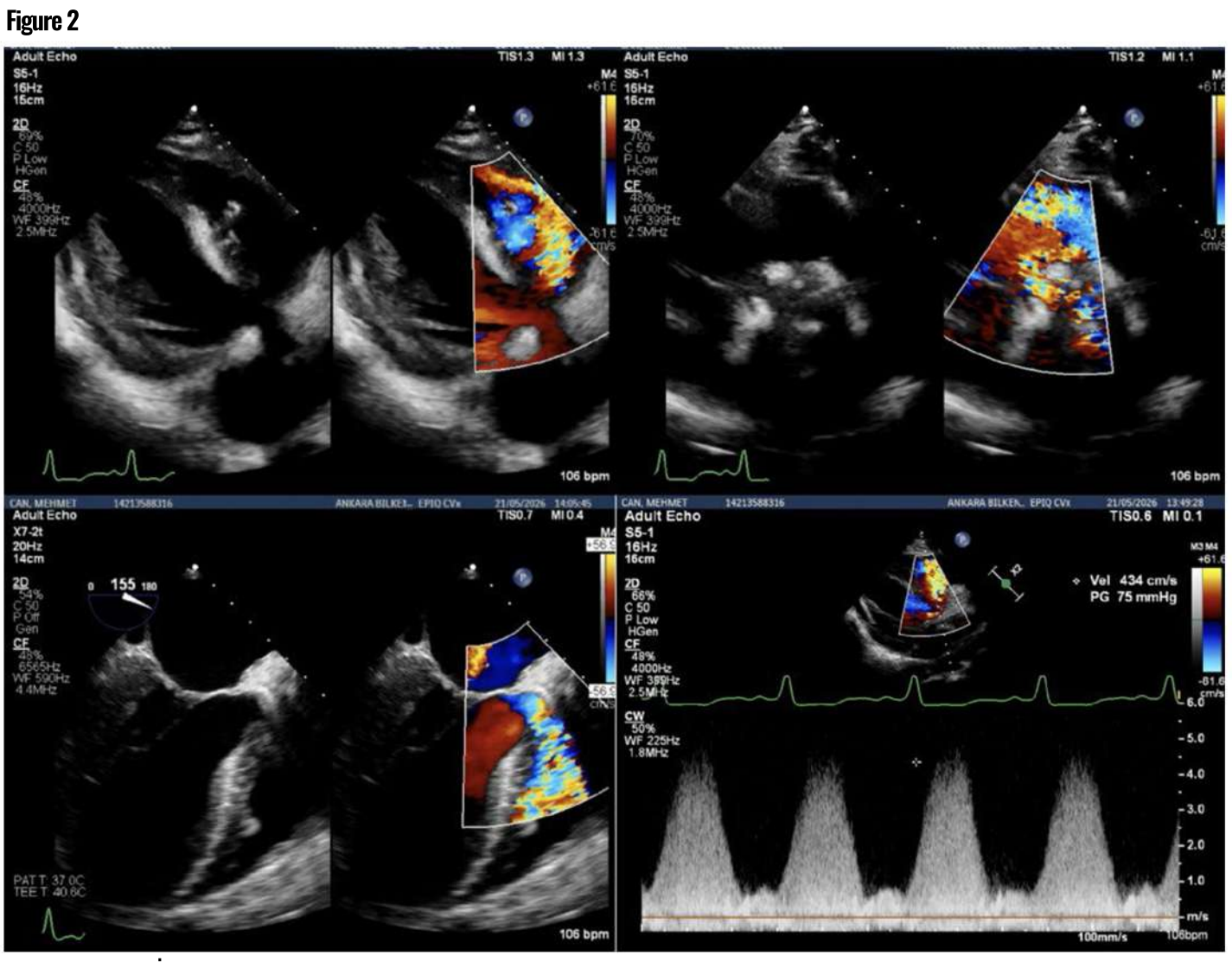

Valve in Valve Tavi İşlem Sonrası Transtorasik Ekokardiyografi ile Perimembranöz VSD'nin Değerlendirmesi

Figure 3

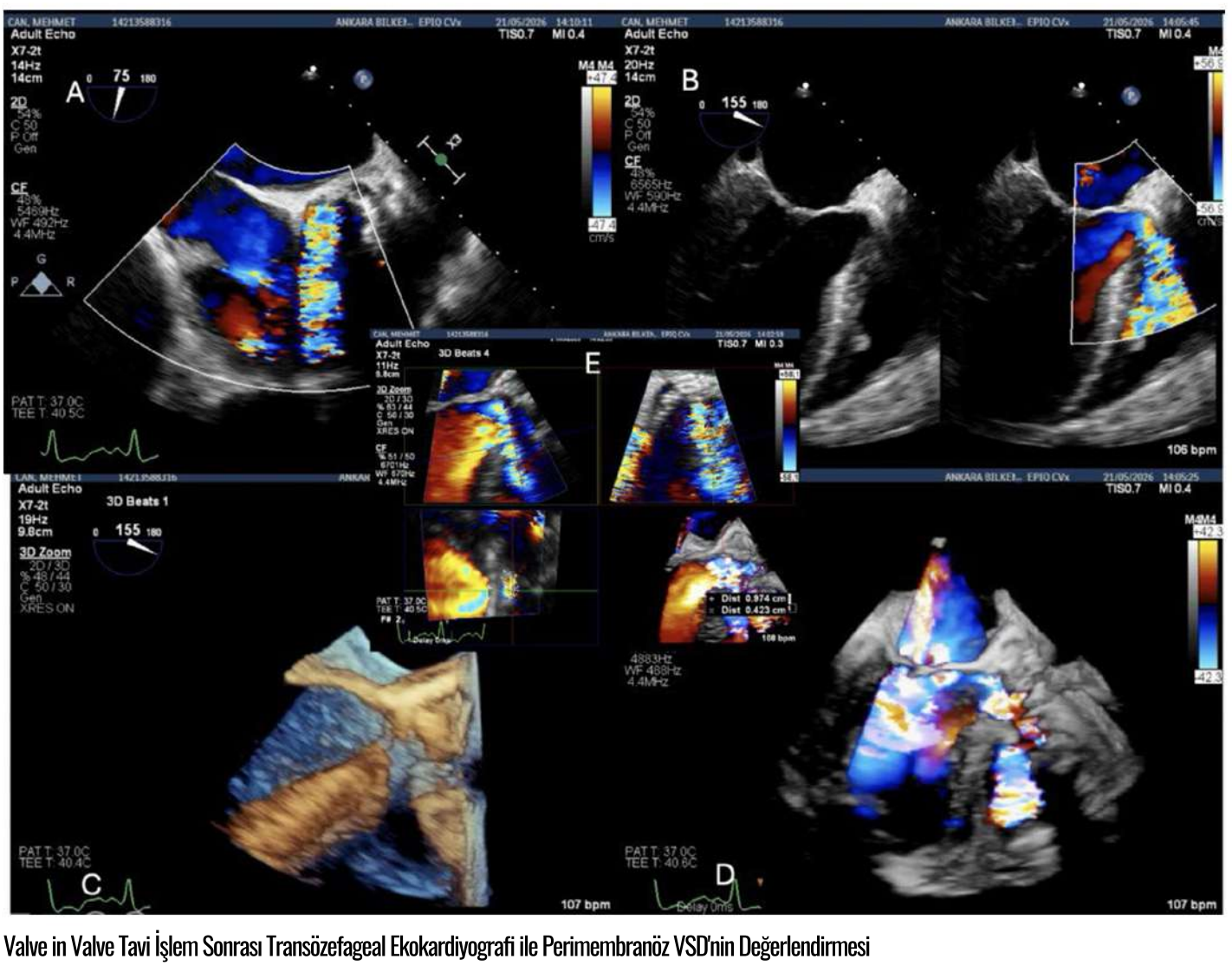

Valve in Valve Tavi İşlem Sonrası Transözefageal Ekokardiyografi ile Perimembranöz VSD'nin Değerlendirmesi

SS-06

DIFFUSE LARGE B-CELL LYMPHOMA PRESENTING AS A RECURRENT ACUTE CORONARY SYNDROME MIMIC AND AN APICAL HYPERTROPHIC PHENOCOPY: A CASE REPORT

Ahmet Berk Duman, Denizhan Karaçimen, Samet Solmaz, Yunus Koç, Şükriye Ebru Önder Department of Cardiology, Kocaeli City Hospital, University of Health Sciences, Kocaeli, Turkiye

Introduction / Background:

Lymphoma seldom declares cardiac involvement openly; it arrives wearing the clothes of commoner disease - typically acute coronary syndrome (ACS), or a cardiomyopathy [1,2]. Diagnosis is vulnerable at exactly that point, because symptoms, electrocardiography, biomarkers and coronary anatomy stop converging. Angiography is where the work-up most often stops early: at this age diffuse atherosclerosis is expected, and a lesion of apparently sufficient severity is usually available. Fluorodeoxyglucose positron emission tomography/computed tomography (FDG-PET/CT) instead reads an ambiguous myocardial abnormality against a whole-body metabolic map [3,4]. We describe diffuse large B-cell lymphoma
(DLBCL) that presented at once as a recurrent ACS mimic and an apical hypertrophic phenocopy.

Case Presentation:

A 60-year-old man was admitted with repeated episodes of chest pain and breathlessness. The electrocardiogram carried repolarisation abnormalities of ischaemic appearance (Figure 1A); serial high-sensitivity troponin T and NT-proBNP remained elevated (Figure 1H, 1I). Angiography showed diffuse disease - 50-60% distal left anterior descending, 40-50% distal circumflex, and severe stenosis of a small-calibre acute marginal branch (Figure 1B, 1C) - with no culprit and no lesion proportionate to the recurrent syndrome. Echocardiography showed an ejection fraction of 60% and a newly recognised apical hypertrophic phenotype reaching the mid-ventricular level, maximal apical wall thickness 24 mm, without outflow tract gradient or major valvular disease (Figure 1D, 1E). Earlier studies in this patient had shown left ventricular hypertrophy alone, with no apical phenotype. Computed tomography showed apical wall thickening and multiple hepatic lesions. FDG-PET/CT showed widespread hypermetabolic disease including focal pathological uptake in the apical pericardial-myocardial region, matching the echocardiographic abnormality in location (Figure 1F, 1G). Histology from tru-cut sampling of a liver lesion returned DLBCL, germinal-centre B-cell type. Instability precluded cardiac magnetic resonance; myocardial biopsy was not performed. Acute kidney injury and sepsis developed before lymphoma-directed therapy could start, and the patient died after recurrent cardiac arrest.

Discussion:

Two elements carried the diagnosis. The first was disproportion: coronary disease was real, and blaming it would have been effortless, but its severity never matched a recurrent syndrome, and that gap was the argument for continuing. The second was chronology. Apical hypertrophy with preserved systolic function and no outflow gradient is the fingerprint of apical hypertrophic cardiomyopathy - a diagnosis permitted only after hypertrophy of identifiable cause is excluded. That phenotype was documented absent on previous imaging, which makes an inherited disorder an unlikely explanation and infiltration the likelier one. Infiltration mimicking hypertrophic cardiomyopathy [2] and intramyocardial lymphoma presenting as ACS [1] are each on record; their combination in one patient is, to our knowledge, unusual. FDG-PET/CT added aetiology rather than detection, positioning an already visible structural abnormality inside a systemic hypermetabolic pattern [3,4]. Concordant echocardiographic and metabolic localisation with extracardiac histology supports focal apical cardiac involvement by systemic DLBCL, and follows the cardio-oncology principle of reading structure and metabolism together [5].

Conclusion:

A newly acquired apical hypertrophic phenotype in a recurrent ACS-like syndrome that angiography fails to explain should prompt suspicion of a malignant phenocopy before an inherited cardiomyopathy. Echocardiography, angiography and FDG-PET/CT read jointly can localise probable cardiac lymphomatous involvement and shorten the path to tissue diagnosis. Here that path ended after the therapeutic window: the message concerns sequence - metabolic imaging while coronary disease is still being excluded, rather than afterwards.

Anahtar Kelimeler: acute coronary syndrome mimic, apical hypertrophic phenocopy, cardiac lymphoma, diffuse large B-cell lymphoma, FDG-PET/CT

Figure1A

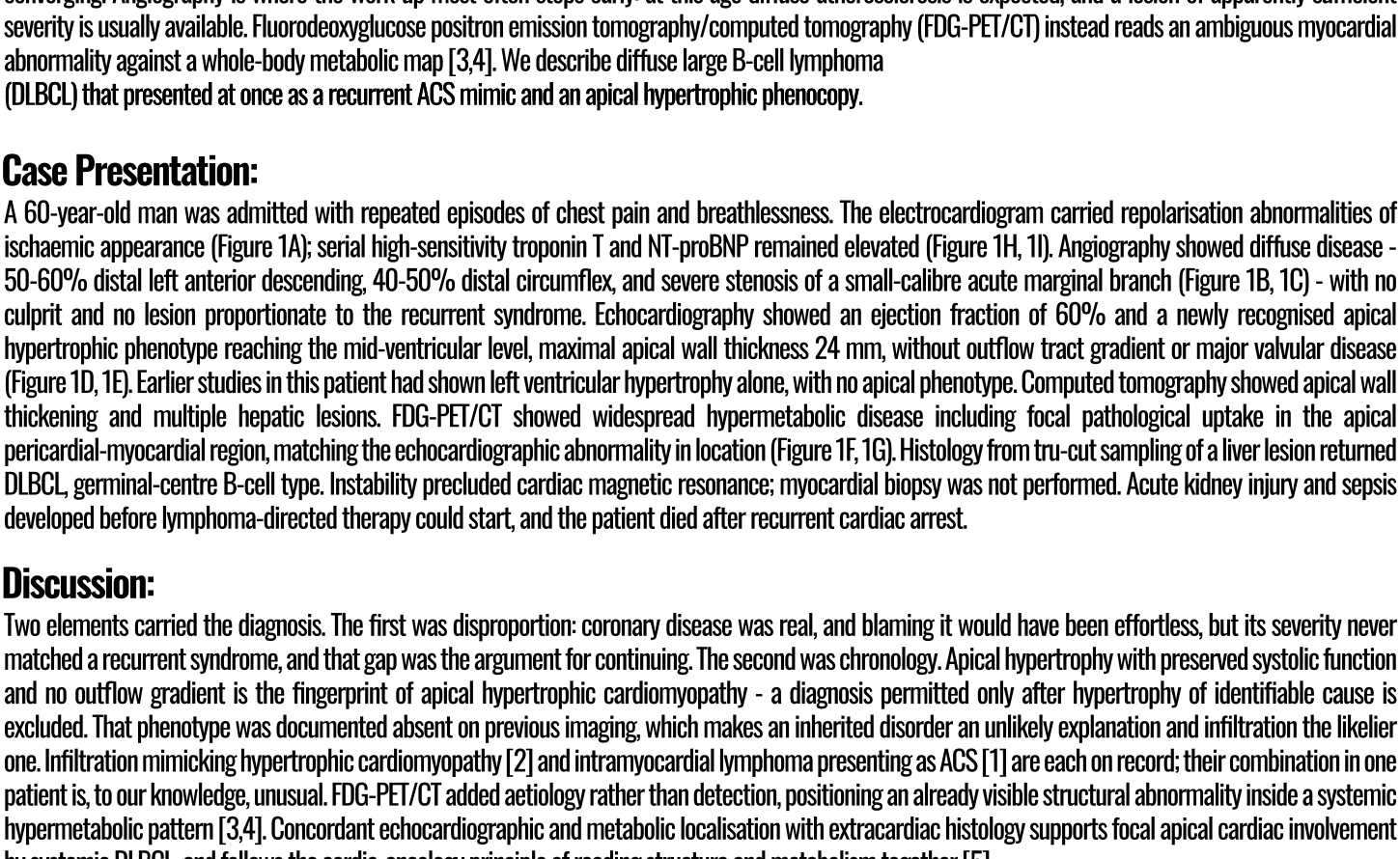

Twelve-lead electrocardiogram: ischaemic-appearing repolarisation abnormalities

Figure1B

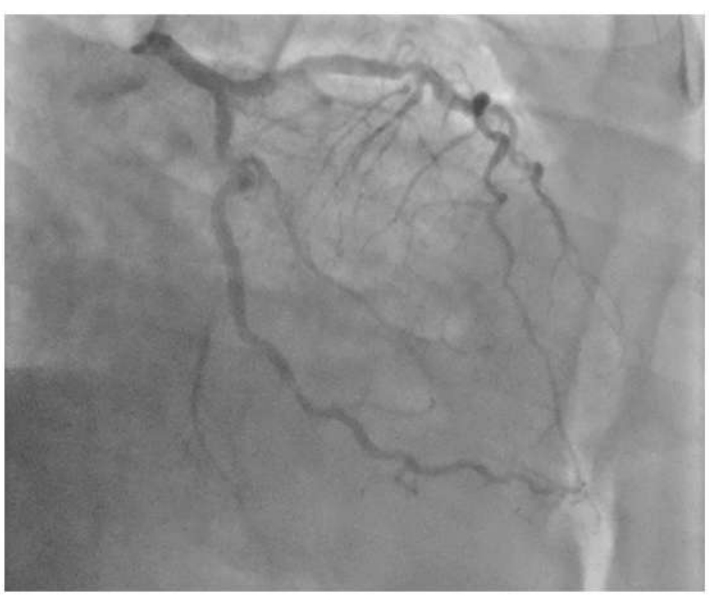

Coronary angiography, left anterior descending system: diffuse disease with distal stenosis of approximately 50-60%.

Figure1C

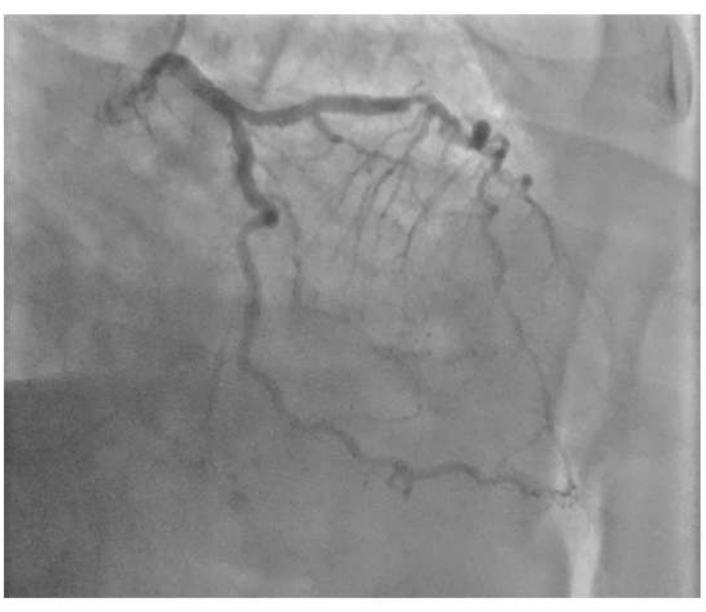

Coronary angiography, right coronary artery and acute marginal branch: severe disease in a small-calibre acute marginal branch. The distal circumflex lesion is not separately illustrated.

Figure1D



Transthoracic echocardiography, parasternal long-axis view: preserved left ventricular systolic function, no left ventricular outflow tract gradient and no major valvular pathology.

Figure1E



Transthoracic echocardiography, apical four-chamber view: apical hypertrophic phenotype extending towards the mid-ventricular level, maximal apical wall thickness 24 mm.

Figure1F

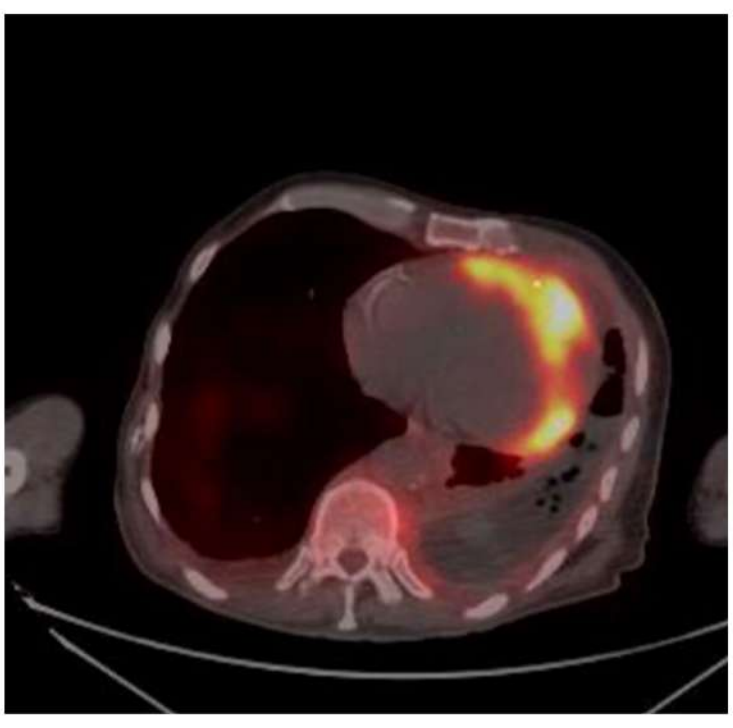

FDG-PET/CT, axial section: focal pathological uptake in the apical cardiac, pericardial-myocardial region.

Figure1G

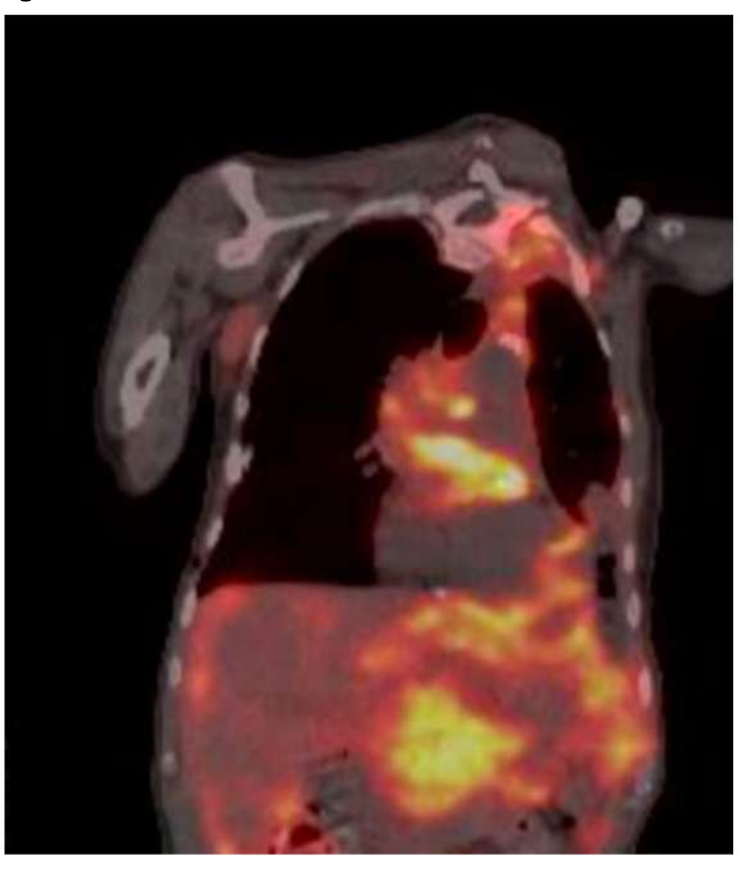

FDG-PET/CT, coronal section: focal apical cardiac uptake within widespread systemic hypermetabolic disease.

Figure1H

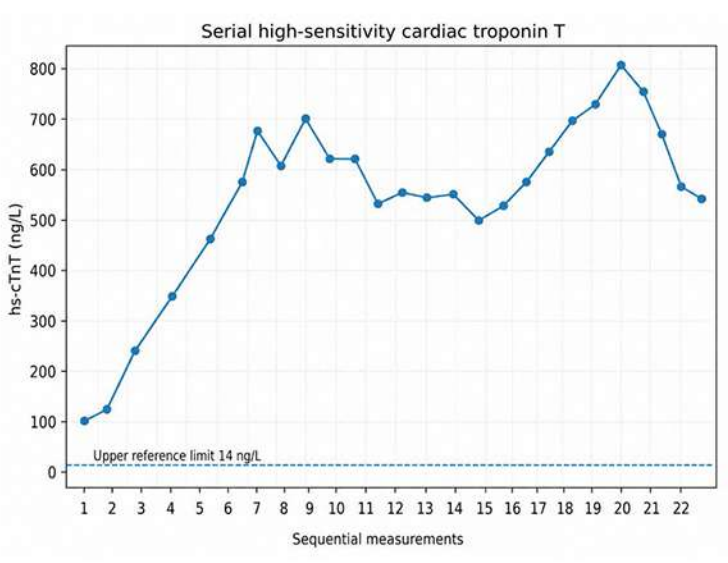

Serial high-sensitivity cardiac troponin T concentrations: persistent elevation.

Figure1I

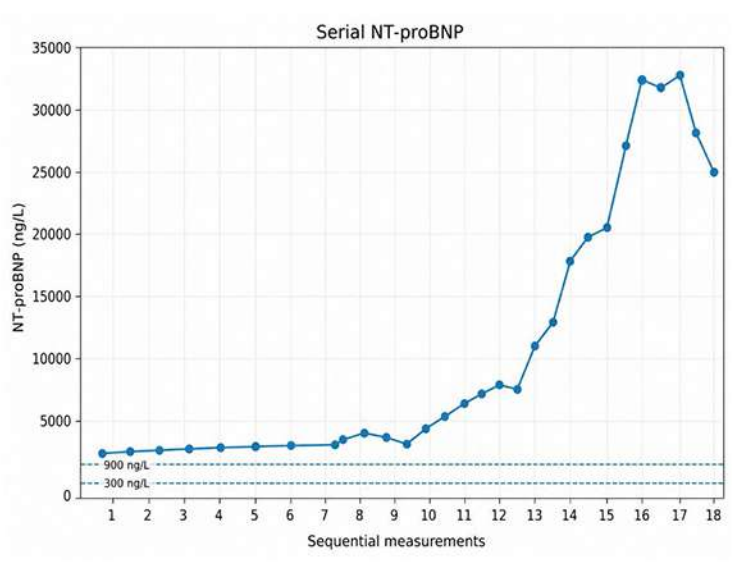

Serial NT-proBNP concentrations: persistent elevation.

SS-07

SOS1 İLİŞKILI NOONAN SENDROMUNDA MULTIMODAL SAĞ KALP GÖRÜNTÜLEME

Gülnihal Saltabaş, Ecemnaz Aksu, Ümit Alperen Kınak, idris yakut, Mehmet Akif ERDOL, ÇAĞRI YAYLA, Adnan Burak Akçay, Ahmet ertem, Omac Tufekcioglu, AYŞE İREM DEMİRTOLA Ankara Bilkent Şehir Hastanesi, Kardiyoloji, Ankara

Introduction / Background:

Noonan sendromu, RAS/MAPK sinyal yolundaki patojenik varyantların neden olduğu, fenotipik ve genetik açıdan heterojen bir RASopatidir. Kardiyovasküler tutulum sıktır ve en karakteristik konjenital kalp hastalığı valvüler pulmoner stenozdur. SOS1 ilişkili Noonan sendromunda pulmoner stenozun yanı sıra kıvırcık saç, keratozis pilaris ve diğer ektodermal bulgular daha belirgin görülebilir. Bu olguda, çocukluk çağında pulmoner stenoz nedeniyle girişim uygulanan, uzun dönem izleminde ileri pulmoner yetersizlik ve sağ ventrikül yeniden şekillenmesi gelişen ve erişkin dönemde SOS1 ilişkili Noonan sendromu tanısı alan bir hastanın multimodal görüntüleme bulguları sunulmaktadır.

Case Presentation:

Konjenital hipotiroidi, gelişim geriliği, kısa boy, dismorfik görünüm, kıvırcık saç, keratozis pilaris ve kriptorşidizm öyküsü bulunan 24 yaşındaki erkek hastaya süt çocukluğu döneminde konjenital valvüler pulmoner stenoz tanısı konulmuştu. Ciddi pulmoner stenoz ve sağ ventrikül dilatasyonu nedeniyle pulmoner balon valvüloplasti uygulanmış; tekrarlayan balon dilatasyonlarına ve balon indentasyonunun kaybolmasına rağmen yüksek rezidüel gradiyentin devam etmesi üzerine yama ile sağ ventrikül çıkış yolu (RVOT) rekonstrüksiyonu gerçekleştirilmişti. Uzun dönem kardiyolojik izlemde orta-ileri pulmoner yetersizlik gelişmesi üzerine yapılan kardiyak manyetik rezonans (KMR) incelemesinde pulmoner regürjitan fraksiyon %60 olarak ölçüldü. Sağ ventrikül diyastol sonu hacmi 140 mL, sistol sonu hacmi 72 mL ve RVEF %49 olup RVOT 33 mm ile dilateydi. Sol ventrikül sistolik fonksiyonu korunmuştu (LVEF %68) Bulgular ileri pulmoner yetersizliğe bağlı sağ ventrikül hacim yüklenmesi ve yeniden şekillenmesi ile uyumlu olarak değerlendirildi. Multimodal anatomik ve fonksiyonel değerlendirme sonucunda transkateter pulmoner kapak replasmanı planlandı. Uygun landing zone oluşturulması amacıyla öncelikle RVOT'ye stent implante edildi, ardından 30,5 mm Myval transkateter biyoprotez pulmoner kapak başarıyla implante edildi. İşlem sonrası yapıla transtorasik ekokardiyografide, transkateter pulmoner biyoprotez kapak fonksiyonel olarak izlendi; anlamlı rezidüel RVOT obstrüksiyonu saptanmazken orta derecede transvalvüler pulmoner yetersizlik mevcuttu. Geçirilmiş RVOT rekonstrüksiyonu ile uyumlu olarak sağ ventrikül çıkış yolu dilate görünümdeydi. Kronik pulmoner yetersizliğin oluşturduğu hacim yüküne eşlik eden sağ kalp boşluklarında dilatasyon ve sağ ventrikül sistolik fonksiyonlarında hafif azalma izlendi. Belirgin dismorfik ve ektodermal fenotipin konjenital valvüler pulmoner stenoz ile birlikteliği, altta yatan sendromik bir etiyoloji açısından genetik değerlendirmeyi gündeme getirdi. Noonan sendromunun moleküler etiyolojisine yönelik incelemede PTPN11 geninde patojenik varyant saptanmazken, SOS1 geninde heterozigot c.1654A>G, p.(Arg552Gly) patojenik varyantı gösterildi ve SOS1 ilişkili Noonan sendromu moleküler olarak doğrulandı. Pulmoner stenozun yanı sıra kıvırcık saç, keratozis pilaris, kısa boy ve karakteristik dismorfik özelliklerin birlikteliği, SOS1 genotipi ile uyumlu belirgin bir genotip-fenotip korelasyonu ortaya koydu.

Discussion:

Noonan sendromunda kardiyovasküler tutulum olguların yaklaşık %50–80'inde görülmekte, valvüler pulmoner stenoz ise en sık konjenital kardiyak lezyonu oluşturmaktadır. SOS1 ilişkili olgularda belirgin ektodermal bulgular genotip açısından önemli bir ipucu sağlayabilir. Olgumuzda karakteristik fenotip ile çocukluk çağından itibaren izlenen ciddi pulmoner stenozun birlikteliği moleküler tanıya yönlendirirken, uzun dönem kardiyak seyri belirleyen temel sorun RVOT girişimleri sonrasında gelişen ileri pulmoner yetersizlik ve sağ ventrikül yeniden şekillenmesi olmuştur. Ekokardiyografi seri hemodinamik değerlendirmeyi sağlarken, KMR pulmoner regürjitasyonun kantifikasyonu ile sağ ventrikül hacim ve fonksiyonlarının değerlendirilmesinde; kesitsel anatomik görüntüleme ise transkateter pulmoner kapak replasmanının planlanmasında tamamlayıcı rol üstlenmiştir.

Conclusion:

Bu olgu, SOS1 ilişkili Noonan sendromunun karakteristik fenotipik bulgularının erişkin dönemde dahi etiyolojik tanıya yönlendirebileceğini, aynı zamanda çocukluk çağında pulmoner stenoz nedeniyle girişim uygulanmış hastalarda rezidüel lezyonların yaşam boyu kardiyak izlem gerektirdiğini göstermektedir. Multimodal görüntüleme; pulmoner yetersizliğin derecelendirilmesi, sağ ventrikül yeniden şekillenmesinin değerlendirilmesi ve transkateter pulmoner kapak replasmanının planlanmasında temel role sahiptir.

Anahtar Kelimeler: SOS1, Noonan sendromu, pulmoner stenoz, pulmoner yetersizlik, multimodal kardiyak görüntüleme, perkütan pulmoner kapak implantasyonu

Fenotip

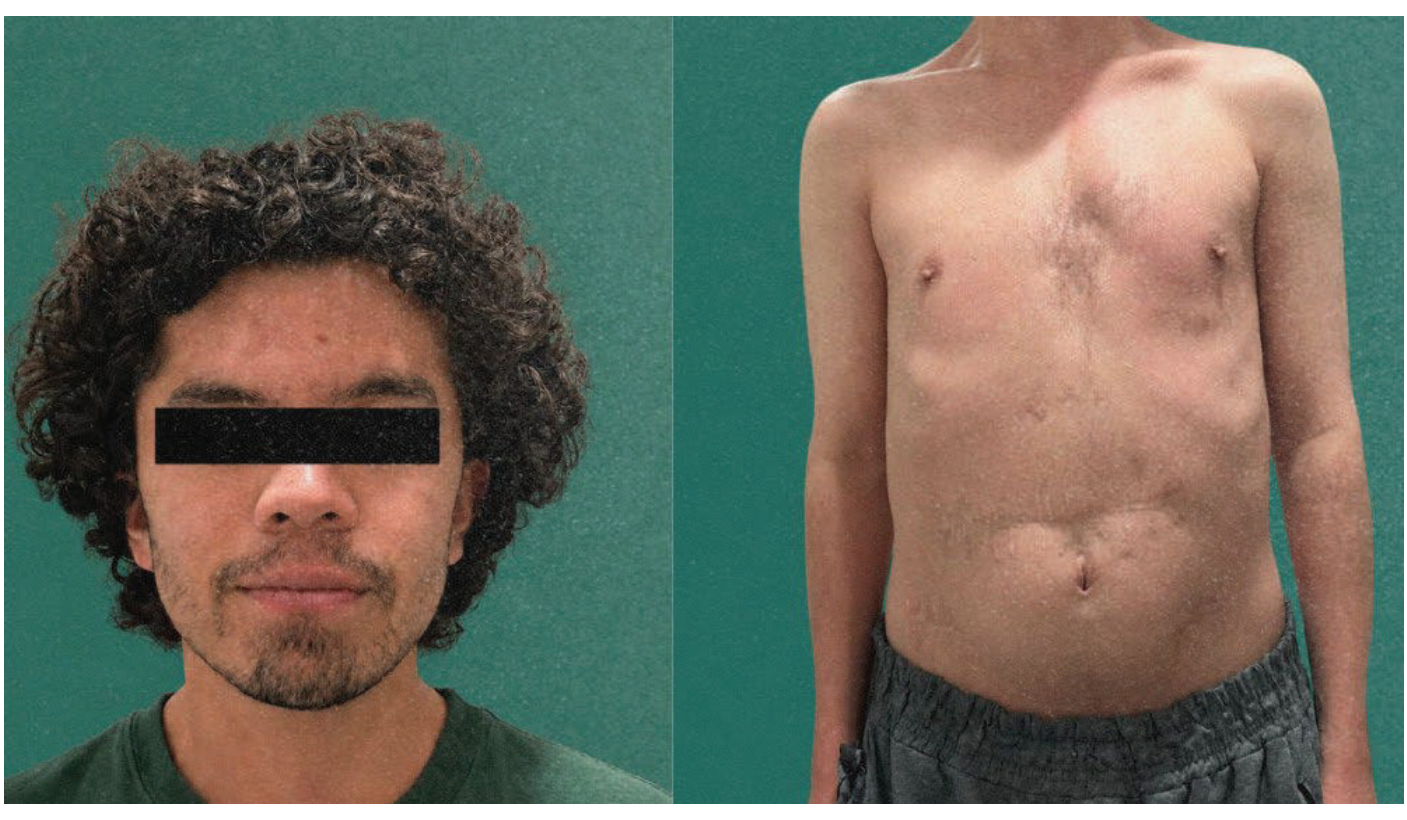

Kardiyak MR

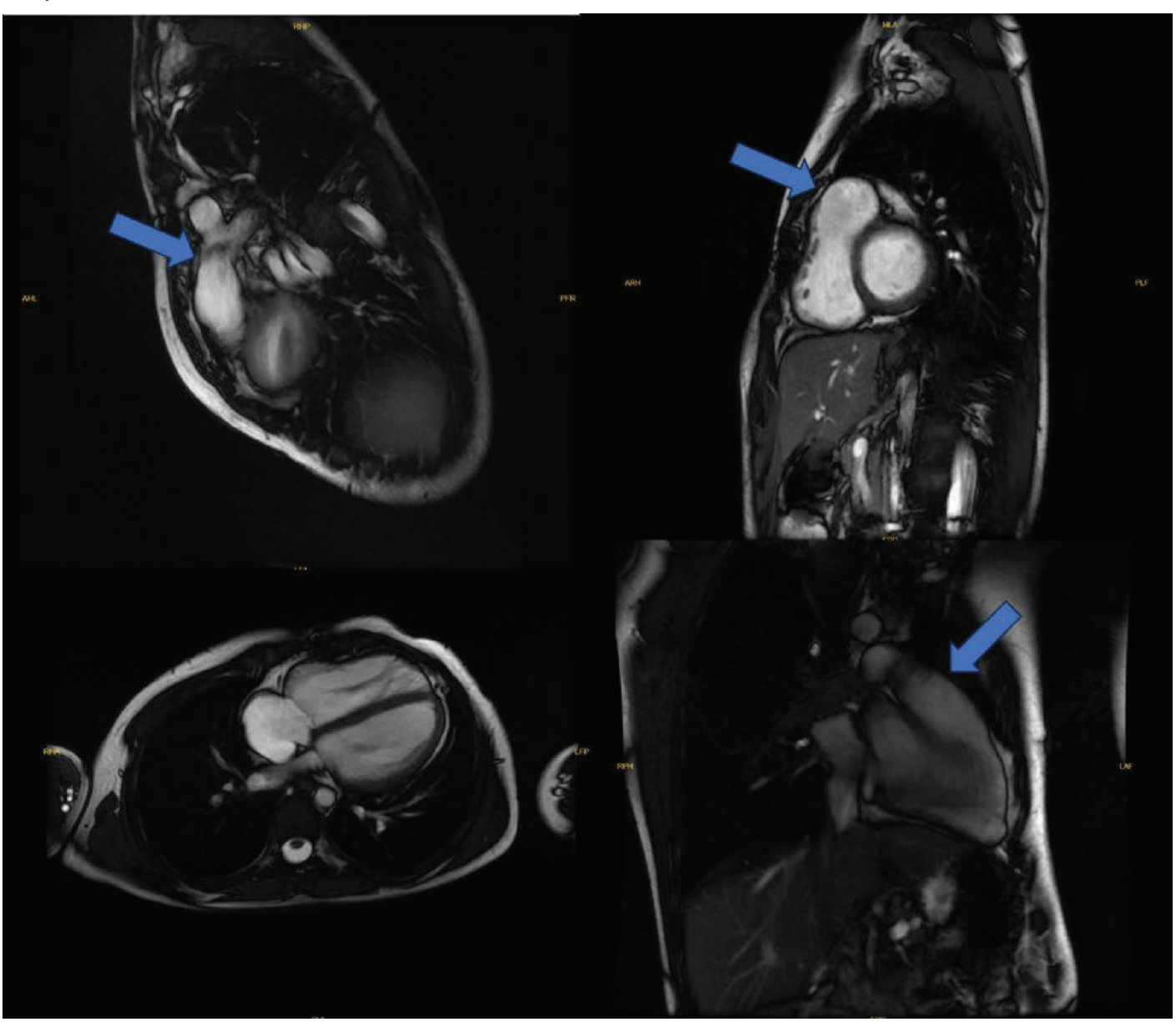

Transözofageal ekokardiyografi



Transtorasik ekokardiyografi görüntüsü

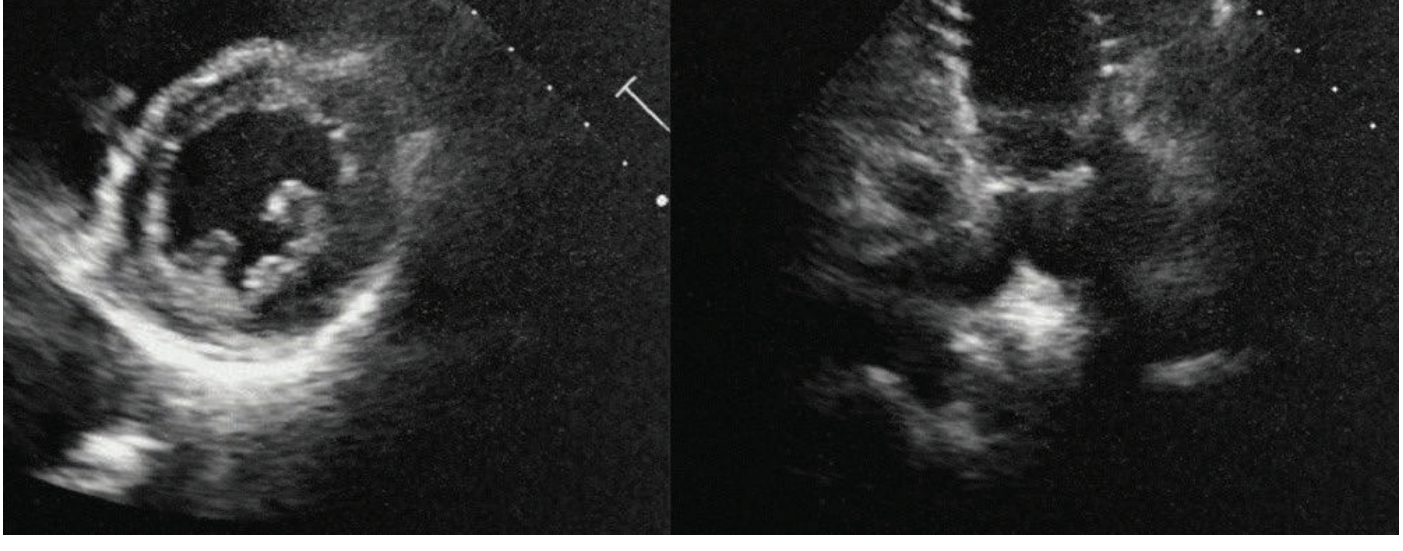

Transtorasik ekokardiyografi psax

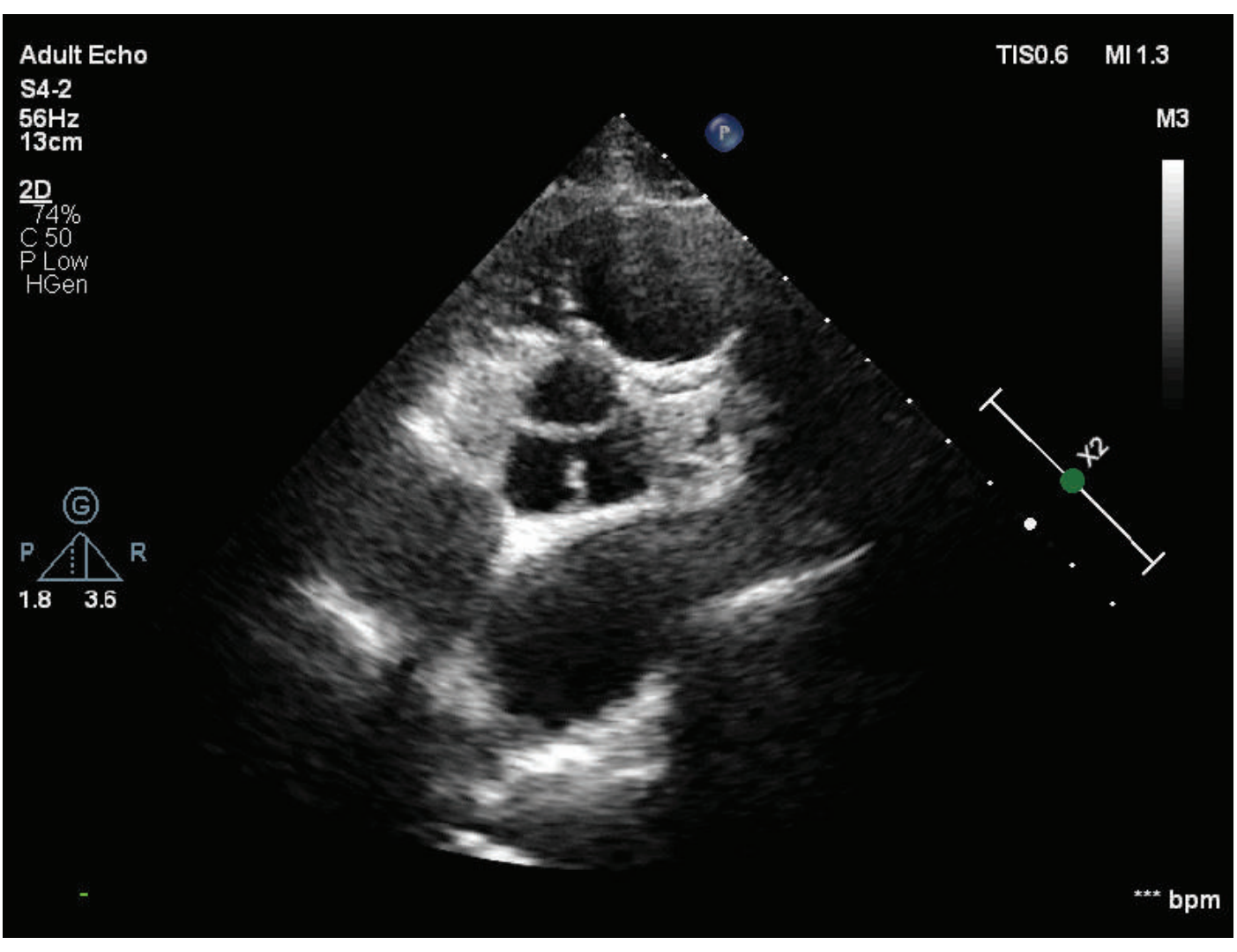

SS-08

PROLONGED TROPONIN ELEVATION AND MYOCARDIAL BRIDGE IN A COMPETITIVE TRIATHLETE: A DIAGNOSTIC AND MANAGEMENT CHALLENGE

Hatice Özdamar[1], Utku Zeybey[2], Çağatay Koca[2], Ayşe Birsu Topçugil Kırık[3], Mustafa Ozan Gürsoy[2]
[1]Ankara Eğitim ve Araştırma Hastanesi, Ankara,Türkiye
[2]Tepecik Eğitim ve Araştırma Hastanesi, İzmir, Türkiye
[3]Dokuz Eylül Üniversitesi Hastanesi, İzmir, Türkiye

Introduction / Background:

Transient, mild cardiac troponin elevation after intense endurance exercise is a well-recognised physiological phenomenon. However, troponin elevation persisting beyond 14 days is not benign and mandates systematic multimodality investigation to exclude myocarditis, cardiomyopathy, and other structural substrates. Myocardial bridging (MB), a congenital coronary anomaly in which a segment of an epicardial artery; runs an intramural course, is frequently an incidental finding but may contribute to exercise-induced myocardial injury in endurance athletes even in the absence of detectable ischaemia on standard testing.

Case Presentation:

A 23-year-old male competitive triathlete with no cardiac history, family history of sudden death, or substance use presented with chest pain after intense training. Vital signs and physical examination were normal. Resting ECG showed no abnormalities. Troponin I was markedly elevated (579 ng/L; ULN <34), troponin T only mildly raised (6.25 ng/L; ULN <14); while CK, CK-MB, and myoglobin remained within normal limits. TTE showed mild LV dilation with preserved systolic function, consistent with athlete's heart, and no regional wall motion abnormality (Fig. 1). Cardiac MRI showed no late gadolinium enhancement, oedema, or inflammatory pattern, excluding overt myocarditis. Given persistent unexplained elevation, Tc-99m pyrophosphate scintigraphy excluded cardiac amyloidosis (Fig.2). After two weeks of exercise cessation, BNP was normal (15 pg/mL) but troponin I remained elevated (129 ng/L), prompting further evaluation. Coronary CT angiography revealed myocardial bridging of the mid-LAD (depth 2.5 mm, length 20 mm) without atherosclerotic plaque (Fig. 3). Pre-return-to-play functional testing, exercise ECG (Fig. 4), post-exercise speckle-tracking echocardiography (GLS -20%), and myocardial perfusion scintigraphy showed no inducible ischaemia (Fig. 5), arrhythmia, or subclinical dysfunction. Post-exercise troponin I was mildly elevated (38 ng/L) without a rise in skeletal muscle markers, consistent with expected exercise-induced release. Beta-blocker therapy was initiated, and a graded, multidisciplinary return-to-sport plan was established.

Discussion:

This case illustrates the diagnostic pathway required when troponin elevation in an athlete does not resolve within the expected timeframe. CMR-negative myocarditis is a recognised entity, and serial imaging with troponin kinetics remains a valuable adjunct when initial imaging is unrevealing. Amyloid screening, though low pre-test probability in a young athlete, was justified by the persistence of otherwise unexplained injury. The dissociated troponin I/T pattern and preserved skeletal muscle markers helped localise the injury to the myocardium rather than skeletal muscle. Once amyloidosis and inflammatory cardiomyopathy were excluded, MB emerged as the most plausible substrate, potentially causing transient supply-demand mismatch under the extreme haemodynamic stress of endurance training, despite a silent phenotype on conventional ischaemia testing. Current guidelines, competitive and leisure-time sport participation is considered appropriate in asymptomatic individuals with MB who show no inducible ischaemia or ventricular arrhythmia on maximal exercise testing, with return-to-play feasible under beta-blocker therapy. Normal GLS and preserved EF were reassuring but do not by themselves exclude subclinical myocardial stress, underscoring the value of combining functional, perfusion, and biomarker data before clearance. Conclusion:Prolonged troponin elevation in an athlete requires structured multimodality work-up before attribution to a benign cause. In this patient, myocarditis and amyloidosis were excluded, and LAD myocardial bridging was identified as the probable contributor to exercise-induced myocardial injury. Return-to-sport decisions in such cases must be individualised, and made by a multidisciplinary team.

Anahtar Kelimeler: Multimodal imaging, Myocardial bridge, Troponin elevation, Sports cardiology

Figür 1

Figure 1

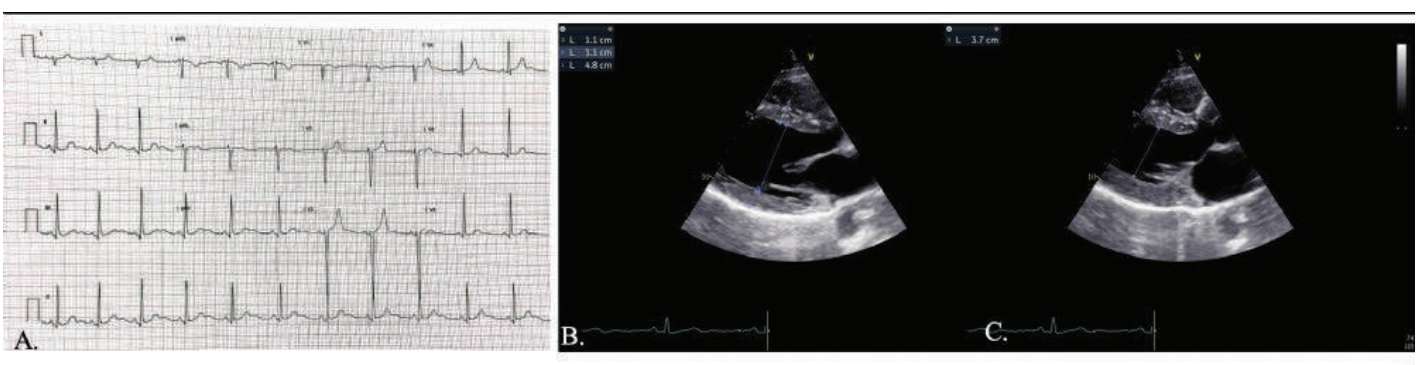

Figure 1. Initial Cardiac Evaluation.

(A) 12-lead electrocardiogram showing normal sinus rhythm, normal axis (87°), QTc (Bazett) 383 ms, with no evidence of left or right ventricular hypertrophy and no T-wave inversion. **(B)** Transthoracic echocardiogram, parasternal long-axis view: LV end-diastolic diameter 48 mm, interventricular septum 11 mm, posterior wall 11 mm. **(C)** LV end-systolic diameter 37 mm, with preserved systolic function and no regional wall motion abnormality.

Figure 2

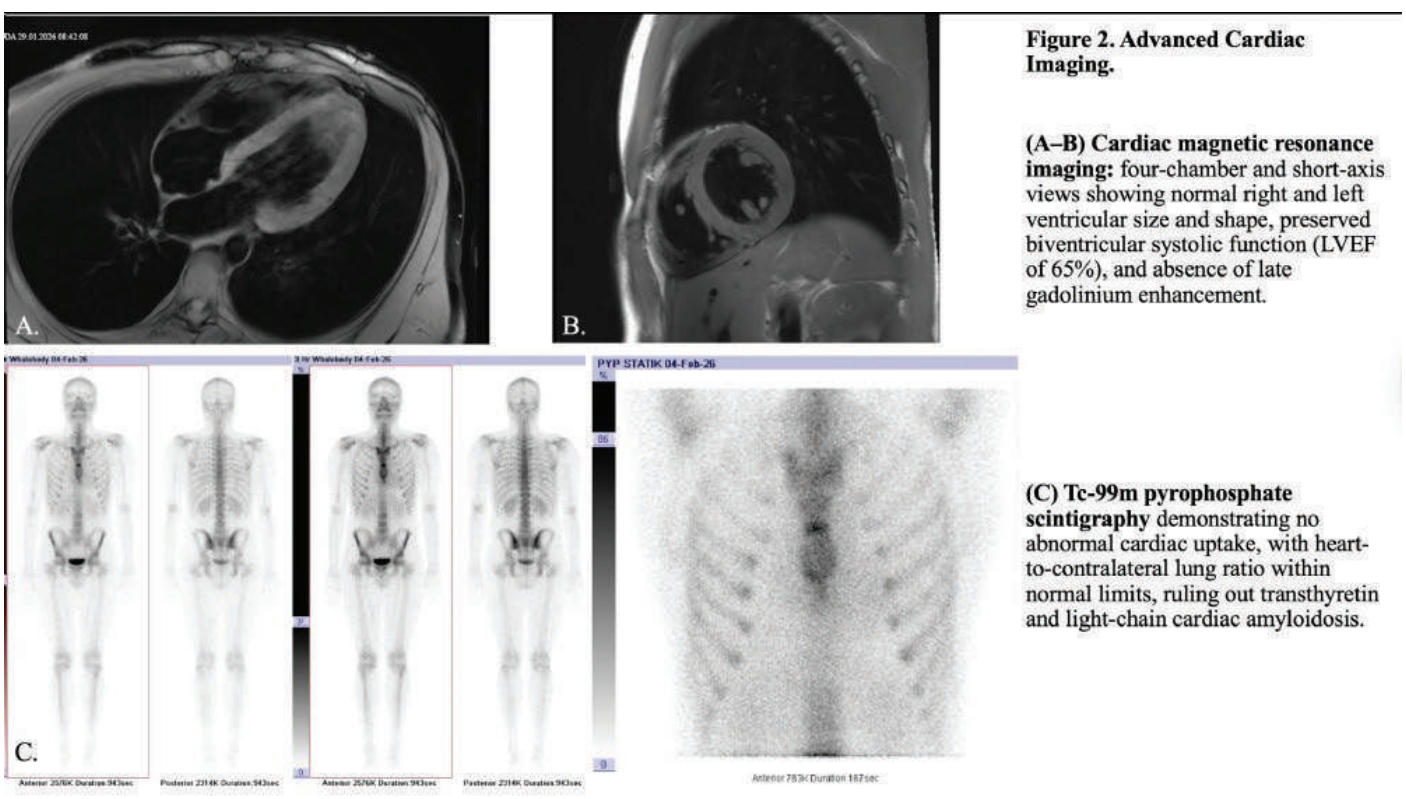

Figure 2. Advanced Cardiac Imaging.

(A–B) Cardiac magnetic resonance imaging: four-chamber and short-axis views showing normal right and left ventricular size and shape, preserved biventricular systolic function (LVEF of 65%), and absence of late gadolinium enhancement.

(C) Tc-99m pyrophosphate scintigraphy demonstrating no abnormal cardiac uptake, with heart-to-contralateral lung ratio within normal limits, ruling out transthyretin and light-chain cardiac amyloidosis.

Figure 3

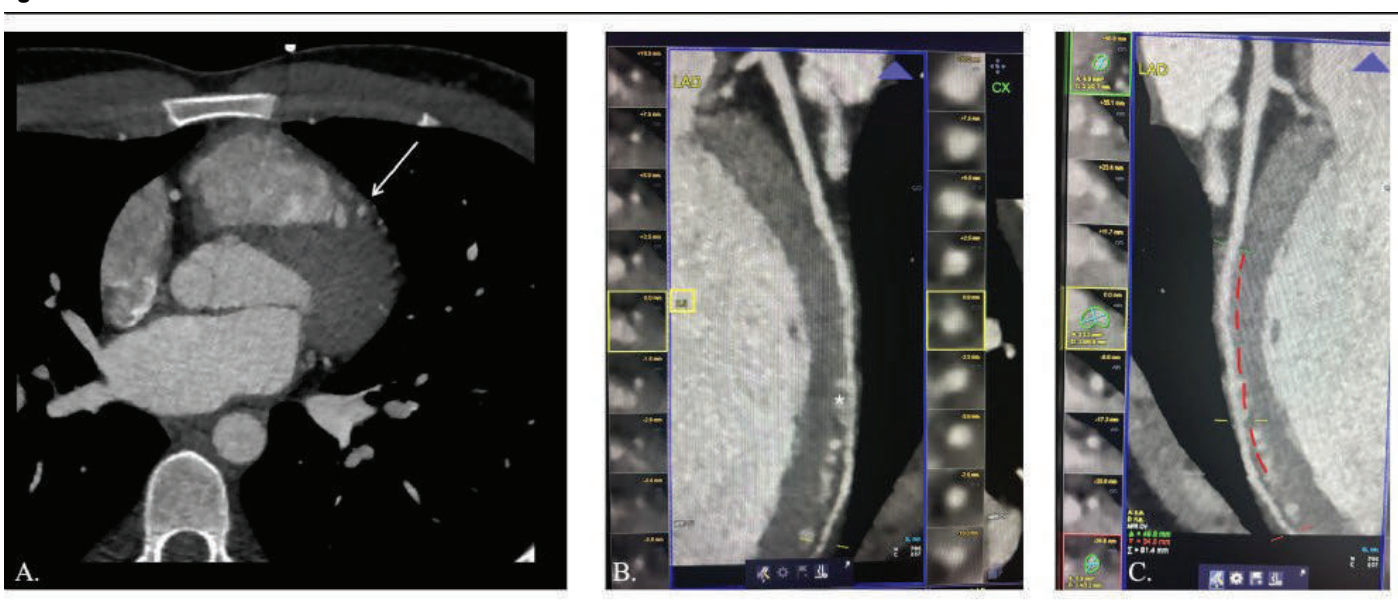

Figure 3. Coronary Computed Tomographic Angiography. (A) CCTA demonstrating a myocardial bridge of the left anterior descending coronary artery (LAD) at the proximal-mid segment junction (arrow), with no evidence of atherosclerotic plaque or obstructive coronary artery disease. **(B)** Multiplanar reconstruction image illustrating the depth of the tunneled LAD segment, measuring 2.5 mm below the myocardial surface (asterisk) **(C)** the longitudinal extent of the myocardial bridge, with a total length of 20 mm (dashed line).

Figure 4

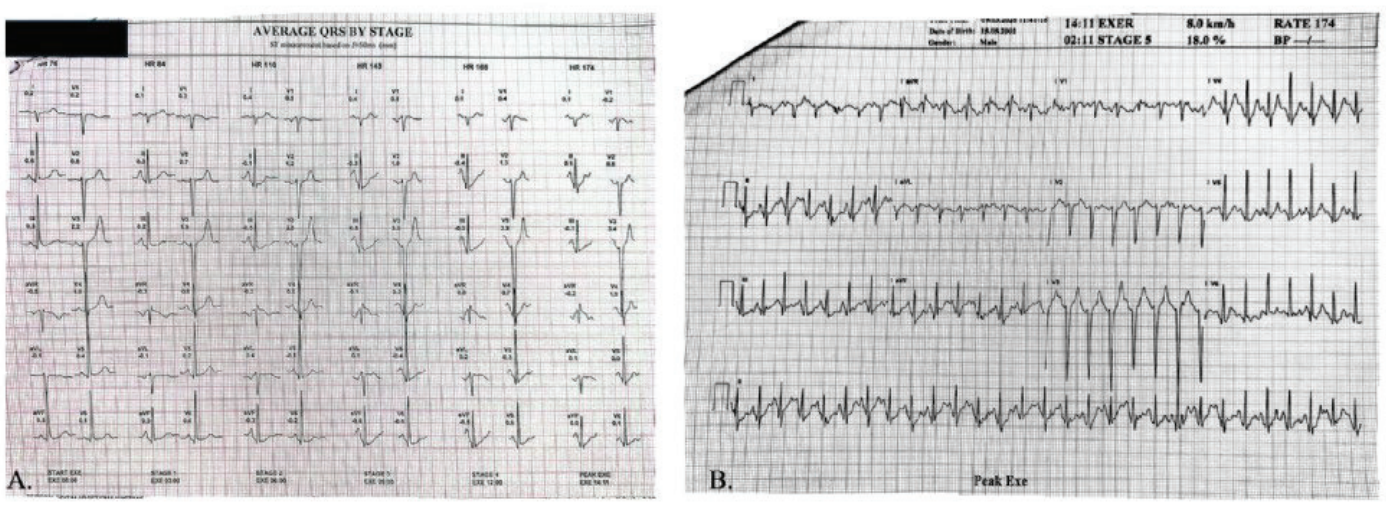

Figure 4. Treadmill Exercise Stress Test (Bruce Protocol). (A) Progressive exercise stages from Stage 2 to peak effort, reaching Stage 5 at a workload of 8.0 km/h and 18% grade, demonstrating rapidly upsloping ST-segment in inferior leads (II, III, aVF) with increasing exercise intensity. **(B)** At peak exercise (Stage 5), junctional (J-point) ST depression of less than 0.15 mV with rapid upsloping morphology in inferior leads — consistent with a normal physiological response to maximal exercise and not meeting criteria for inducible myocardial ischaemia. No anginal symptoms, ventricular arrhythmia, or haemodynamic instability was observed throughout the protocol.

Figure 5

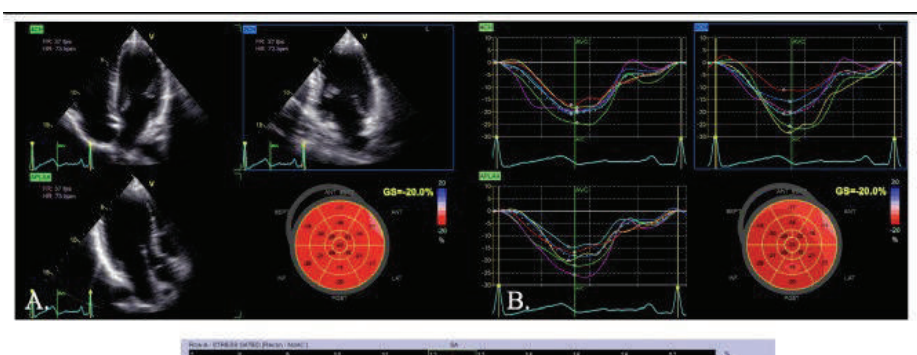

Figure 5: Functional Stress Imaging.

(A-B) Speckle-tracking echocardiography performed after exercise stress testing shows a global longitudinal strain of –20%, which is within the normal range.

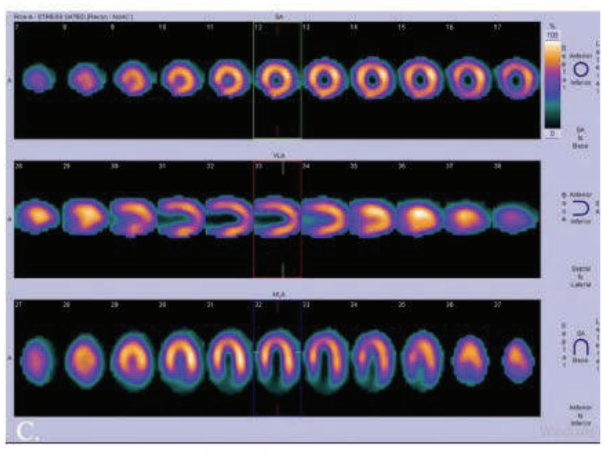

(C) Myocardial perfusion scintigraphy (MPS) shows a normal perfusion pattern during both stress and rest, with no reversible perfusion defect, fixed defect, or regional uptake abnormality.

SS-09

EARLY TRICUSPID REGURGITATION RESPONSE FOLLOWING ISOLATED MITRAL TRANSCATHETER EDGE-TO-EDGE REPAIR: WHICH PATIENTS IMPROVE?

Özlem Önder, Aysel Akhundova Department of Cardiology, Istanbul Medipol University, Istanbul, Türkiye

Introduction / Background:

Mitral transcatheter edge-to-edge repair (M-TEER) may influence concomitant tricuspid regurgitation (TR) through changes in left-sided filling pressures and pulmonary hemodynamics. We aimed to evaluate the early course of TR following isolated M-TEER and to identify baseline echocardiographic characteristics associated with early TR improvement. Case Presentation:We retrospectively analyzed a real-world cohort of 104 patients undergoing M-TEER in whom TR severity was available both before and after the procedure. Early TR improvement was defined as a reduction of at least one grade in TR severity. Baseline echocardiographic parameters were compared between patients with and without TR improvement, and multivariable logistic regression analysis was performed to identify independent predictors of early TR improvement.

Discussion:

TR severity improved by at least one grade in 42.3% (44/104) of patients, remained unchanged in 49.0% (51/104), and worsened in 8.7% (9/104). Patients with TR improvement had higher baseline systolic pulmonary artery pressure (sPAP; median 55 vs. 45 mmHg; p=0.002) and lower tricuspid annular plane systolic excursion (TAPSE; median 15 vs. 19 mm; p=0.015). In multivariable analysis, each one-grade increase in baseline TR severity was independently associated with early TR improvement (OR 9.90, 95% CI 3.94–24.86; p<0.001), whereas sPAP and TAPSE were no longer independently significant. Early TR improvement was not significantly associated with the 6-month composite endpoint of death or heart failure hospitalization (p=0.24).

Conclusion:

Early TR regression was observed in approximately 40% of patients following isolated M-TEER. Although patients with TR improvement had higher baseline sPAP and lower TAPSE, these parameters were not independent predictors after multivariable adjustment. Baseline TR severity emerged as the strongest independent predictor of early TR improvement. These findings highlight the importance of baseline TR burden when evaluating the early tricuspid response following M-TEER.

Anahtar Kelimeler: Echocardiography, Mitral transcatheter edge-to-edge repair, Tricuspid regurgitation

SS-10

A CARDIAC BLOOD CYST CAUSING SEVERE FIXED LEFT VENTRICULAR OUTFLOW TRACT OBSTRUCTION: A RARE MIMIC OF HYPERTROPHIC OBSTRUCTIVE CARDIOMYOPATHY

Fahrien Vatansever Ajiza, Fatih Levent, Muhammed Nusret Ajiza, Esra Akpınar
ELBİSA Yüksek Ihtisas Eğitim ve Araştırma Hastanesi

Introduction / Background:

Left ventricular outflow tract (LVOT) obstruction is most commonly associated with hypertrophic cardiomyopathy; however, it may rarely occur secondary to intracardiac masses. Cardiac blood cysts are benign lesions predominantly observed during infancy and are extremely rare in adults. Depending on their size and anatomical location, they may cause significant hemodynamic compromise. We present a rare case of an adult cardiac blood cyst arising from the mitral subvalvular apparatus and causing severe fixed LVOT obstruction, mimicking hypertrophic obstructive cardiomyopathy (HOCM).

Case Presentation:

A 29-year-old man was referred to the cardiology clinic following abnormal electrocardiographic findings detected during occupational health screening. He reported progressive exertional fatigue over the preceding six months. Electrocardiography demonstrated left ventricular hypertrophy with intraluminal ST-segment depressions.(Figure 1) Physical examination revealed a grade 4/6 systolic murmur over the mesocardiac area, which increased during the Valsalva maneuver. Transthoracic echocardiography showed a left ventricular ejection fraction of 65%, mild to moderate mitral regurgitation, mild left ventricular hypertrophy, and marked papillary muscle hypertrophy. Systolic anterior motion (SAM) of the mitral valve was present. A mobile mass measuring approximately 3.3 × 2.2 cm, attached to the mitral subvalvular apparatus and protruding into the LVOT, was identified.(Figure 2) Doppler examination demonstrated severe fixed LVOT obstruction with a peak/mean gradient of 132/63 mmHg. (Figure 3) Transesophageal echocardiography revealed a lobulated mass attached to the anterior mitral leaflet chordae and papillary muscles, protruding into the LVOT, with the peak gradient occasionally reaching 140 mmHg.(Figure 4) Cardiac magnetic resonance imaging demonstrated a 33 × 22 mm intraventricular mass with heterogeneous contrast enhancement.(Figure 5) Cardiac CT was also performed, revealing detailed anatomical assessment of the intracavitary mass and demonstrating its relationship with the LVOT. (Figure 6) Preoperative coronary angiography demonstrated normal coronary arteries. Because of symptomatic severe LVOT obstruction, the patient underwent surgery. Intraoperative examination revealed a mass involving the anterior mitral leaflet and subvalvular apparatus.(Figure 7) Due to extensive valvular involvement, mitral valve replacement with a 27-mm St. Jude mechanical prosthesis was performed. Frozen-section examination suggested a blood cyst. Calretinin staining was negative, and definitive histopathological examination confirmed the diagnosis of a cardiac blood cyst.(Figure 8)

Discussion:

Cardiac blood cysts are benign intracardiac lesions predominantly encountered during infancy and rarely persist into adulthood. Their clinical significance depends on their size, mobility, and anatomical location. In this case, the coexistence of papillary muscle hypertrophy, SAM, localized left ventricular hypertrophy, and a markedly elevated fixed LVOT gradient initially suggested HOCM. However, multimodality imaging demonstrated a large mobile mass arising from the mitral subvalvular apparatus and protruding into the LVOT. The mass likely contributed both to mechanical LVOT narrowing and altered mitral valve dynamics, resulting in HOCM-like clinical findings. This case emphasizes that SAM and severe LVOT gradients are not exclusive to hypertrophic cardiomyopathy. Intracardiac masses involving the mitral valve or subvalvular apparatus should therefore be considered in the differential diagnosis of unexplained LVOT obstruction. Multimodality imaging is essential for anatomical characterization and surgical planning, while histopathological examination remains crucial for definitive diagnosis.

Figür 1

Conclusion:

Although cardiac blood cysts are extremely rare in adults, they may cause severe hemodynamic consequences when located near the LVOT. This case demonstrates that a blood cyst arising from the mitral subvalvular apparatus can produce SAM and severe fixed LVOT obstruction, mimicking HOCM. Careful multimodality imaging and histopathological evaluation are essential for accurate diagnosis and appropriate management.

Anahtar Kelimeler: Cardiac blood cyst, Hypertrophic obstructive cardiomyopathy, Left ventricular outflow tract obstruction, Multimodality imaging, Systolic anterior motion

Figure 1

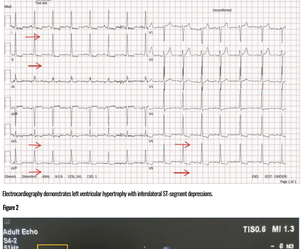

Electrocardiography demonstrates left ventricular hypertrophy with intraluminal ST-segment depressions.

Figure 2

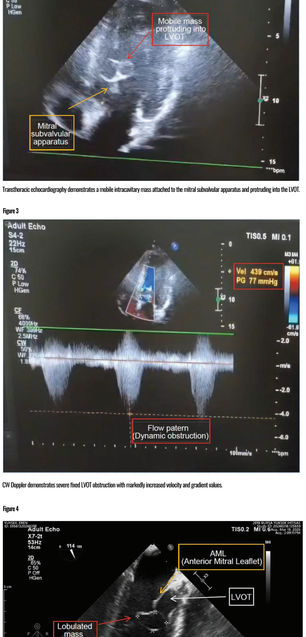

Transthoracic echocardiography demonstrates a mobile intracavitary mass attached to the mitral subvalvular apparatus and protruding into the LVOT.

Figure 3

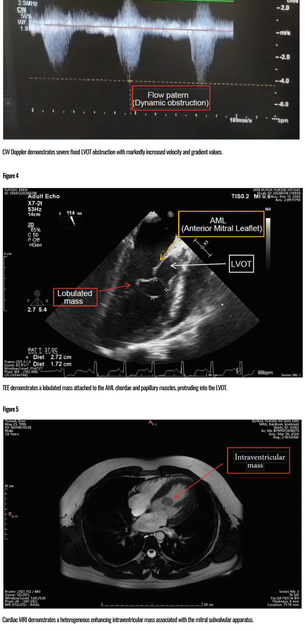

CW Doppler demonstrates severe fixed LVOT obstruction with markedly increased velocity and gradient values.

Figure 4

TEE demonstrates a lobulated mass attached to the AML chordae and papillary muscles, protruding into the LVOT.

Figure 5

Cardiac MRI demonstrates a heterogeneous enhancing intraventricular mass associated with the mitral subvalvular apparatus.

Figure 6

Cardiac CT demonstrates the anatomical relationship of the intracavitary mass protruding into the LVOT.

Figure 7



Gross pathological specimen demonstrating hemorrhagic cystic components within the excised intracardiac lesion.

Figure 8



Histopathological examination demonstrates blood cyst formation with a fibrous cyst wall.

SS-11

SOL ATRIAL APPENDIKS KAPAMA CIHAZ EMBOLIZASYONUNUN PERKÜTAN YOLLA BAŞARILI EKSTRAKSIYONU

Engincan Doğan, Oktay Şeniöz
Bakırçay Üniversitesi Çiğli Eğitim Araştırma Hastanesi

Introduction / Background:

Atrial fibrilasyona bağlı tromboembolik komplikasyonların önlenmesinde oral antikoagülanlar temel tedavidir.Hastalarda antikoagulan tedaviye rağmen tekrarlayan tromboembolik olay görülebilir veya tedaviye kontrendike durumlar gelişebilir. Özellikle CHA$_2$DS$_2$-VA skoru yüksek,OAK altında tromboembolik olay yaşayan veya yüksek kanama riski taşıyan hastalarda LAA kapama önemli bir seçenektir.Biz olguda LAA kapama işlemi sonrası cihazın sol atriuma embolizasyonu nedeni ile perkutan ekstraksiyonu işlemi sunulacaktır Case Presentation:Nörolojі departmanı tarafından uygun dozda antikoagulan altında tekrarlayan iskemik inme etyolojisi açısından tarafımıza danışılan 68 Yaşında erkek hastanın medikal geçmişinde hipertansiyon, KABG, mide CA öyküsü mevcuttu.Hastanın ekg'sinde AF saptandı.TTE'de LVEF %35 saptandı,ciddi valvüler patoloji saptanmadı.Karotis doppler tetkikinde sol karotis arterde %50 darlık yapan stabil plak saptandı.AF nedenli açıklasbarı 5 mg 2*1 düzenli kullanmasına rağmen iskemik inme geçirmiş hastada kemeiy kararı ile LAA kapama işlemi planlanmıştır.(CHA2DS2VA: 5)LAA landing zonu TTE'de minimum 17 mm ve maximum 22 mm ölçüldü. Hastaya 31 mm AMULET LAA kapatma cihazı yerleştirildi.TUG testi sonrası TEE ve floroskopi altında başarılı cihaz implantasyonu yapıldı.Hastanın takibinde kontrol EKO'da sol atriumda sıkıştırılmış cihaz embolize izlendi.Hastanın hemodinamik durumu ve yüksek cerrahi riski nedeni ile embolize cihazın perkütan ekstraksiyonuna karar verildi.Sol femoral ven yoluyla 14F asıl eşlikçi teşrika sistemi ile sağ atriyuma ulaşılıp IASden LAya geçildi, 0.35 guidewire ilerletilerek eşlikçi cihazın büyük diskinin bulunduğu bölgedeki strutlardan geçildi,ardından bu guidewire, aynı sheat içinden gönderilen snear ile yakalanarak katater içerisinde loop yapıldı, loop yardımıyla cihazın büyük diskinin bir kısmı katater içerisine alındı,bu şekilde RA ya çekilerek diskin bir kısmı daha katater içerisine çekildi ve cihaz silindirik şekil aldıktan sonra kontrollü olarak çekilerek femoral venden çıkarıldı, kanama kontrolü sağlandı.

Discussion:

Doğru endikasyon dahilinde yapılan LAA kapama işleminde cihaz seçimi ve işlem başarısı açısından görüntülemenin önemi anımsanmıyacak kadar çoktur.Laa kapama cihazı seçiminde TEE sırasında uygun ölçümlerin hangi cihaza göre doğru yapılıp yapılmaması işlemin başarısına doğrudan etki etmektedir.Girişim işlemlerinde doğru görüntülemne gerekir mi yoksa anjiyografik deneyim yeterli midir?

Conclusion:

Atrial fibrilasyonun toplumda artan sıklığı ve buna bağlı gelişen oral antikoagülanların etkinliğine rağmen tromboembolik olaylar ve yüksek kanama riski olan hastalar için alternatif tedavi stratejilerini zorunlu kılmaktadır.LAA kapama, seçilmiş hasta gruplarında bir alternatif olarak öne çıkmakla birlikte, komplikasyon riski göz ardı edilmemelidir.LAA kapama işleminde cihazın stabilizasyonu için uygun sizing tekniğinin kullanılması önem arz etmektedir.Bu vakada görüldüğü üzere, nadir ancak yaşamı tehdit edici olabilen cihaz embolizasyonu ile karşılaşıldığında cerrahi klasik çözüm olsa da, perkutan yöntemlerle başarı sağlanabileceği ortaya konmuştur.Yüksek riskli vakalarda yeterli ekipman sağlanarak cerrahi back-up varlığında perkütan ekstraksiyon işlemi hayat kurtarıcı olabilmektedir.

Anahtar Kelimeler: CİHAZ EMBOLİZASYONU,LAA KAPAMA,PERKÜTAN EKSTRAKSİYON

EKSTRAKTE OKLUDER
Figür 1



EMBOLİZE OKLUDER

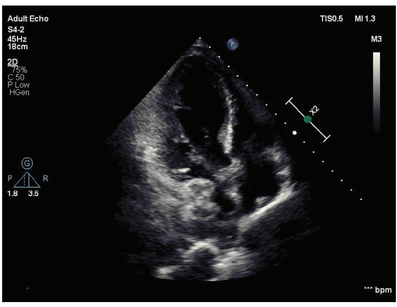

LAA KAPAMA ANJİO

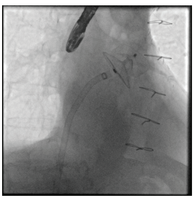

LANDİNG ZONE

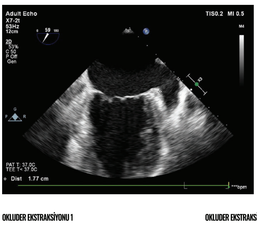

OKLUDER EKSTRAKSİYONU 1

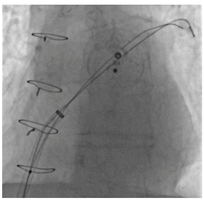

OKLUDER EKSTRAKSİYONU 2

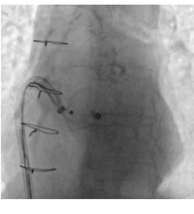

OKLUDER EKSTRAKSİYONU 3

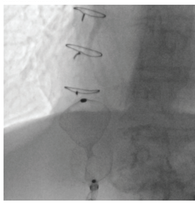

POSTOP EKO

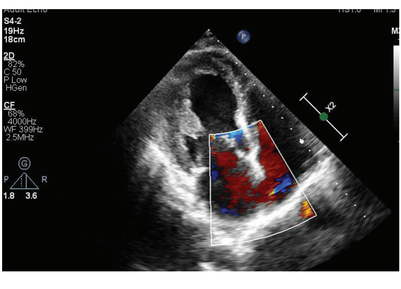

SS-12

ÇOKLU MUSKÜLER VENTRİKÜLER SEPTAL DEFEKTİ TAKLİT EDEN PULMONER ARTERDEN KÖKEN ALAN SAĞ KORONER ARTER ANOMALİSİ (ARCAPA): BİR OLGU SUNUMU

Mehmet Ertuğrul Gazioğlu[1], Elmas Kaplan Çelik[1], Bilge Duran Karaduman[2], Özcan Özeke[2], Reza Sarıper Ökten[2], Özlem Özcan Çelebi[1], Telat Keleş[1], Zehra Gülbaşı[3], Sinan Aydoğdu[3]
[1]Ankara Bilkent Şehir Hastanesi, Kardiyoloji Kliniği
[2]Ankara Bilkent Şehir Hastanesi, Radyoloji Kliniği

Introduction / Background:

Sağ koroner arterin pulmoner arterden anormal kökeni (ARCAPA), koroner anjiyografi yapılan hastalarda %0,002 oranında görülen ve koroner arter anomalileri içinde ikinci en sık rastlanan tiptir. Nadir olmasına rağmen asemptomatik hastalarda dahi miyokard enfarktüsü ve ani kardiyak ölüm riskini arttırabilir.Hastalar sıklıkla asemptomatiktir ve başka nedenlerle yapılan görüntülemeler sırasında tesadüfen saptanır. Sol koroner arterin pulmoner arterden köken aldığı ALCAPA'ya kıyasla ARCAPA daha nadir görülür.Olguların çoğunluğunda (%78) izole olarak görülürken, geri kalanında ventrikül septal defekt (VSD), Fallot tetralojisi, aortopulmoner pencere gibi diğer konjenital anomalilerle birlikte bulunabilir. Genç hastalarda en dikkat çekici bulgular RCA dilatasyonu ve interventriküler septumdaki kollateral arteriyel akımdır. bu

bulgular nedeniyle çoklu musküler VSD ile karıştırılabilir. Bu yazıda, dış merkezde çoklu musküler VSD şüphesiyle değerlendirilen ve tarafımızca yapılan görüntülemeler sonucu ARCAPA tanısı alan bir

Case Presentation:

Yirmi yaşında, bilinen sistemik hastalığı ve düzenli ilaç kullanımı öyküsü olmayan kadın hasta, dispne ve baş dönmesi şikayetleriyle dış merkeze başvurmuştu. Dış merkez transtorasik ekokardiyografisinde (TTE) sol ventrikül çapları ve sistolik fonksiyonları normal sınırlarda, sağ kalp boşlukları normal olarak izlenmişti, musküler septumda renkli doppler ile birden fazla soldan sağa geçiş saptanmıştı ve Qp/Qs oranı 1,05 olarak hesaplanmıştı. Çoklu musküler VSD ön tanısıyla yapılan transözofageal ekokardiyografide (TEE) interseptumun farklı noktalarından soldan sağa geçiş kaydedilmesi üzerine hasta merkezimize yönlendirildi. Tarafımızca yapılan TTE'de, dış merkezde tanımlanan türbülan akımın diastolik karakterde olduğu, apikal 4 boşluk penceresinde sol ventrikül çıkım yolundan değil, aort ve septum boyunca ilerleyerek sağ ventriküle ulaştığı izlendi (Şekil 1,Şekil 2)Bu seyir, tipik bir musküler VSD jetinin trans-septal seyrinden farklıydı. Şekil 3 'te transtorasik ekokardiyografi parasternal kısa aksta söz konusu türbülan akım izlenmektedir. Tarafımızca hesaplanan Qp/Qs oranı 1,0 olarak bulundu, anlamlı bir şant saptanmadı. Bu bulgularla ön planda ARCAPA/ALCAPA ve diğer koroner arter çıkış anomalileri düşünülerek kardiyak bilgisayarlı tomografi (BT) anjiyografisi planlandı. Kardiyak BT anjiyografide sağ koroner arterin ana pulmoner arterden köken aldığı izlenerek ARCAPA tanısı doğrulandı (Şekil 4,Şekil 5). sol koroner arterin sol sinüs valsalvadan, sinotübüler bileşke seviyesinde normal orijinli olduğu görüldü. Hasta kalp ekibi tarafından değerlendirildi ve cerrahi tedavi kararı alındı.

Discussion:

ARCAPA'da yaşamın erken döneminde pulmoner arter basıncının yüksek olması, RCA'nın deoksijenize kanla beslenmesine yol açar; bu durum interventriküler septum içinde yaygın kollateral damarlanma gelişimini tetikler. Bu septal kollateral akım, ekokardiyografide çok sayıda türbülan renkli akım odağı olarak izlenebilir ve klinisyeni yanlışlıkla çoklu musküler VSD tanısına yönlendirebilir. Ayrıca tanıda akımın zamanlamasını da yol gösterici olabilir. VSD'de şant akımı sistolik basıkenen, koroner kaynaklı septal kollateral akım diyastolde daha belirgin hale gelir. Sunulan olguda Qp/Qs'nin anlamlı şant düzeyine ulaşmaması ve akımın anatomik seyrinin tipik VSD jetinden farklı olması, akım paterninin diastolik olması,tanının sorgulanmasını ve ileri görüntülemeye yönlendirilmesini sağlamıştır

Figür 1

Conclusion:

İnterventriküler septumda ekokardiyografik olarak izlenen çok odaklı türbülan akım paterni, her olguda musküler ventriküler septal defekt lehine yorumlanmamalıdır. konjenital koroner arter anomalilerine sekonder gelişen septal kollateral dolaşım da benzer bir görüntü ile prezente olabilir. Bu iki entitenin zamo tanısında Qp/Qs oranının hesaplanması ve akım paterninin ayrıntılı değerlendirilmesi, doğru tanıya ulaşılması ve gereksiz girişimlerin önlenmesi açısından belirleyici öneme sahiptir

Anahtar Kelimeler: ARCAPA, Koroner arter anomalileri, Pulmoner arter,Ventriküler septal defekt

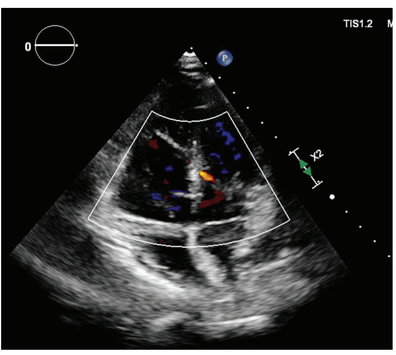

Şekil 2

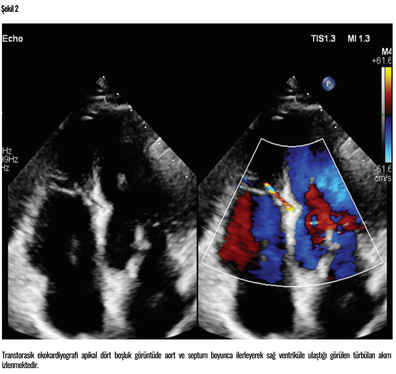

Transtorasik ekokardiyografi apikal dört boşluk görüntüde aort ve septum boyunca ilerleyerek sağ ventriküle ulaştığı görülen türbülan akım izlenmektedir.

Şekil 3

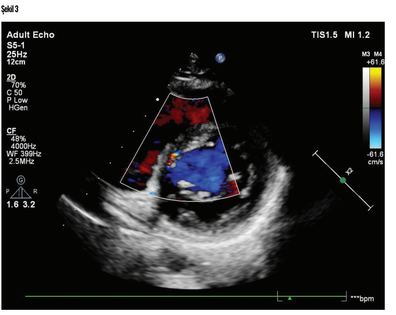

Transtorasik ekokardiyografi parasternal kısa aks görüntüde söz konusu türbülan akım izlenmektedir.

Şekil 4



Kardiyak BT görüntüsünde ok ile gösterildiği şekilde sağ koroner arterin pulmoner arterden çıkışı izlenmektedir.

Şekil 5

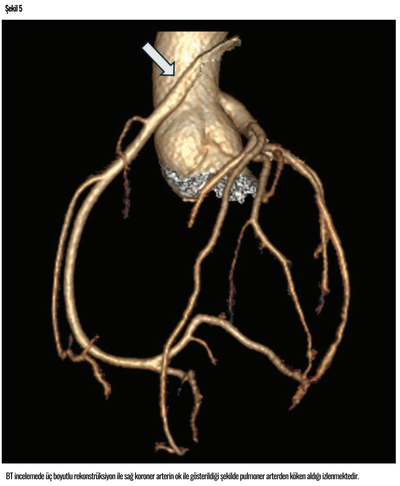

BT incelemede üç boyutlu rekonstrüksiyon ile sağ koroner arterin ok ile gösterildiği şekilde pulmoner arterden köken aldığı izlenmektedir.

SS-13

IS SURGERY ALWAYS THE FINAL STEP? A CASE OF RECURRENT OBSTRUCTIVE HYPERTROPHIC CARDIOMYOPATHY SUCCESSFULLY TREATED WITH MAVACAMTEN

Cemre Turgul [1], Cagla Akcay Urkmez[2], Ozge Ozden Kayhan[3], Zeynep Esra Guner[4], Konstantinos Papadoupoulos[5]
[1]Department of Cardiology, Kayseri City Hospital, Kayseri, Türkiye
[2]Department of Cardiology, Private Medar Gölcük Hospital, Gölcük, Kocaeli, Türkiye
[3]Department of Cardiology, Memorial Bahçelievler Hospital, Istanbul, Türkiye
[4]Department of Cardiology,Uzun Koptu State Hospital,Edirne,Türkiye
[5]Department of Cardiology, European Interbalkan Medical Center, Thessaloniki, Greece

Introduction / Background:

Obstructive hypertrophic cardiomyopathy (oHCM) is one of the most common cardiomyopathies and is characterized by left ventricular hypertrophy that cannot be explained by another cardiac or systemic disease. Left ventricular outflow tract (LVOT) obstruction, hypercontractility, and impaired diastolic relaxation may lead to symptoms such as dyspnea, chest pain, and exercise intolerance. First-line treatment for symptomatic patients consists of negative inotropic agents; however, septal reduction therapy is recommended for patients with persistent symptoms and significant LVOT obstruction despite optimal medical treatment. More recently, the cardiac myosin inhibitor mavacamten has emerged as an effective medical treatment for symptomatic oHCM. Nevertheless, experience with mavacamten in patients with recurrent obstruction after prior septal myectomy who are being considered for repeat surgery remains limited. Case Presentation:A 59-year-old woman with obstructive hypertrophic cardiomyopathy who had undergone septal myectomy in 2017 was referred to our center for comprehensive evaluation before planned redo septal myectomy after becoming symptomatic again approximately one year earlier. She was receiving bisoprolol 10 mg daily but was unable to tolerate calcium channel blockers because of pretibial edema. Transthoracic and transesophageal echocardiography demonstrated a preserved left ventricular ejection fraction of 65% and systolic anterior motion (SAM) of the mitral valve. The peak left ventricular outflow tract (LVOT) gradient was 54 mmHg during the Valsalva maneuver. Given her persistent heart failure symptoms and significant LVOT obstruction, mavacamten 5 mg once daily was initiated. At the 3-month follow-up, the patient showed marked symptomatic improvement, and the peak LVOT gradient decreased to 14 mmHg with the Valsalva maneuver. Based on the favorable clinical and hemodynamic response, the mavacamten dose was reduced to 2.5 mg daily. However, three months later, her symptoms recurred with worsening dynamic LVOT obstruction. Therefore, the mavacamten dose was increased back to 5 mg daily. At the most recent follow-up, both her symptoms and LVOT gradient had improved again, eliminating the need for repeat septal myectomy.

Discussion:

Mavacamten is a selective cardiac myosin inhibitor that reversibly binds to cardiac myosin. By reducing excessive actin–myosin cross-bridge formation, it decreases hypercontractility, left ventricular outflow tract (LVOT) obstruction, and myocardial energy consumption while improving diastolic relaxation and ventricular compliance. The phase 3 EXPLORER-HCM trial demonstrated that mavacamten improved functional capacity, reduced NYHA functional class, and significantly decreased LVOT gradients in patients with symptomatic obstructive hypertrophic cardiomyopathy. In addition, treatment was associated with favorable echocardiographic changes and meaningful clinical improvement. Furthermore, the VALOR-HCM trial showed that mavacamten significantly reduced the need for septal reduction therapy, including surgical myectomy or alcohol septal ablation, in symptomatic patients with obstructive hypertrophic cardiomyopathy who were eligible for invasive treatment. These findings support mavacamten as an effective alternative to advanced invasive therapies in appropriately selected patients. Our case is consistent with these findings. In a patient with recurrent LVOT obstruction after previous septal myectomy who was being considered for redo surgery, mavacamten resulted in marked improvement in both symptoms and LVOT gradient, eliminating the need for repeat septal myectomy. Moreover, recurrence of symptoms after dose reduction and subsequent clinical improvement following dose re-escalation highlight the importance of individualized dose titration and close echocardiographic follow-up during treatment.

Figure

Conclusion:

This case demonstrates that mavacamten may reduce the need for septal reduction therapy by providing symptomatic and hemodynamic improvement in patients with obstructive hypertrophic cardiomyopathy. Careful patient selection and close echocardiographic follow-up are essential for achieving optimal treatment outcomes.

Anahtar Kelimeler: Obstructive hypertrophic cardiomyopathy, Mavacamten, Left ventricular outflow tract obstruction (LVOT obstruction), Septal reduction therapy

SS-14

KOMPLEKS TRIKÜSPIT VALVE-IN-RING OLGUSUNDA DEĞIŞEN TEDAVI STRATEJISINE GÖRÜNTÜLEME REHBERLIĞI: REZIDÜEL PARAVALVÜLER DEFEKTIN TANIMLANMASI, PERKÜTAN KAPAMA VE CERRAHI YENIDEN GIRIŞIM

Yasemin Dilan Rencüzoğulları, Çağrı Yayla, Ahmet Göktuğ Ertem, Adnan Burak Akçay, Mehmet Akif Erdöl, Omaç Tüfekçioğlu, Ayşe İrem Demirtola Ankara Bilkent Şehir Hastanesi

Introduction / Background:

Triküspit valve-in-ring (TViR) implantasyonu, daha önce cerrahi anüloplasti uygulanmış ve yeniden cerrahi açısından yüksek risk taşıyan hastalarda alternatif bir transkateter tedavi seçeneğidir. Ancak cerrahi ringlerin non-sirküler ve heterojen geometrisi, transkateter kapak ile ring arasında tam appozisyonu güçleştirerek rezidüel para-ring regürjitasyona yol açabilir. Bu olguda, TViR sonrası gelişen ciddi para-ring regürjitasyonun tanısından perkütan kapamaya ve cerrahi yeniden girişim kararına uzanan süreçte seri ekokardiyografik görüntülemenin tedavi yönetimine katkısı sunulmaktadır.

Case Presentation:

Altmış üç yaşında, atriyal fibrilasyon ve hipotiroidi tanıları bulunan kadın hastaya 2021 yılında mekanik mitral kapak replasmanı ile eş zamanlı triküspit anüloplasti uygulanmıştı. Ciddi triküspit yetersizliğinin nüks etmesi ve sağ kalp yetersizliği gelişmesi üzerine yüksek cerrahi risk nedeniyle dış merkezde cerrahi ring içerisine balonla genişletilebilir transkateter biyoprotez (Myval™, Meril Life Sciences, India) implante edilerek TViR işlemi uygulanmıştı. Klinik iyileşme olmaması ve persistan asit nedeniyle hasta tarafımıza başvurdu. Transtorasik ekokardiyografide (TTE), transkateter biyoprotez ile cerrahi ring arasındaki septal alandan ve transvalvüler biyoprotez kapak bölgesinden kaynaklanan ileri derece triküspit regürjitasyonu saptandı.(Şekil 1) Biyoprotez triküspit kapak gradiyenti 14/5 mmHg idi. Sağ ventrikül sistolik fonksiyonları azalmıştı; TAPSE 12 mm, RVS' 8 cm/s, RV FAC %18, RV strain %12 idi. Sol ventrikül ejeksiyon fraksiyonu %50–55 olup mekanik mitral protez fonksiyonları normaldi. Transözofageal ekokardiyografide (TEE) defekt 2D ölçümlerde 2.2×1.4 cm idi. Üç boyutlu TEE'de, transkateter biyoprotez stent çerçevesi ile cerrahi anüloplasti ringi arasında septal yerleşimli, geniş kresentrik paravalvüler defekt izlendi. 3D MPR ile defekt 1.49×3.84 cm ölçüldü. (Şekil 2) Kalp ekibince yüksek cerrahi risk nedeniyle perkütan tedavi kararı verildi. Defektin lokalizasyonu ve geniş kresentrik morfolojisi dikkate alınarak 24 mm Amplatzer™ Septal Occluder (Abbott) ile perkütan kapatma gerçekleştirildi. İntraprosedürel TEE rehberliğinde cihaz stabil olarak yerleştirildi ve işlem sonrası paravalvüler regürjitasyon hafif dereceye geriledi.(Şekil 3) (Şekil 4) Takip ekokardiyografisinde cihaz stabil olmakla birlikte kompleks defekt geometrisi nedeniyle cihaz çevresinde rezidüel orta derecede paravalvüler regürjitasyon devam etti. Persistan sistemik konjesyon, anemi ve mekanik hemoliz nedeniyle hasta yeniden kalp ekibinde değerlendirildi. İleri sağ ventrikül disfonksiyonuna bağlı yüksek cerrahi riske rağmen hemoliz ve sağ kalp yetersizliğinin medikal tedaviyle kontrol edilememesi ve ek perkütan girişimin kalıcı çözüm sağlamayacağının öngörülmesi üzerine kurtarıcı redo triküspit kapak cerrahisine karar verildi. (Şekil 5) Sağ atriyotomi sonrası ring içerisindeki transkateter biyoprotez eksize edildi ve paravalvüler defekte yerleştirilmiş ASD kapama cihazı çıkarıldı. Cerrahi ring yerinde bırakılarak 29 mm Epic biyoprotez ile triküspit kapak replasmanı gerçekleştirildi. Cerrahi sonuç başlangıçta ekokardiyografik olarak başarılı olsa da ileri preoperatif sağ ventrikül disfonksiyonu ve uzun süreli sistemik konjesyon zemininde postoperatif seyir komplike oldu. Akut böbrek hasarı ve renal replasman tedavisini takiben kanama, enfeksiyöz komplikasyonlar ve progresif çoklu organ disfonksiyonu gelişen hasta kardiyak arrest sonucu kaybedildi.

Discussion:

Bu olgu, kompleks TViR anatomisinde seri ve hedefe yönelik kardiyak görüntülemenin tedavi kararlarındaki belirleyici rolünü göstermektedir. Üç boyutlu TEE, defektin lokalizasyon, morfoloji ve boyutlarını tanımlayarak perkütan kapama stratejisine rehberlik etmiş; işlem sonrası rezidüel regürjitasyonun anatomik mekanizmasının ortaya konması ise perkütan yaklaşımın sınırlarının anlaşılmasını ve cerrahiye geçiş kararını desteklemiştir.

Conclusion:

Ayrıca yapısal kapak girişimlerinde anatomik ve teknik başarının tek başına klinik sonucu belirlemediği görülmektedir. İleri sağ ventrikül disfonksiyonu ve uzun süreli sistemik konjesyonu bulunan hastalarda regürjitasyon derecesiyle birlikte jetin kaynağı, defekt geometrisi, protez–ring–oklüder ilişkisi ve sağ ventrikül rezervi değerlendirilmelidir. Multimodal görüntüleme, hasta seçiminden prosedür planlamasına ve yeniden girişim kararına kadar tüm tedavi sürecine yön veren temel bir bileşendir..

Anahtar Kelimeler: valve-in-ring, paravalvüler leak kaçağı, 3D TEE

Şekil 1: Preoperatif transtorasik ekokardiyografi görüntüleri.

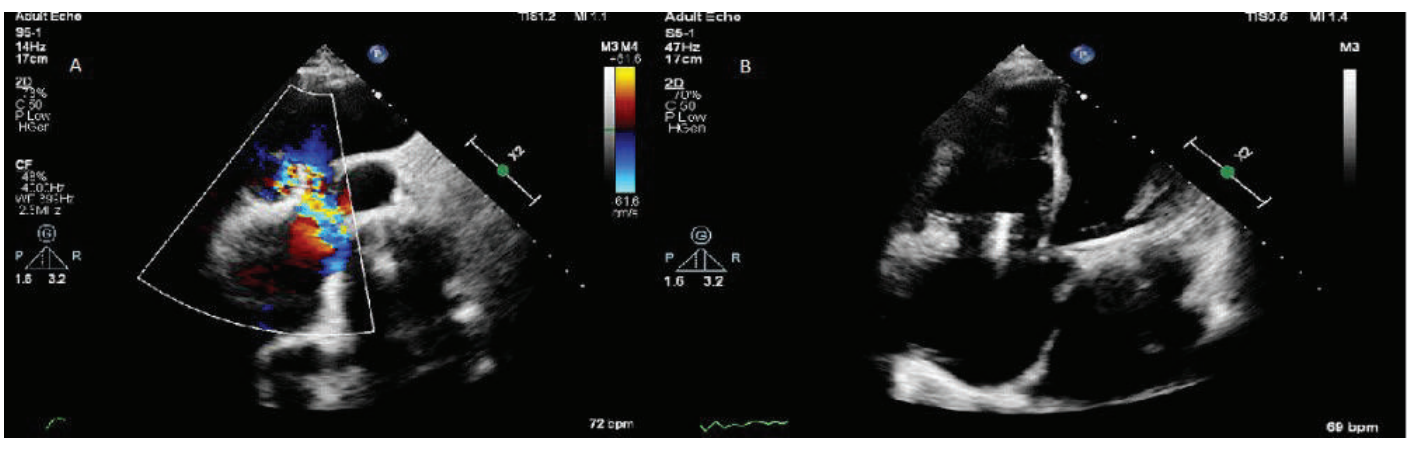

Şekil 2: Preoperatif TEE görüntülemeleri

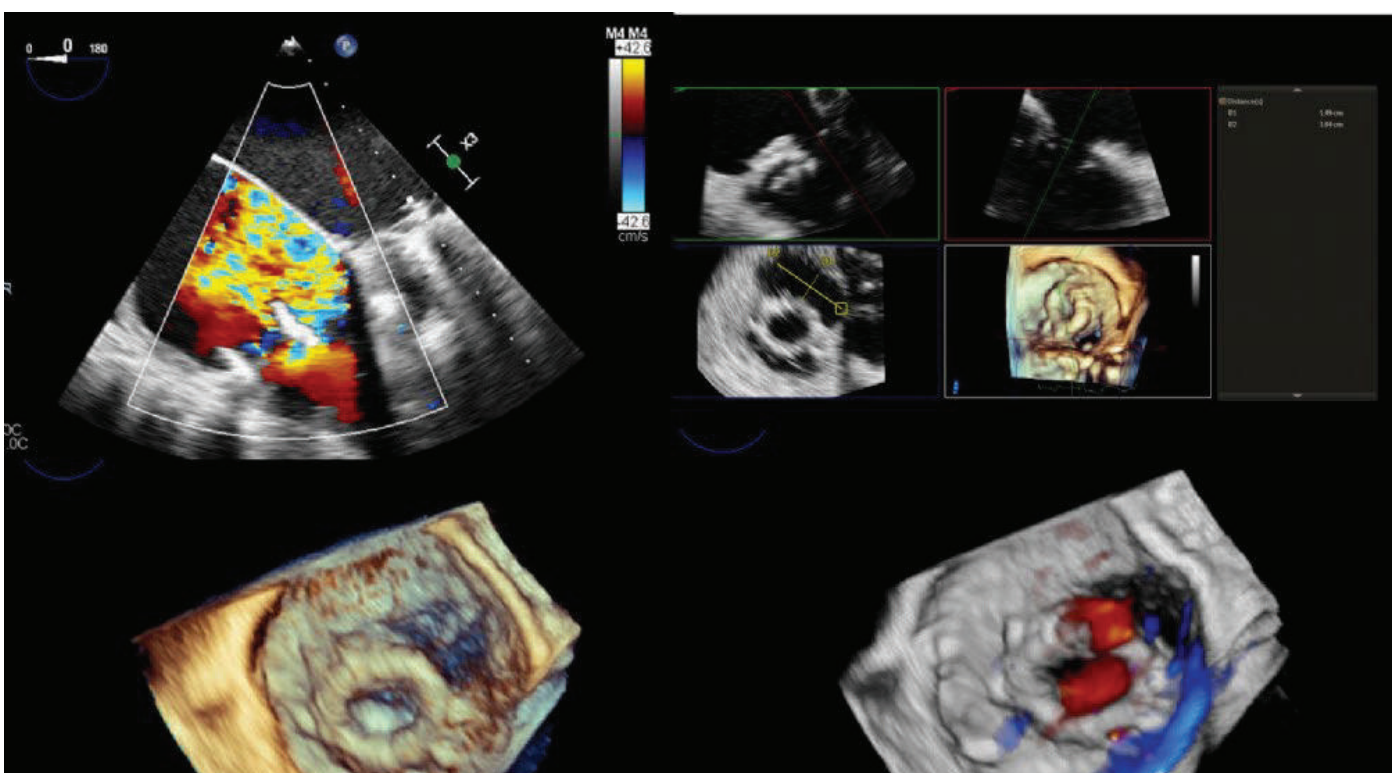

Şekil 3: İntraoperatif TEE görüntülemeleri

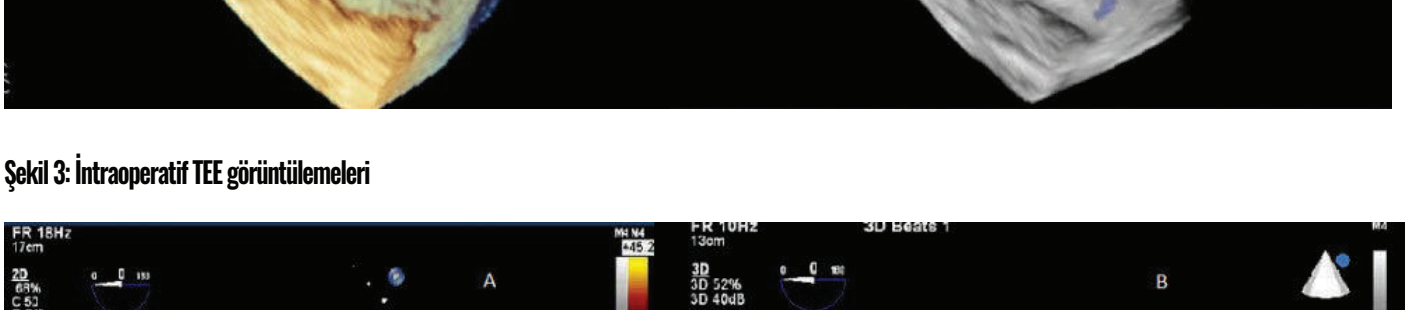

Şekil 4: Postoperatif TTE görüntülemeleri

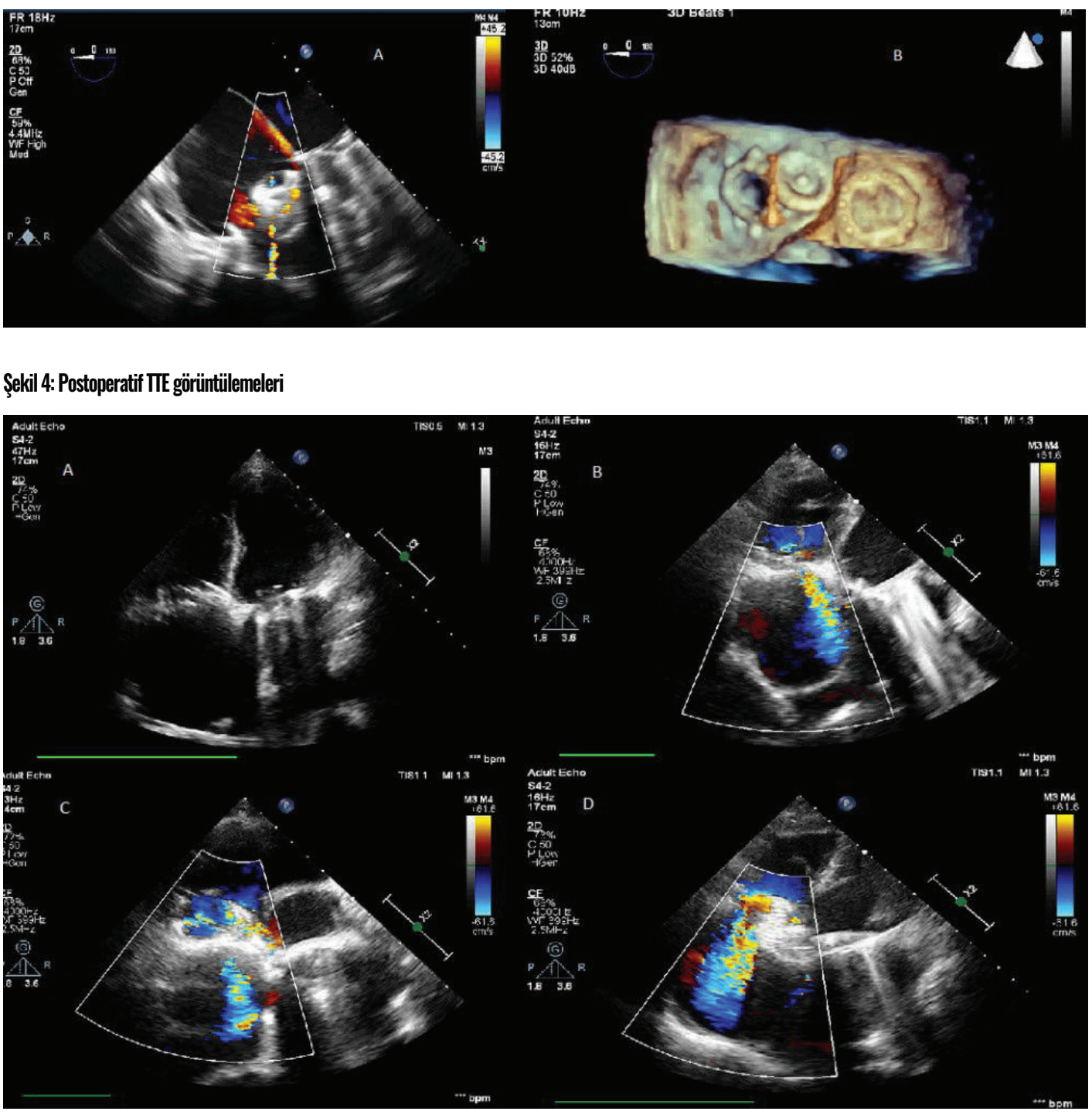

Şekil 5: İntraoperatif redo triküspit kapak cerrahisi görüntülemesi

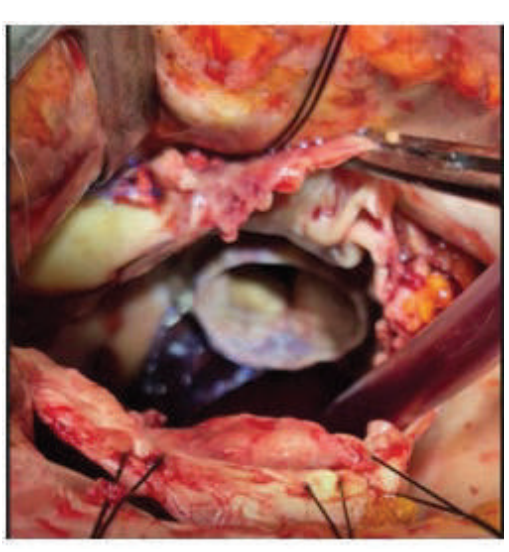

SS-15

PARTIAL SHONE COMPLEX MISDIAGNOSED AS RHEUMATIC MITRAL VALVE DISEASE IN AN ADULT PATIENT

Rapp Baras Gökesoğlu, Burak Kardeşler, Çağrı Özcan, Bilge Duran Karaduman, Özlem Özcan Çelebi, Telat Keleş, Zehra Gülbaş, Sinan Aydoğdu
BİLKENT ŞEHİR HASTANESİ ANKARA

Introduction / Background:

Shone complex is a rare congenital heart disease characterized by four obstructive lesions of the left heart: coarctation of the aorta, parachute mitral valve, subvalvular aortic stenosis and supravalvular mitral ring. Partial Shone complex, involves two or three of these anomalies. Complete and partial Shone complex are rare and underdiagnosed in the adult population. In this case, we present the delayed diagnosis of partial Shone complex in an adult patient.

Case Presentation:

A 20-year-old male patient was referred to the cardiology outpatient clinic before a dental procedure for evaluation regarding infective endocarditis prophylaxis because of a previous diagnosis of rheumatic mitral stenosis. The patient reported no cardiac symptoms. Physical examination revealed a systolic murmur over the aortic area and a diastolic murmur over the mitral area. Electrocardiography(ECG) showed incomplete right bundle branch block (Figure1), and blood pressure was within the normal range. A previous echocardiography report showed rheumatic mitral stenosis with a mitral valve area(MVA) of 1.4cm^2. Repeat transthoracic echocardiography revealed a bicuspid aortic valve with mild stenosis and doming of the anterior mitral leaflet, with peak and mean transmitral gradients of 23 and 13mmHg, respectively (Figure2). Transesophageal echocardiography(TEE) was performed for further evaluation. TEE demonstrated secondary calcification of the posterior mitral leaflet and doming of the anterior leaflet. However, there was no significant fibrosis of the anterior mitral leaflet, which appeared elongated (Figure3). In the transgastric view, both mitral valve leaflets were suspected to be attached to the posterolateral papillary muscle. No evident commissural fusion was observed. The peak and mean transmitral gradients were 33 and 20mmHg, respectively, and the MVA was 1.24cm^2. Mild mitral regurgitation was also present. The peak and mean transaortic gradients were 26 and 15mmHg, respectively, and the aortic valve area was 2.4cm^2. Cardiac magnetic resonance imaging(CMR) was performed to further evaluate the suspected parachute mitral valve and mitral valve anatomy. CMR demonstrated supramitral membrane (Figure4), parachute mitral valve (Figure5), and coarctation of the aorta (Figure6). With three of the four characteristic obstructive lesions identified, the patient was diagnosed with partial Shone complex and referred for surgical evaluation.

Discussion:

Shone complex is a rare congenital disorder, and only a limited number of cases have been reported in adult patients. Although patients may survive into adulthood, the condition can be associated with substantial morbidity; therefore, accurate and timely diagnosis is important. The presence of one of the characteristic obstructive lesions should raise suspicion for associated left-sided obstructive abnormalities. A detailed anatomical assessment using multimodality cardiovascular imaging may therefore be necessary to identify additional components of the complex. In our patient, the abnormal mitral valve morphology had previously been interpreted as rheumatic mitral stenosis. The absence of typical commissural fusion and significant rheumatic leaflet changes, together with the unusual subvalvular anatomy, raised suspicion of a congenital mitral valve abnormality. Further evaluation with TEE and CMR ultimately revealed the underlying parachute mitral valve, supramitral membrane, and aortic coarctation, establishing the diagnosis of partial Shone complex.

Conclusion:

This case highlights the importance of multimodality imaging and considering congenital abnormalities in the differential diagnosis of mitral stenosis in young adults. The patient had previously been diagnosed with mitral stenosis and a bicuspid aortic valve; however, further evaluation with TEE and CMR revealed the underlying congenital abnormalities. Identification of parachute mitral valve, supramitral membrane, and aortic coarctation ultimately established the diagnosis of partial Shone complex.

Anahtar Kelimeler: aortic coarctation, bicuspid aortic valve, incomplete shone complex, parachute mitral valve, shone complex, supra mitral ring

Figure 1

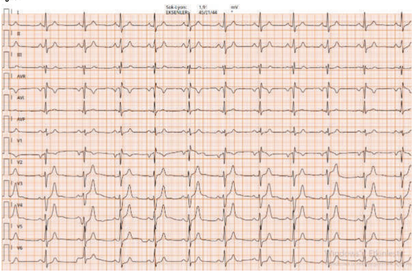

Figure 2

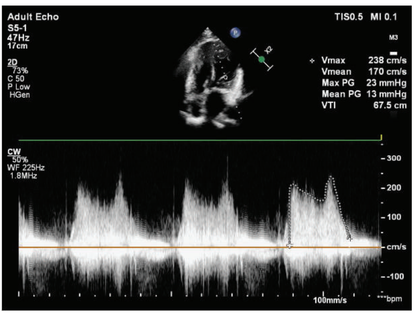

Figure 3

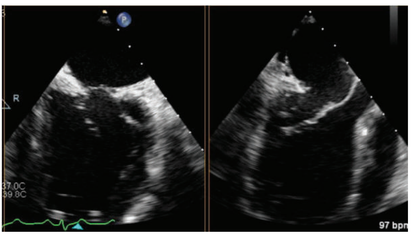

Figure 4

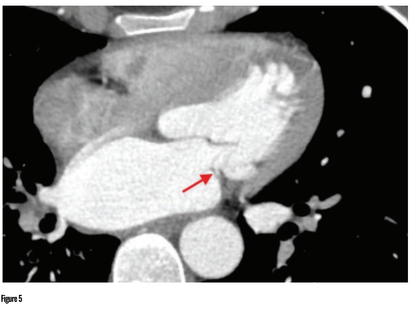

Figure 5

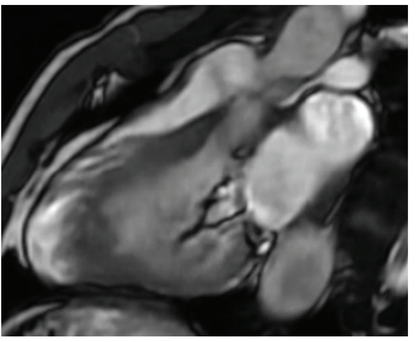

Figure 6



SS-16

BIVENTRIKÜLER OBSTRÜKTIF HIPERTROFIK KARDIYOMIYOPATIDE MAVACAMTEN ILE HEM LVOT HEM RVOT OBSTRÜKSIYONUNDA GERILEME

Ragıp Baras Gökesaoğlu, Koray Arslan, Bilge Duran Karaduman, Özlem Özcan Çelebi, Telat Keleş, Zehra Gölbaşı, Sinan Aydoğdu
BİLKENT ŞEHİR HASTANESİ ANKARA

Introduction / Background:

Hipertrofik kardiyomiyopati (HKMP), toplumda yaklaşık 1/200–1/500 sıklıkta görülen kalıtsal kardiyomiyopatilerden biridir. Hastaların yaklaşık üçte ikisinde sol ventrikül çıkış yolu obstrüksiyonu (LVOTO) görülürken, sağ ventrikül çıkış yolu obstrüksiyonu (RVOTO) oldukça nadirdir. HKMP hastalarının yaklaşık üçte birinde sağ ventrikül hipertrofisi görülmesine rağmen, bunun RVOT obstrüksiyonuna yol açması nadirdir. Mavacamtenin LVOTO üzerindeki etkinliği gösterilmiş olmakla birlikte, RVOTO üzerindeki etkisine ilişkin veriler oldukça sınırlıdır. Bu olguda, biventriküler hipertrofisi ve hem LVOTO hem de RVOTO bulunan bir hastada mavacamten tedavisi sonrası klinik ve hemodinamik değişiklikler sunulmaktadır.

Case Presentation:

Yirmi üç yaş erkek hasta merkezimize nefes darlığı ile başvuruyor. Alınan anamnezde hastanın üç yaşından beri HKMP ile takip olduğu, infiltratif hastalıkların dışlandığı ve SCN4B heterozigot mutasyon bozukluğu olduğu öğrenildi. Sarkomerik genlerde mutasyon görülmeyen hastada ailede ani kardiyak ölüm(AKÖ) öyküsü olmadığı öğrenildi. Hasta sabah akşam metoprolol 50mg kullanmaktaydı. Hastanın efor dispnesi mevcut fonksiyonel kapasitesi Newyork Kalp Derneği sınıflamasına göre üçünde seviye olarak değerlendirildi. Fizik muayenesinde sol sternal kenarda üfürümü mevcuttu. Elektrokardiyogramda (EKG) sinüs ritmi olup hipertrofi ile uyumlu görüldü(Şekil 1). Yapılan tetkiklerin NT-proBNP 1500 pg/ml(referans aralığı <300) olarak ölçüldü. Hastaya transtorasik ekokardiyografi(TTE) yapıldı. TTE sonucunda sol ventrikül ejeksiyon fraksiyonu(EF) %58 olarak görüldü. Septum kalınlığı 2,6cm arka duvar kalınlığı 1,7cm ve apikolateral duvar kalınlığı 1,6 olarak ölçüldü(Şekil 2). Ayrıca mitral kapakta sistolik anterior hareket ve buna bağlı 2. derece mitral yetmezlik görüldür(Şekil 3). LVOT'ta ise istirahatte 43 mmHg, Valsalva manevrası ile 81 mmHg ve RVOT'ta 23 mmHg gradient saptandı(Şekil 4-5). Yapılan strain çalışmada global longitudinal strain(GLS) %-1 olarak ve sol ventrikül kitle indeksi (LVMi) 157 g/m^2 olarak hesaplandı. Hastaya ileri tetkik için kardiyak manyetik rezonans görüntüleme(MRG) istendi. Sonucunda EF %80, sol ventrikül kitlesi 256gr, septum 27mm, arka duvarı 16mm olarak ölçüldü. Geç gadolinyum tutulumu intramiyokardiyal ve yama tarzında görüldü. LVOT ve RVOT'ta dinamik obstrüksiyon saptandı. Bu bulgular doğrultusunda hastanın metoprolol dozu sabah akşam 100mg olarak düzenlendi ve disopiramid 600mg başlandı. Takiplerinde semptomatik iyileşme görülmeyen hastaya mavacamten başlama kararı alındı. Bunun üzerine disopiramid tedrici olarak azaltılarak kesildi ve mavacamten 5mg başlandı. Hasta dört hafta sonra kontrole geldiğinde semptomlarında beligin düzelme görüldü ve kontrol ekokardiyografide valsalva ile 55 mmHg gradient saptandı(şekil 6). 12. hafta sonun hastanın LVOT gradienti 30 mmHg'den yüksek olduğu için mavacamten dozu 10mg'ye yükseltildi. 10mg mavacamteni 4 hafta kullandıktan sonra LVOT'ta valsalva ile 17 mmHg gradient izlendi RVOT'ta ise türbülan akımın kaybolduğu ve CW doppler ile değerlendirildiğinde herhangi bir latent veya dinamik obstrüksiyonu olmadığı saptandı (şekil 7-8). Yapılan strain çalışmada GLS%-16 (Şekil 9) olarak hesaplandı ve hastadan istenen nt-proBNP 40 pg/ml ölçüldü.

Discussion:

HKMP toplumda sık görülen sol ventrikül hipertrofisi ile seyreden ve genetik geçişli bir kardiyomiyopatidir. Hastaların üçte ikisinde LVOTO eşlik etmektedir.LVOT ta 50 mmHg üzeri gradient görülmesi klinik olarak anlamlı kabul edilmektedir. Hastalarda dispne, göğüs ağrısı ve senkop gibi semptomlar görülebilmektedir. Sağ ventrikül hipertrofisi ise serbest duvar kalınlığının 5 mm üzeri olması ile tanımlanır.Hastaların üçte birinde görülmesine rağmen RVOTO nadir görülen bir durumdur. LVOTO için mavacampten etkinliği çalışmalar ile gösterilmiştir ancak RVOTO için hala vaka düzeyinde örnekleri mevcuttur. Bu vaka sunumunda LVOTO ve RVOTO olan bir hastada mavacampten kullanımını hem klinik hem de hemodinamik faydaları gösterilmiştir.

Figür 1

Conclusion:

Günümüzde LVOT obstrüksiyonu olan hastalarda kılavuzlarda mavacamptemin endikasyonu vardır. İlerleyen süreçlerde vakamızda gösterdiğimiz gibi mavacamtenin RVOT obstrüksiyonu üzerindeki olumlu etkisinin hipertrofik kardiyomiyopatinin diğer alt tiplerinde (apikal, midventriküler) de umut vadedici sonuçları olabilir.

Anahtar Kelimeler: HİPERTROFİK KARDİYOMİYOPATİ, LVOT OBSTRÜKSİYONU,MAVACAMTEN, RVOT OBSTRÜKSİYONU, SAĞ VENTRİKÜL HİPERTROFİSİ

Resim 1

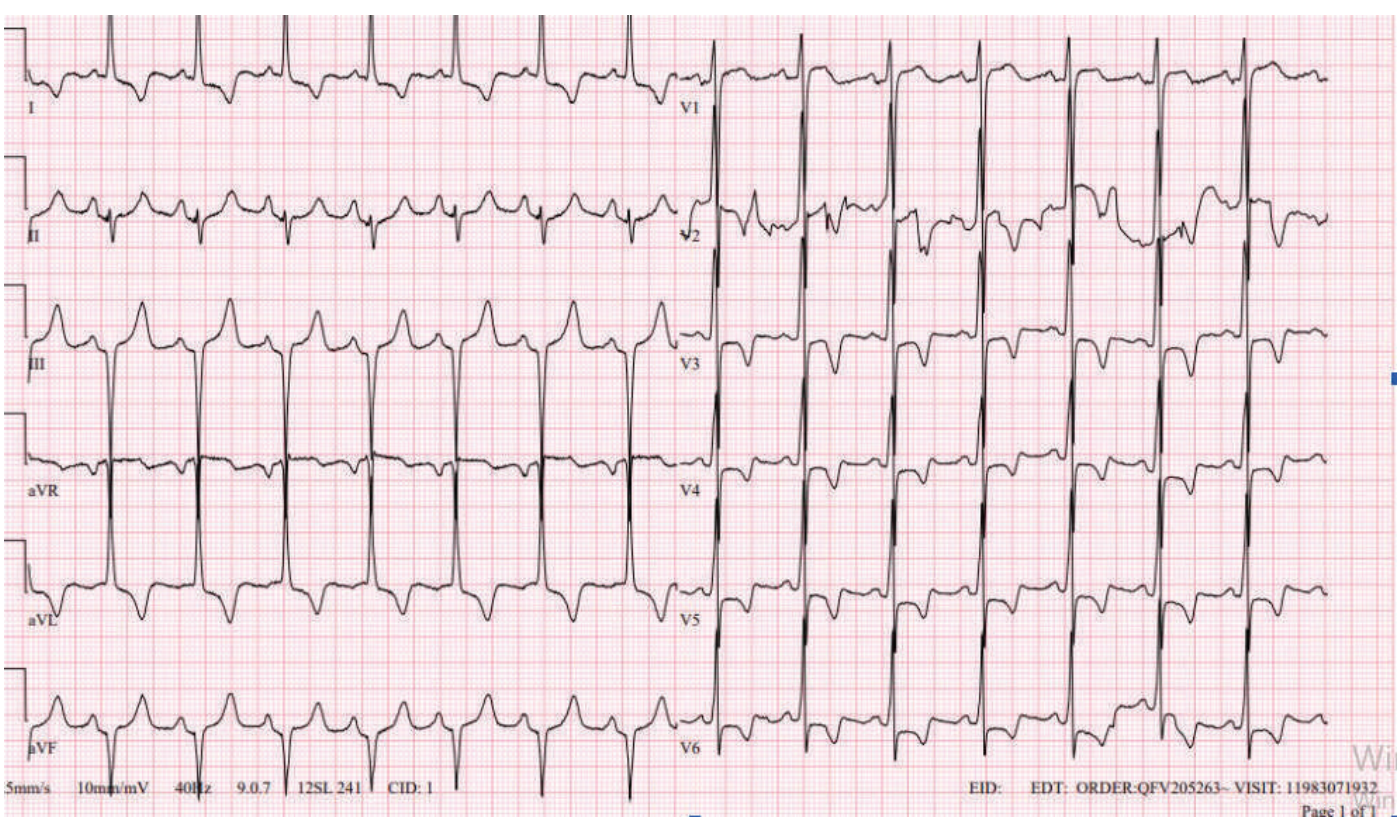

Resim 2

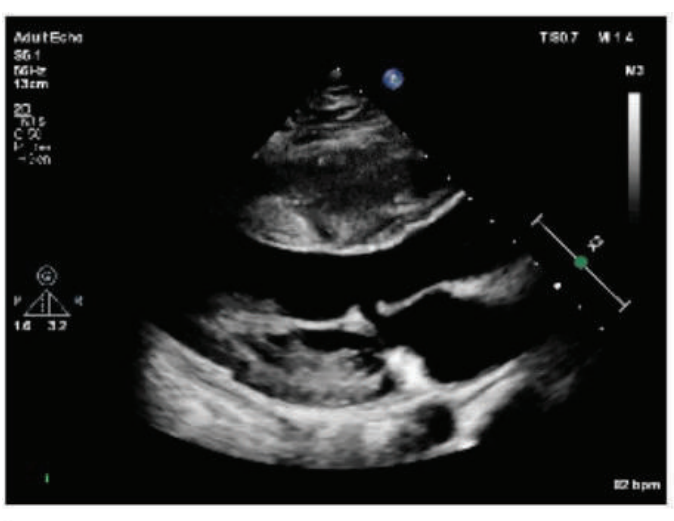

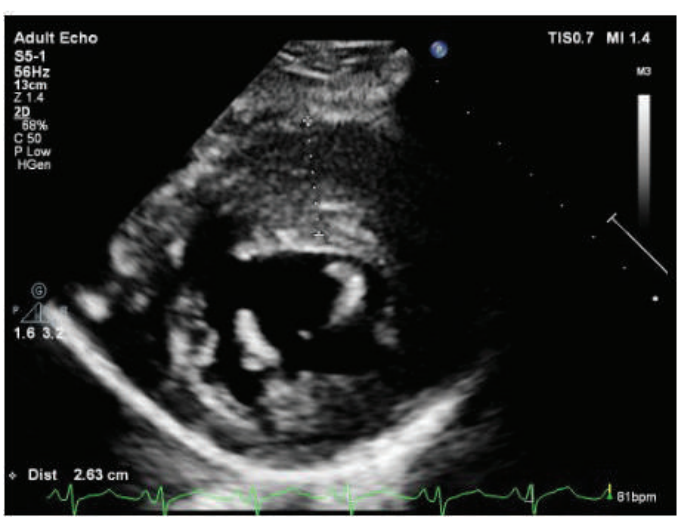

Resim 3

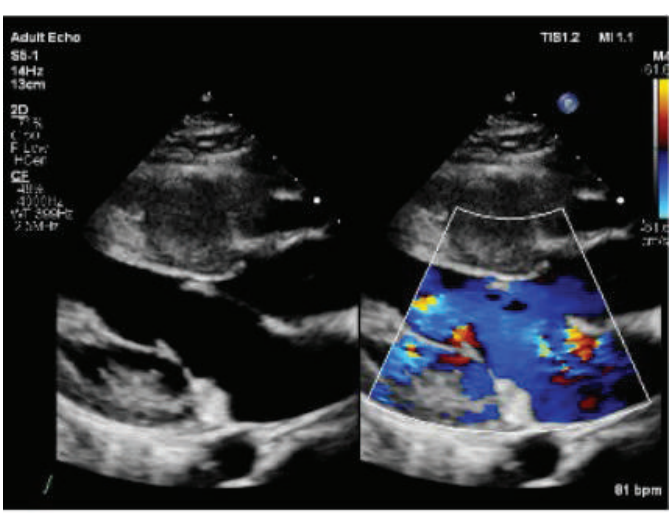

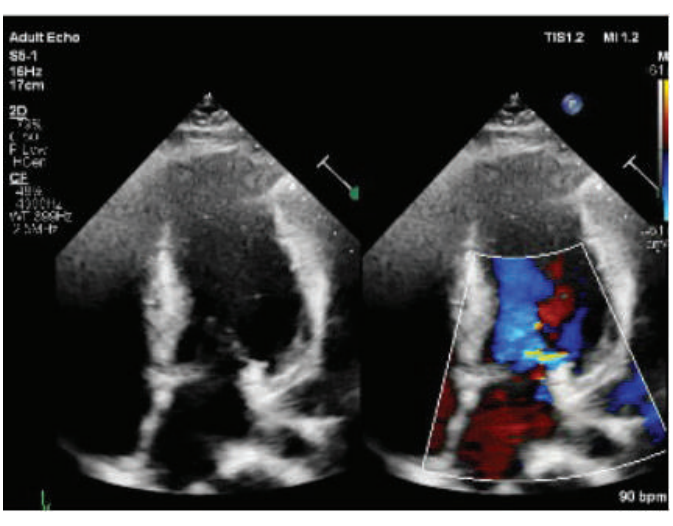

Resim 4

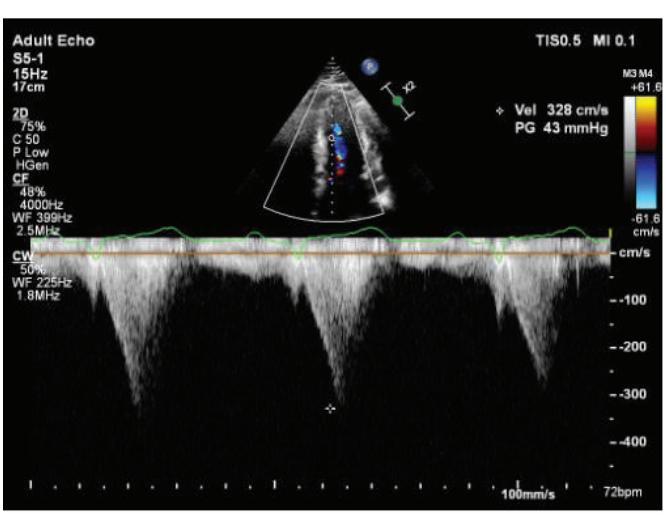

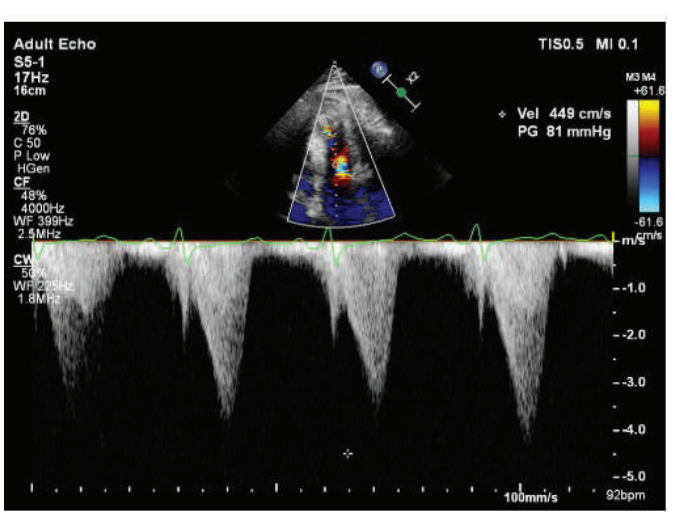

Resim 5

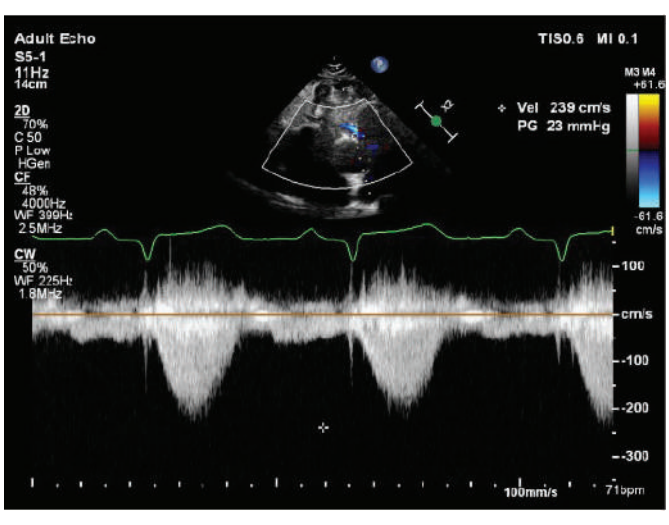

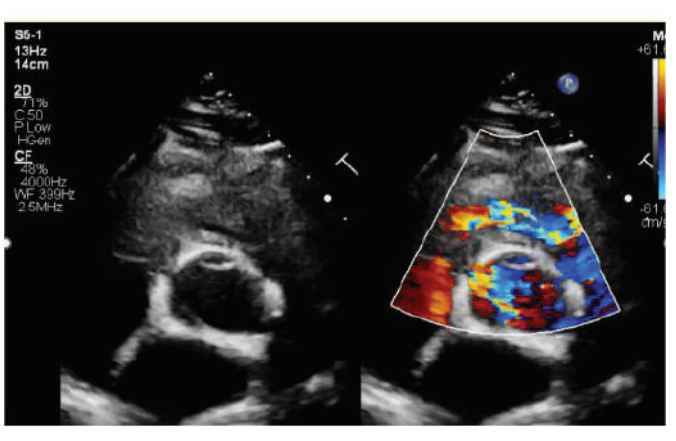

Resim 6

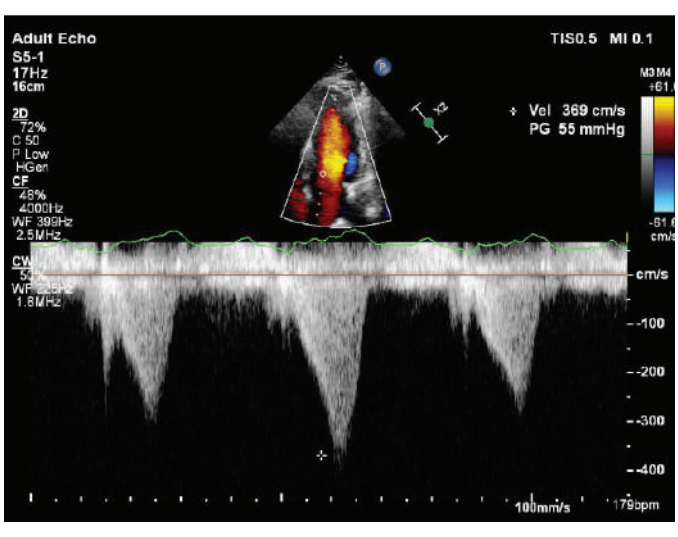

Resim 7

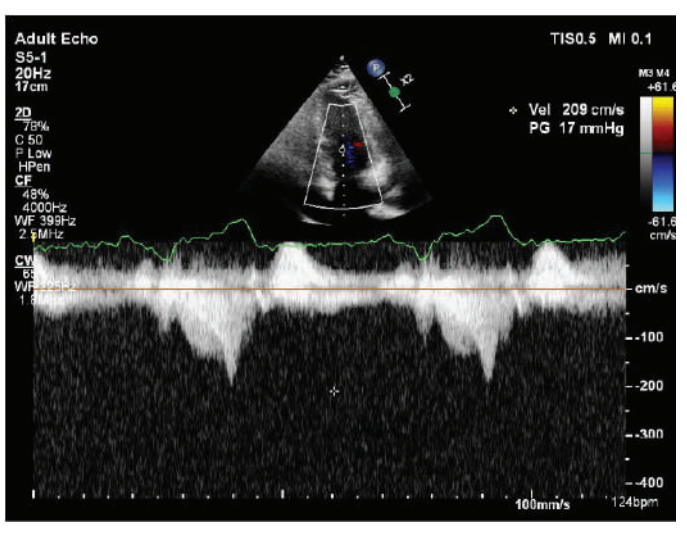

Resim 8

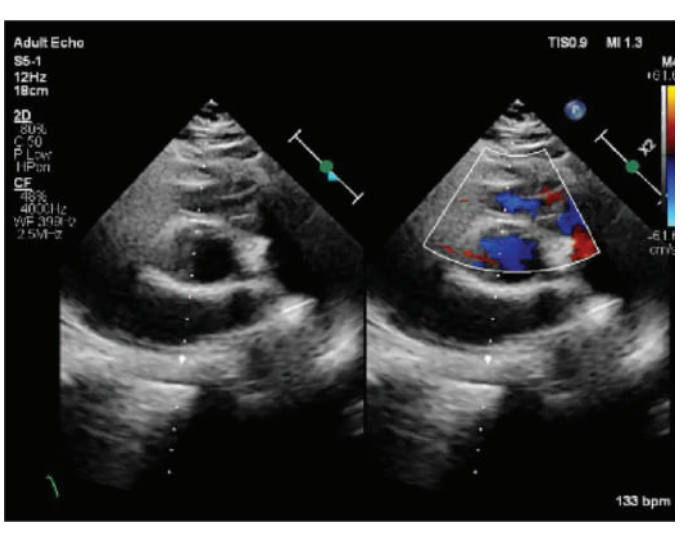

Resim 9

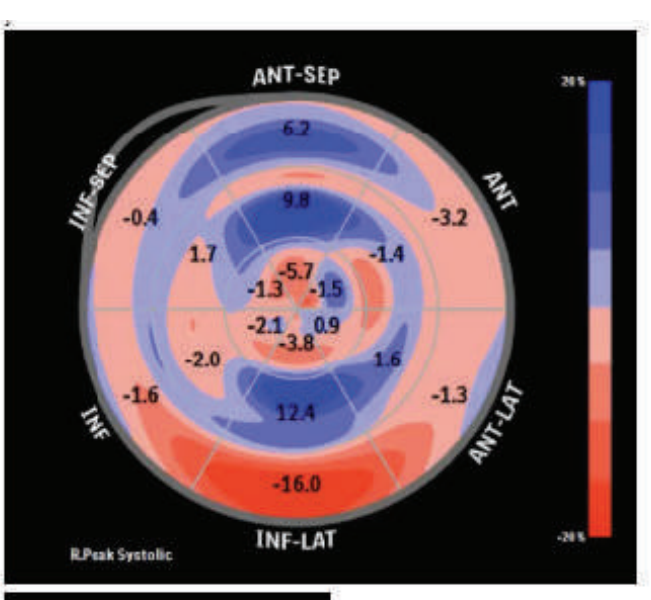



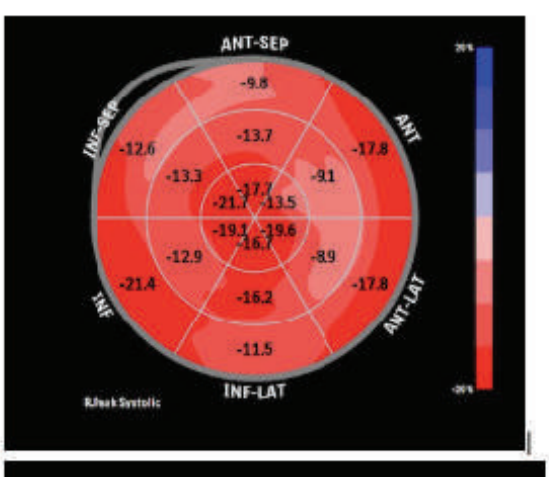



SS-17

INTRAMYOCARDIAL DISSECTING HEMATOMA FOLLOWING LATE MYOCARDIAL INFARCTION: A RARE MECHANICAL COMPLICATION ENDING IN INTRAOPERATIVE MORTALITY

Furkan Mert Say, Sinem Çakal
Haseki Training and Research Hospital Cardiology Department

Introduction / Background:

Intramyocardial dissecting hematoma (IDH) is a rare mechanical complication developing after myocardial infarction. Owing to its low incidence, current knowledge relies predominantly on isolated case reports and small case series. Although the dissection does not extend through the epicardium—thus representing a contained or partial rupture—it carries a high mortality risk. Management strategies vary from conservative follow-up to surgical repair depending on hematoma size, revascularization status, and the patient's hemodynamic and clinical condition. Case Presentation:A 48-year-old male patient with a history of cigarette smoking and hypertension presented to our emergency department with a 2-week history of progressively worsening dyspnea. The initial ECG demonstrated pathological Q waves in leads V1–V6 with reciprocal changes in leads II, III, and aVF. These findings were interpreted as a previous anterior wall myocardial infarction. Given a elevated cardiac Troponin I level of 2000 ng/L, the patient was admitted to the coronary care unit.TTE revealed apical dyskinesia of the left ventricle (LV) and a hypoechoic area delineated by a distinct, mobile endomyocardial border. LVEF measured by speckle-tracking echocardiography (strain) was 21%, supporting the diagnosis of IDH. Color Doppler imaging demonstrated no active blood flow into the IDH cavity. Coronary angiography revealed a 98% stenosis in the diagonal branch of the LAD artery, a 95% Cx artery, and chronic total occlusion in the RCA. CMR and TTE confirmed a localized endocardial rupture with an associated flap appearance at the apicoseptal level, along with a intramyocardial dissecting hematoma extending from this defect into the myocardial layers. Furthermore, an organized thrombus with an intraventricular component was identified, originating from the endocardial defect and extending toward the intramyocardial hematoma cavity. Given the extensive three-vessel disease, severely depressed ejection fraction, and the large size of the hematoma, emergency cardiac surgery was planned. Following cannulation and initiation of cardiopulmonary bypass (CPB) in the operating theater, the patient developed refractory cardiac arrest. Resuscitative efforts were unsuccessful, and intraoperative mortality occurred.

Discussion:

IDH is a exceptionally rare and life-threatening mechanical complication that may occur during the course of acute myocardial infarction, following chest trauma, or secondary to cardiac surgical interventions [1].In a systematic review and pooled analysis by Zavar et al. [2] encompassing 58 case reports and 5 case series, mortality was reported in 26 out of 77 patients (33.8%) diagnosed with IDH. Multivariate analyses in the literature have identified an EF below 35%, advanced age (>60 years), history of previous MI, and particularly late presentation (>24 hours from symptom onset) as independent predictors of increased mortality, with mortality reaching up to 50% in late presenters [2]. Similarly, Leitman et al. [3] reported an in-hospital mortality rate of 23% in their 42-case cohort and underscored late presentation as a pivotal determinant of adverse outcomes. The management of IDH must be individualized based on hemodynamic stability, hematoma size, septal involvement, and concurrent valvular dysfunction, ranging from conservative monitoring to urgent surgical repair. In our case, despite proceeding with emergency surgery, severe underlying myocardial tissue damage combined with the hemodynamic stress of cardiopulmonary bypass led to early intraoperative cardiac arrest and mortality.

Conclusion:

Intramyocardial dissecting hematoma remains a rare, high-mortality complication of delayed myocardial infarction. Early multimodality imaging is critical to differentiate it from ventricular thrombi and avoid fatal anticoagulation. Timely diagnosis, individualized surgical planning, and vigilant hemodynamic monitoring are vital to optimizing outcomes in these complex cases.

Figür 1

Anahtar Kelimeler: Intramyocardial dissecting hematoma, myocardial infarction, mechanical complication, endocardial rupture.

SS-18

GIANT PARTIALLY THROMBOSED RIGHT CORONARY ARTERY ANEURYSM CAUSING RIGHT VENTRICULAR COMPRESSION: THE ROLE OF MULTIMODALITY IMAGING

Tuğba Yılmaz, Mehmet Murat Şahin, Ömer Burak Çelik, Erdi Güler, Osman Karaarslan, Muhammet Cihat Çelik, Yusuf Karavelioğlu
Hitit University, Cardiology, Çorum, Türkiye

Introduction / Background:

Giant coronary artery aneurysms (GCAAs) are rare but potentially serious coronary abnormalities associated with thrombosis, distal embolization, myocardial ischemia, rupture, and compression of adjacent cardiac structures. Invasive coronary angiography primarily depicts the contrast-opacified lumen and may therefore underestimate the true dimensions of aneurysms containing extensive mural thrombus. Transthoracic echocardiography (TTE) can demonstrate the effects of such lesions on adjacent cardiac structures, whereas coronary computed tomography angiography (CCTA) provides comprehensive assessment of aneurysm dimensions, thrombus burden, and anatomical relationships.

Case Presentation

A 75-year-old man with hypertension, diabetes mellitus, and a history of smoking presented with longstanding exertional dyspnea corresponding to New York Heart Association functional class II. Electrocardiography showed sinus rhythm with pathological Q/QS waves in the inferior leads. TTE demonstrated a left ventricular ejection fraction of 35% with hypokinesia of the inferior and apicolateral walls. Mild mitral regurgitation and trivial aortic regurgitation were also present. Notably, a prominent mass-like structure adjacent to the right ventricle and tricuspid valve region was identified, producing external compression of the right ventricle. Owing to its anterior location and close relationship with the right ventricle and tricuspid valve region, the lesion was well visualized by TTE, providing an adequate acoustic window for assessment of its compressive effect on the right heart. Invasive coronary angiography performed for evaluation of ischemic heart disease demonstrated chronic total occlusions (CTOs) of the left anterior descending and circumflex coronary arteries. The right coronary artery (RCA) was markedly aneurysmal, with total occlusion of the distal RCA. CCTA was subsequently performed for detailed anatomical characterization. Three-dimensional volume-rendered reconstructions demonstrated the markedly aneurysmal RCA and the contrast-opacified residual patent lumen. Cross-sectional CCTA revealed extensive mural thrombosis occupying most of the aneurysm sac, with a total aneurysm diameter of approximately 65 mm, including the thrombosed component. The giant partially thrombosed aneurysm produced marked extrinsic compression and deformation of the right ventricle. Given the giant thrombosed RCA aneurysm with right ventricular compression, concomitant complex multivessel coronary artery disease, and left ventricular systolic dysfunction, the patient was evaluated by the multidisciplinary Heart Team, and surgical treatment was planned. Discussion:This case highlights the complementary roles of different imaging modalities in the evaluation of a giant thrombosed coronary artery aneurysm. TTE readily demonstrated the mass-like lesion and its compressive effect on the right ventricle because of its anterior location and close relationship with the right-sided cardiac structures. Invasive coronary angiography delineated the aneurysmal RCA lumen and concomitant coronary artery disease. However, cross-sectional CCTA revealed that most of the aneurysm sac was occupied by mural thrombus and demonstrated a total diameter of approximately 65 mm. CCTA also clearly depicted the mass effect and anatomical deformation of the right ventricle. Thus, assessment based solely on the contrast-opacified lumen may substantially underestimate the true anatomical burden of a giant thrombosed coronary aneurysm.

Discussion

This case highlights the complementary roles of different imaging modalities in the evaluation of a giant thrombosed coronary artery aneurysm. TTE readily demonstrated the mass-like lesion and its compressive effect on the right ventricle because of its anterior location and close relationship with the right-sided cardiac structures. Invasive coronary angiography delineated the aneurysmal RCA lumen and concomitant coronary artery disease. However, cross-sectional CCTA revealed that most of the aneurysm sac was occupied by mural thrombus and demonstrated a total diameter of approximately 65 mm. CCTA also clearly depicted the mass effect and anatomical deformation of the right ventricle. Thus, assessment based solely on the contrast-opacified lumen may substantially underestimate the true anatomical burden of a giant thrombosed coronary aneurysm.

Conclusion:

In giant partially thrombosed coronary artery aneurysms, multimodality imaging provides complementary anatomical information. TTE demonstrates the compressive effect on adjacent cardiac structures, invasive angiography delineates the coronary lumen, and CCTA accurately defines the total aneurysm dimensions, mural thrombus burden, and surrounding anatomical relationships.

This case emphasizes the critical role of multimodality imaging in defining the true extent of giant thrombosed coronary artery aneurysms and guiding therapeutic decision-making.

Anahtar Kelimeler: Giant coronary artery aneurysm, coronary computed tomography angiography, mural thrombosis, multimodality imaging, right ventricular compression

Figure 1

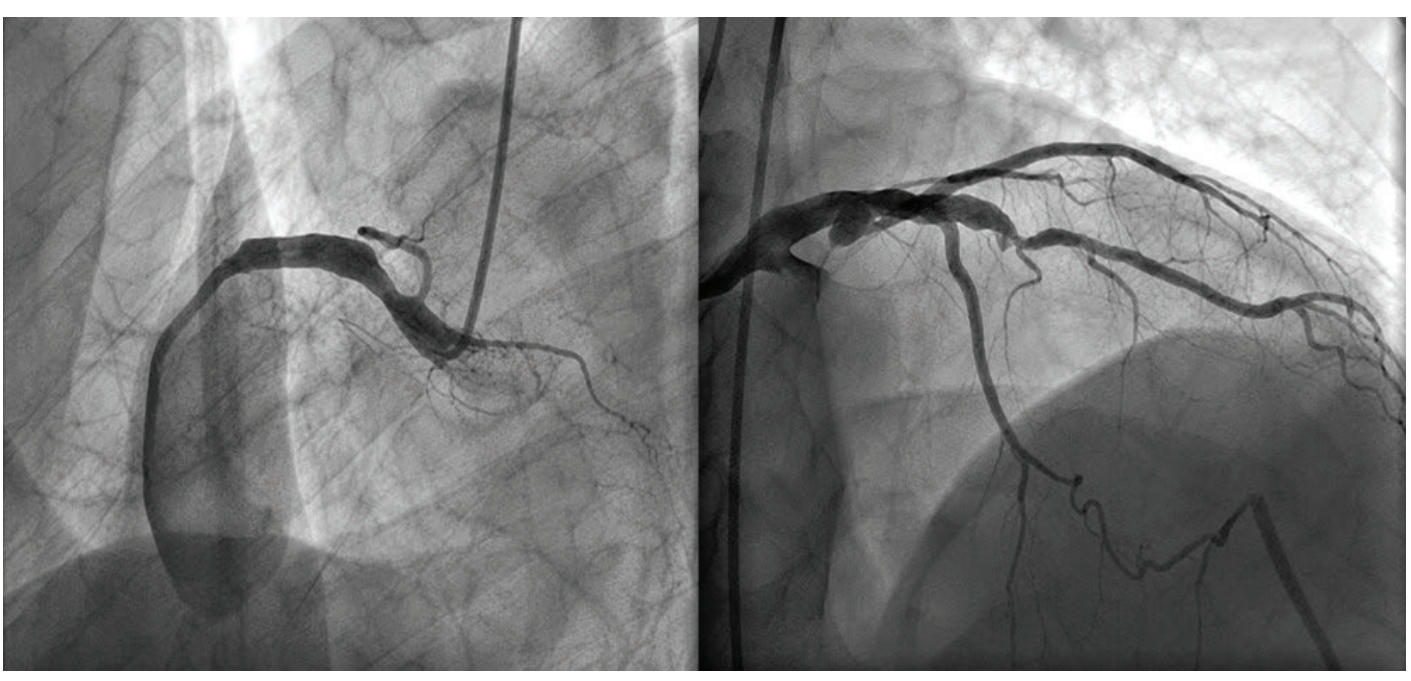

Coronary Angiography Images

Figure 2

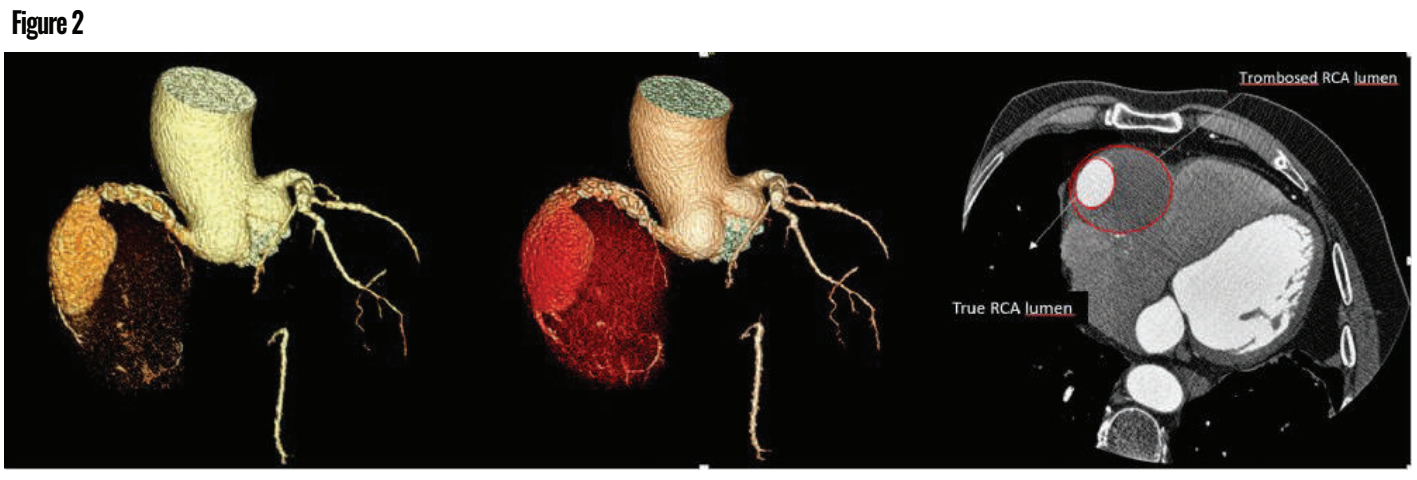

Coronary CT Angiography Images

Figure 3

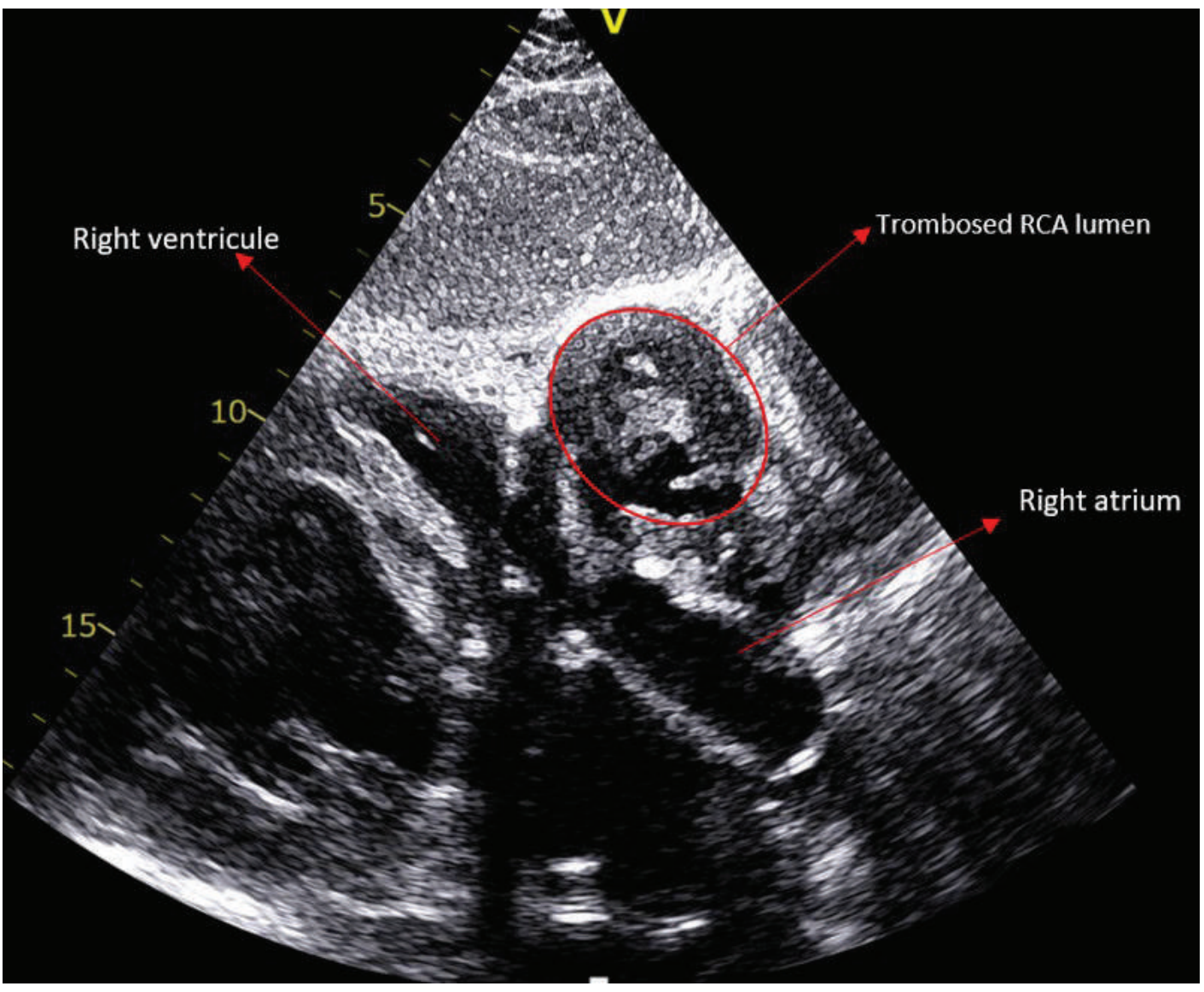

Transthoracic Echocardiography Image

SS-19

SOL ATRIYAL TROMBOZUN LAA ÖTESINDEKI YÜZÜ: ATIPIK MURAL TROMBÜSLERIN İKI OLGUSU

Doğukan Özgel, Ahmet ertem, Firat Ozcan, Bilge Duran Karaduman, AYŞE İREM DEMİRTOLA
Sağlık Bilimleri Üniversitesi, Bilkent Şehir Hastanesi, Kardiyoloji Kliniği, Ankara

Introduction / Background:

Sol atriyal trombüs, özellikle atriyal fibrilasyon (AF), mitral kapak hastalıkları, sol atriyal dilatasyon ve atriyal staz ile ilişkilidir. Trombüslerin en sık yerleşim yeri sol atriyal appendiks (LAA) olmakla birlikte, LAA dışı mural trombüsler nadir görülmekte ve atipik morfolojileri nedeniyle diğer intrakardiyak lezyonlarla ayırıcı tanı gerektirebilmektedir. Bu iki olguda, LAA'da trombüs bulunmamasına rağmen sol atriyumun farklı duvar segmentlerinde gelişen mural trombüslerin farklı klinik zeminlerdeki ekokardiyografik ve kardiyak bilgisayarlı tomografi (BT) bulguları sunulmaktadır.

Case Presentation

Olgu 1: Yetmiş yaşında kadın hasta, 2022 yılında koroner arter baypas greftleme (CABG) ve Mart 2023'te biyoprotez mitral kapak replasmanı öyküsü mevcut olup,dispne ve dekompanse kalp yetersizliği nedeniyle yatırıldı. Başvuru öncesinde yalnızca asetilsalisilik asit kullanıyor,oral antikoagülan tedavi almıyordu.TTE'de EF %50–55, leaflet hareketleri belirgin kısıtlı biyoprotez mitral kapak, 28/18 mmHg transprotez gradiyent, 1,2 cm^2 kapak alanı ve belirgin dilate LA (58×79×71 mm) saptandı. TEE'de mitral biyoprotezde trombozu düşündüren yaprakçık kalınlaşması ve hareket kısıtlılığına ek olarak, interatriyal septumun inferior kesimine tutunan ve sol atriyum duvarı boyunca uzanan, 44×19 mm boyutunda, hareketli komponentler içeren geniş tabanlı hipokoik lezyon izlendi. LAA'da trombüs izlenmemekteydi. (Şekil 1). Kardiyak BT'de sol atriyum duvarı boyunca yaklaşık 4,5×2,5 cm boyutunda, kontrastlanma göstermeyen ve trombüs ile uyumlu dolum defekti izlendi(Şekil 2). Hasta redo mitral kapak replasmanı ve eş zamanlı cerrahi trombektomiye alındı. İntraoperatif olarak sol atriyumda yaygın trombüs materyali izlendi ve eksize edildi; dejenere biyoprotez kapak değiştirildi.Postoperatif ekokardiyografide yeni biyoprotez kapağın fonksiyonlarının normal olduğu ve rezidüel trombüs izlenmediği görüldü. Antikoagülasyon başlandı ve takipte DOAC tedavisine geçildi.

Olgu 2: Seksen bir yaşında kadın hasta, hipertansiyon, AF ve ileri derecede sol ventrikül sistolik disfonksiyonu nedeniyle AF ablasyonu planıyla hospitalize edildi.. Yaklaşık beş yıldır, kreatinin klirensi 50 mL/dk'nın altında olması nedeniyle 15 mg/gün dozunda rivaroksaban kullanıyor ve tedavi uyumunun iyi olduğu öğrenildi.TTE'de EF %15 ve belirgin LA dilatasyonu (49×70 mm) saptandı. Ablasyon öncesi TEE'de LAA'da trombüs izlenmedi; ancak sol atriyum süperior duvarına geniş tabanla tutunan, atipik morfolojisi nedeniyle trombüs ile diğer intrakardiyak lezyonların ayırıcı tanısını gerektiren yapı izlendi (Şekil 3). Kardiyak BT'de posterior sol atriyum duvarında 16×14 mm boyutunda nodüler dolum defekti izlendi ve bulgu mural trombüs lehine değerlendirildi (Şekil 4).Bu bulgular doğrultusunda planlanan AF ablasyonu ve kardiyoversiyon ertelendi ve medikal izlem kararı alındı.

Discussion

LAA, özellikle AF ve mitral kapak hastalıklarında sol atriyal trombüsün en sık görüldüğü anatomik bölge olmakla birlikte, bu olgular trombotik oluşumların LAA ile sınırlı olmadığını ve LAA'da trombüs saptanmamasının sol atriyumun diğer bölgelerinde trombüs varlığını dışlamadığını göstermektedir. İlk olguda ileri LA dilatasyonu, yoğun spontan eko kontrast ve biyoprotez mitral kapak disfonksiyonu ile ilişkili belirgin atriyal staz ön plandayken, ikinci olguda etkin dozda antikoagülan tedaviye rağmen AF, ileri LV sistolik disfonksiyonu ve LA dilatasyonu zemininde mural trombüs gelişmesi dikkat çekicidir.Her iki olguda TEE trombüsün lokalizasyonu, morfolojisi ve hareketliliğinin değerlendirilmesini sağlarken, kardiyak BT lezyonların anatomik sınırlarını ortaya koyarak trombüs lehine karakterizasyonuna katkıda bulunmuştur.

Figür 1

Conclusion:

Her iki hastada da LAA'da trombüs izlenmemesine rağmen sol atriyumun farklı duvar segmentlerinde mural trombüs saptanmıştır.Bu olgular,LAA'da trombüs saptanmamasının sol atriyal trombozu dışlamadığını ve tromboembolik risk taşıyan hastalarda TEE incelemesinin yalnızca LAA ile sınırlandırılmaması gerektiğini göstermektedir.Atipik lokalizasyon veya morfoloji gösteren lezyonlarda kardiyak BT'nin TEE'yi tamamlayıcı kullanımı, doku karakterizasyonuna ve klinik yönetimin belirlenmesine önemli katkı sağlayabilir.

Anahtar Kelimeler: sol atriyal trombüs, LAA dışı trombüs, atriyal fibrilasyon, biyoprotez mitral kapak, transözofageal ekokardiyografi, kardiyak bilgisayarlı tomografi

Şekil 1

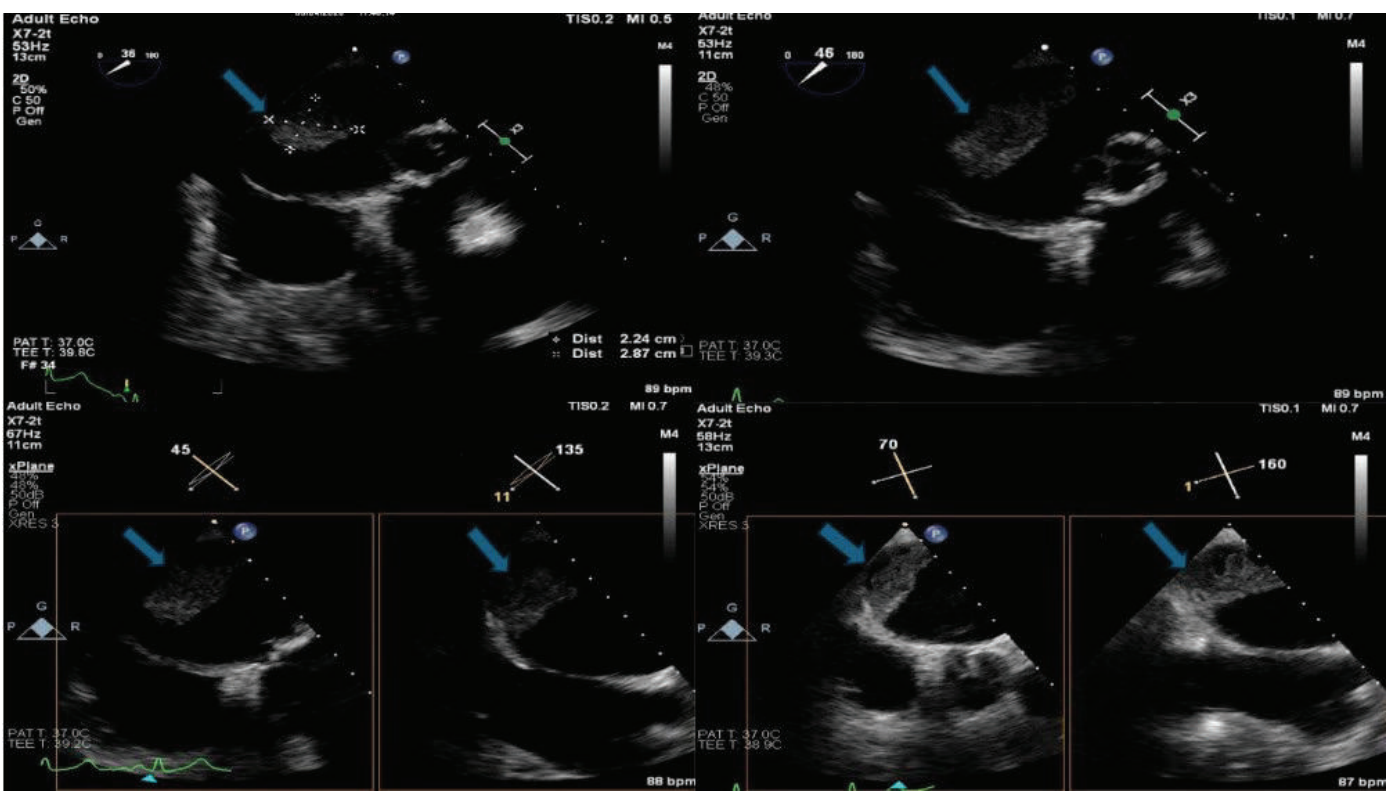

Şekil 2

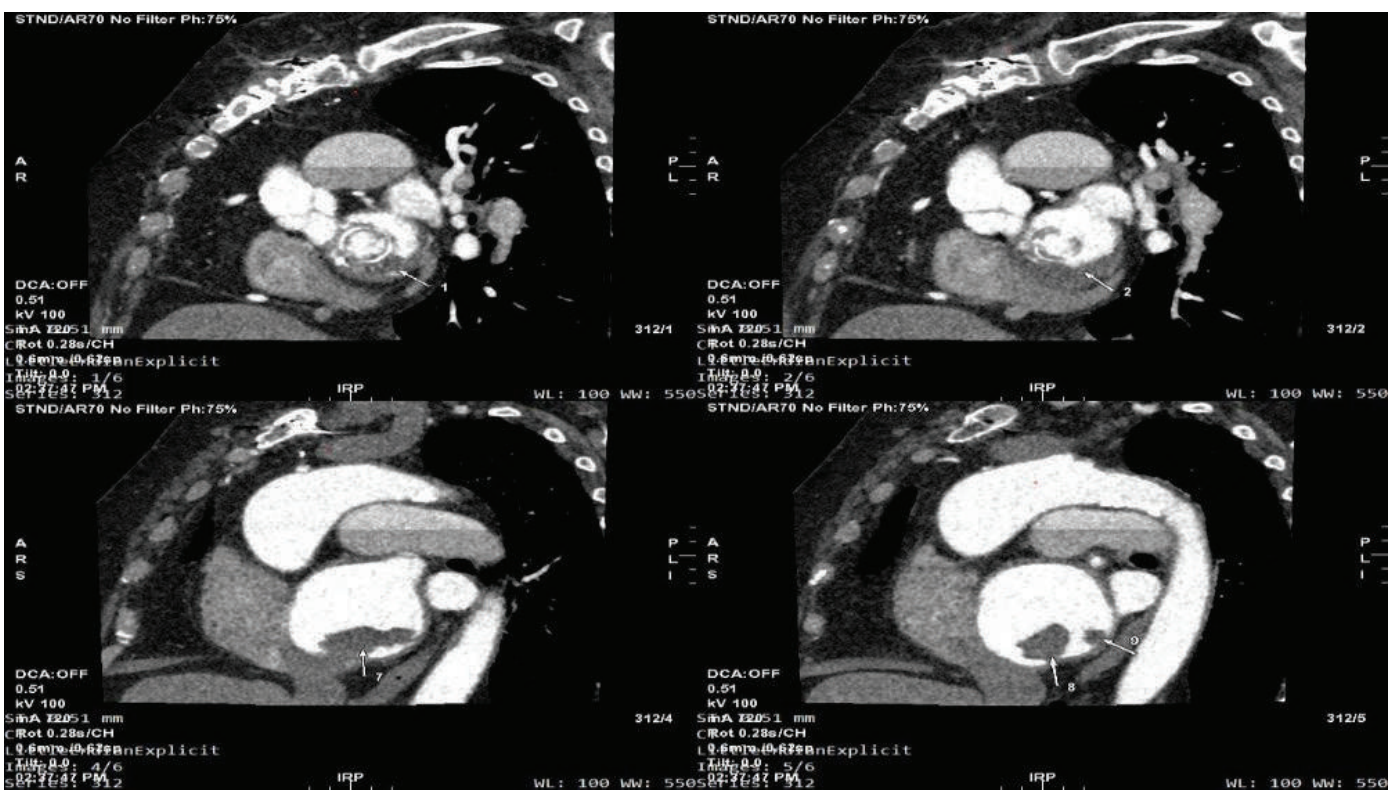

Şekil 3

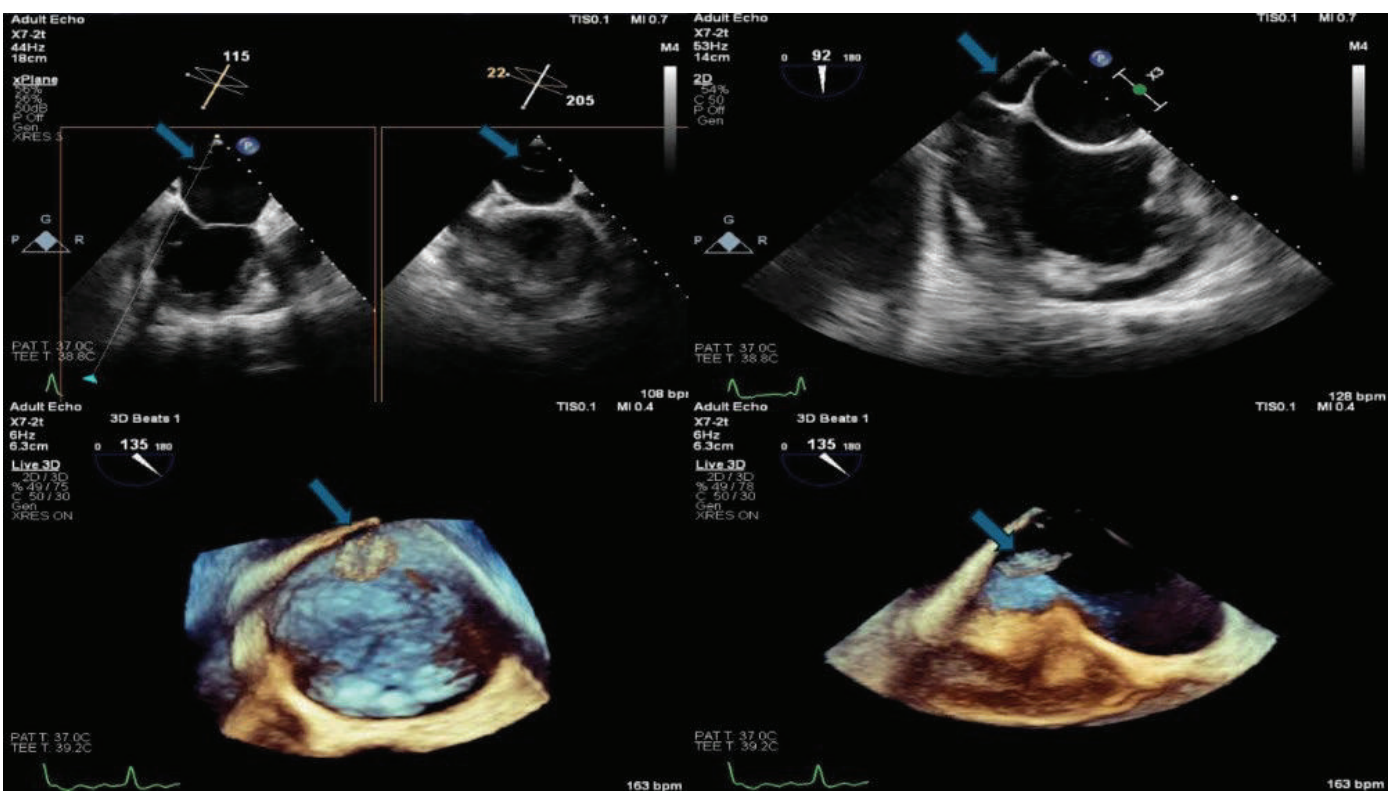

Şekil 4

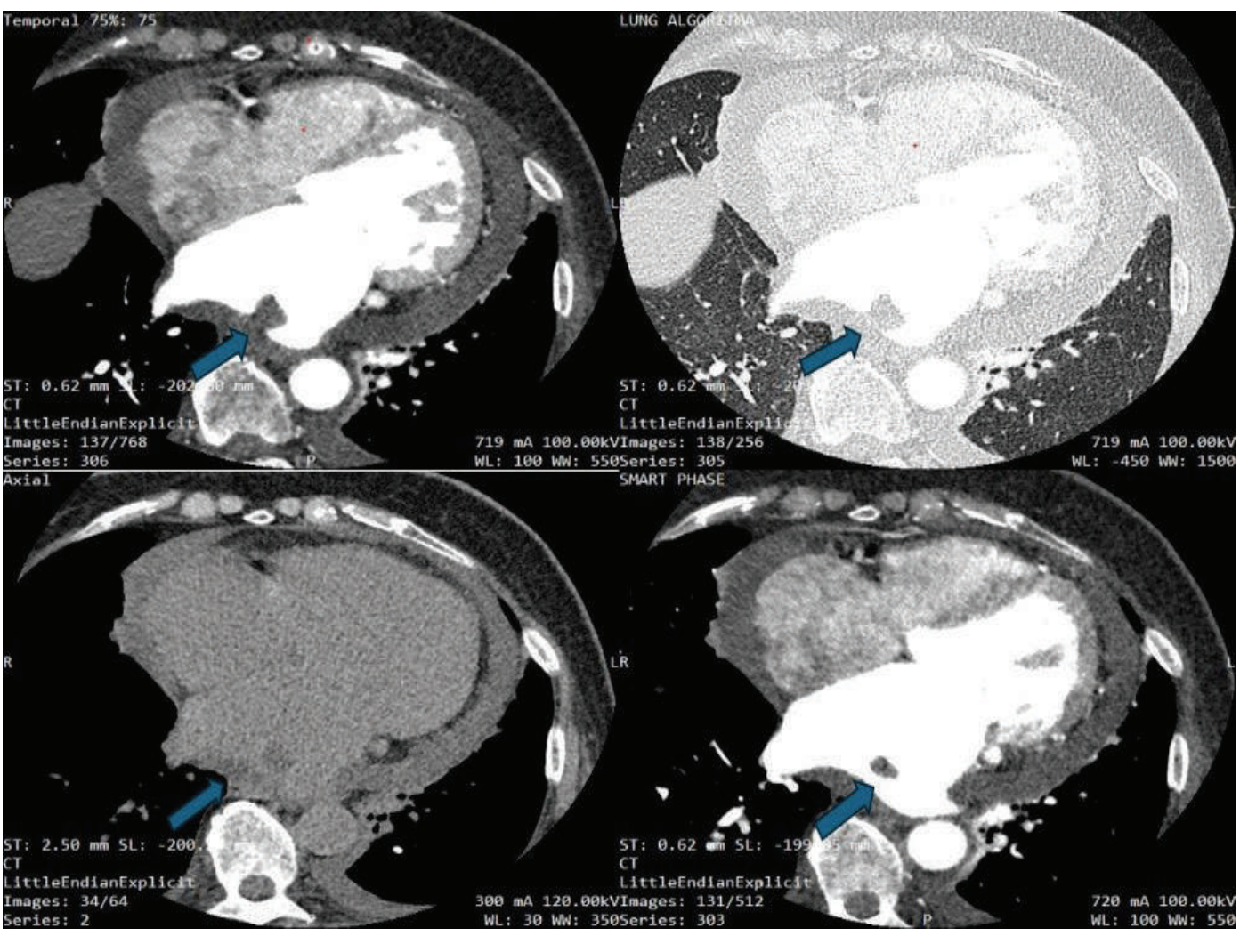

SS-20

TAVR SONRASI BEKLENMEDIK İKI ŞANT: AORTA–SAĞ ATRIYUM VE AORTA–SAĞ VENTRIKÜL FISTÜLLERININ MULTIMODAL GÖRÜNTÜLEME ILE DEĞERLENDIRILMESI

Ecemnaz Aksu, Gülnihal Saltabaş, Bilge Duran Karaduman, idris yakut, Mehmet Akif ERDOL,
Ahmet ertem, ÇAĞRI YAYLA, Adnan Burak Akçay, AYŞE İREM DEMİRTOLA
Ankara Bilkent Şehir Hastanesi, Kardiyoloji Kliniği

Introduction / Background:

Transkateter aort kapak replasmanı (TAVR), cerrahi riski yüksek hastalarda giderek daha geniş bir kullanım alanı bulan etkili bir tedavi seçeneğidir. Bununla birlikte, işlem sırasında aort kökü ve çevre kardiyak yapılarda nadir ancak klinik açıdan önemli komplikasyonlar gelişebilmektedir. Aorta ile sağ kalp boşlukları arasında oluşan fistülöz bağlantılar, TAVR sonrası oldukça nadir görülen komplikasyonlar arasında yer almakta ve anatomik kökenlerinin, seyirlerinin ve ilişkili oldukları kardiyak boşlukların doğru biçimde ortaya konması tanısal güçlük oluşturabilmektedir. Bu olguda, TAVR sonrasında eş zamanlı olarak saptanan aorta–sağ atriyum ve aorta–sağ ventrikül fistüllerinin ekokardiyografi ve kardiyak bilgisayarlı tomografi ile multimodal değerlendirmesini sunmayı amaçladık.

Case Presentation

76 yaşında erkek hasta; CABG öyküsü, AF, HFrEF ve HT tanıları ile takip edilmekteydi. Progresif efor dispnesi ve kalp yetersizliği semptomları nedeniyle yapılan transtorasik ekokardiyografide (TTE) aort kapakta ileri derecede yetersizlik saptandı; PISA yöntemiyle hesaplanan EROA 0,9 cm^2 ve RegVol 125 mL'ydi. Aort kapağın morfolojik değerlendirmesinde, RCC ile NCC arasında kısa komissüral raphe varlığı dikkati çekmekte olup kapak forme fruste biküspit aort kapağı morfolojisi ile uyumlu olarak değerlendirildi. LVEF%45 idi. Hasta multidisipliner kalp ekibinde değerlendirildi ve TAVR kararı alındı. Hastaya çekilen preTAVR BT'de aortik anülüs 29,8x22,5mm, aort kapak kalsiyum skoru 0 olarak izlendi. RCC ile NCC arasında kısa komissüral raphe ile karakterize forme fruste biküspit morfoloji doğrulandı. Raphe düzeyinde fokal kalınlaşma izlenirken, aort kökü ve çevre kardiyak yapılarda işlem öncesinde fistülöz bağlantı saptanmadı Hastaya Myval 32mm TAVR kapak implante edildi. Kapak implantasyonu sonrasında kateter laboratuvarında yapılan kontrol görüntülemede, aort kökünden sağ kalp boşluklarına doğru anormal kontrast geçişi dikkati çekti. Yapılan değerlendirmede aorta–sağ atriyum ve aorta–sağ ventrikül arasında iki ayrı fistülöz bağlantıdan şüphelenildi. İşlem sonrası gerçekleştirilen TTE'de transkateter kapağın stabil pozisyonda olduğu, transvalvüler gradiyentin 17/9mmHg olduğu ve hafif derecede paravalvüler yetersizlik bulunduğu izlendi. Renkli Doppler incelemede aort kökü düzeyinden köken alan ve sağ kalp boşluklarına yönelen yüksek hızlı, sürekli akım paternleri saptandı. Ayrıntılı değerlendirmede biri aorta RCC ile NCC arasındaki komissür bölgesinden sağ atriyuma diğeri ise aorta ile sağ ventrikül arasında olmak üzere iki ayrı fistülöz ileti izlendi. Sağ ventrikül çap ve fonksiyonları, sPAB normal sınırlardaydı. Fistülöz bağlantıların ayrıntılı değerlendirilmesi amacıyla kardiyak BT çekildi. BT'de aort kök düzeyinden köken alan 33 mm çapındaki aorta–sağ atriyum fistülü ile yine aort kök düzeyinden köken alan 27 mm çapındaki aorta–sağ ventrikül fistülü doğrulandı. Fistülöz bağlantıların TAVR sonrasında raphe ve komşu aort kökü düzeyinde ortaya çıkması, kapak morfolojisi ve lokal anatomik özelliklerin komplikasyonun gelişiminde rol oynayabileceğini düşündürdü. İşlem sonrası takiplerde hasta hemodinamik ve klinik olarak stabil seyretti. Kontrol ekokardiyografilerinde fistülöz akımlar devam etmekle birlikte sağ kalp boşluklarında belirgin hacim yüklenmesi veya sağ ventrikül sistolik fonksiyonlarında bozulma izlenmedi; transkateter aort biyoprotezinin fonksiyonları normaldi. Laboratuvar incelemelerinde hemoliz bulgusu saptanmadı. Klinik ve ekokardiyografik olarak anlamlı hemodinamik etkilenme olmaması nedeniyle girişimsel tedavi düşünülmeyerek yakın takip kararı alındı.

Discussion

Bu olgu, TAVR sonrası gelişen aorta–sağ kalp fistüllerinin tanı ve yönetiminde multimodal görüntülemenin önemini ortaya koymaktadır. Pre-TAVR BT'de gösterilen RCC–NCC arasındaki komissüral raphe ile fistül gelişim bölgesinin yakın anatomik ilişkisi, altta yatan kapak morfolojisinin bu nadir komplikasyona katkıda bulunabileceğini düşündürmektedir.

Conclusion:

Ekokardiyografi fistülöz akımların ve hemodinamik etkilerinin değerlendirilmesini sağlarken, kardiyak BT fistüllerin anatomik köken ve seyirlerini ayrıntılı olarak ortaya koymuş; anlamlı hemodinamik etkilenme saptanmaması ise konservatif izlem kararını desteklemiştir.

Anahtar Kelimeler: Aort yetersizliği, Biküspit aorta, Fistül, Multimodal görüntüleme, Transkateter aort kapak replasmanı

Görüntü 1.

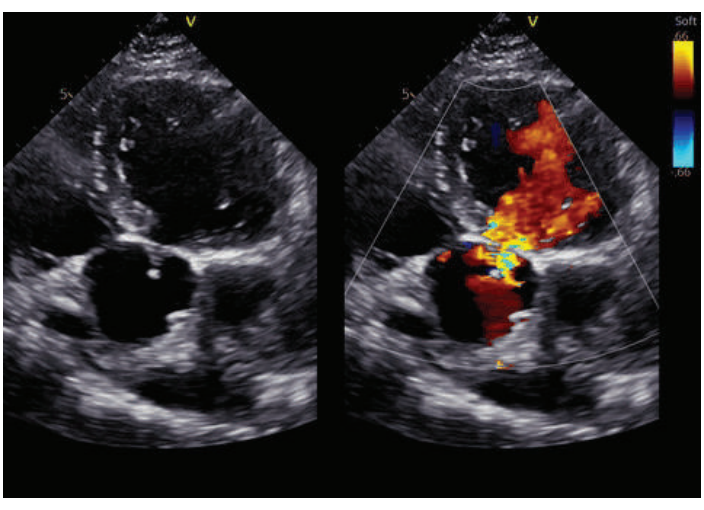

PreTAVR ekokardiyografi görüntüleri

Görüntü 2.

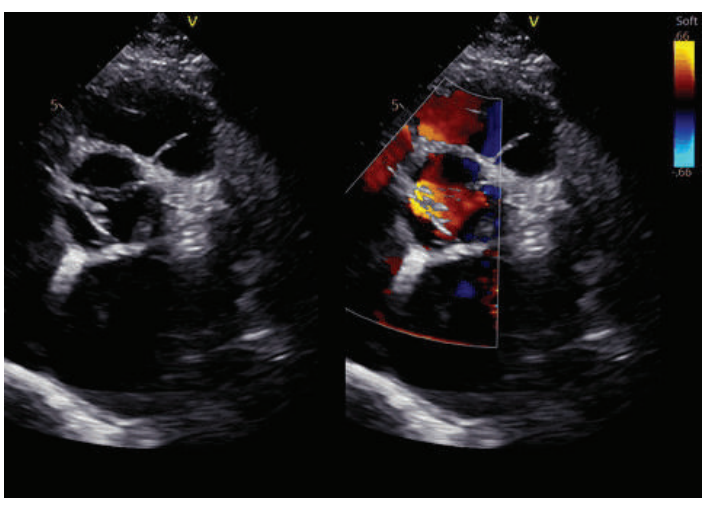

PreTAVR ekokardiyografi görüntüleri

Görüntü 3.

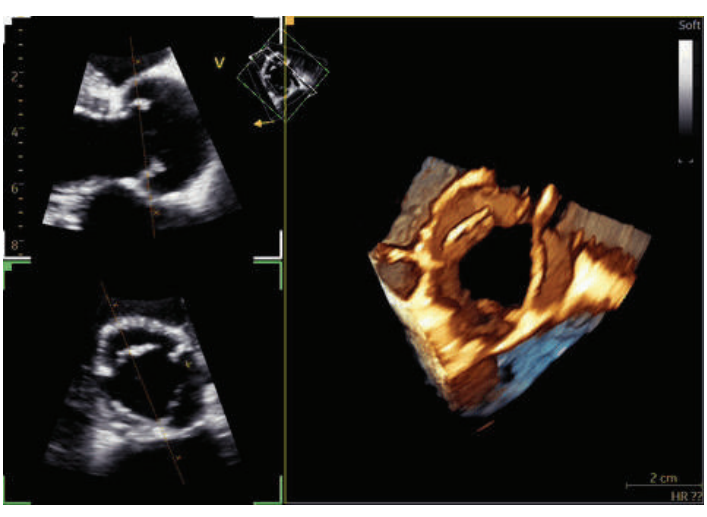

PreTAVR ekokardiyografi görüntüleri

Görüntü 4.

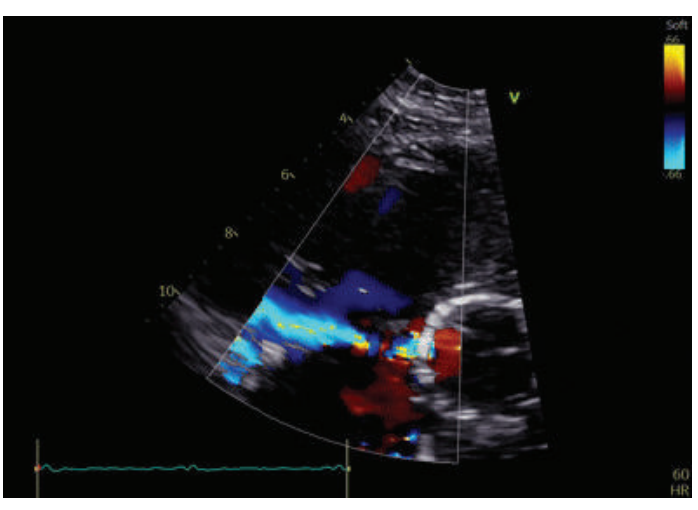

PostTAVR, RCC ile NCC arasındaki komissür bölgesinden sağ atriyuma renkli doppler akımı

Görüntü 5.

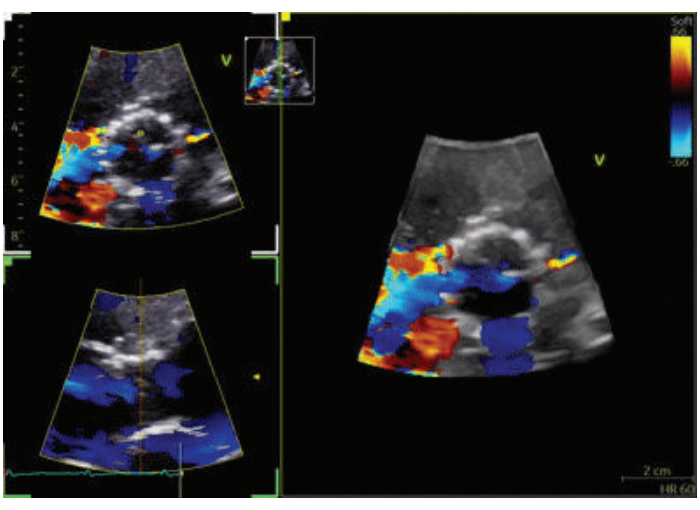

PostTAVR, RCC ile NCC arasındaki komissür bölgesinden sağ atriyuma sürekli renkli doppler akımı

Görüntü 6.

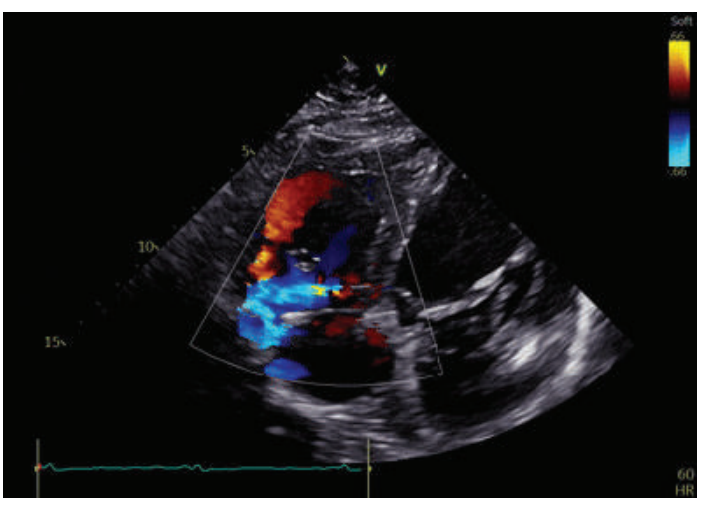

PostTAVR, Aorta ile sağ ventrikül arasında renkli doppler akımı

Resim 1.

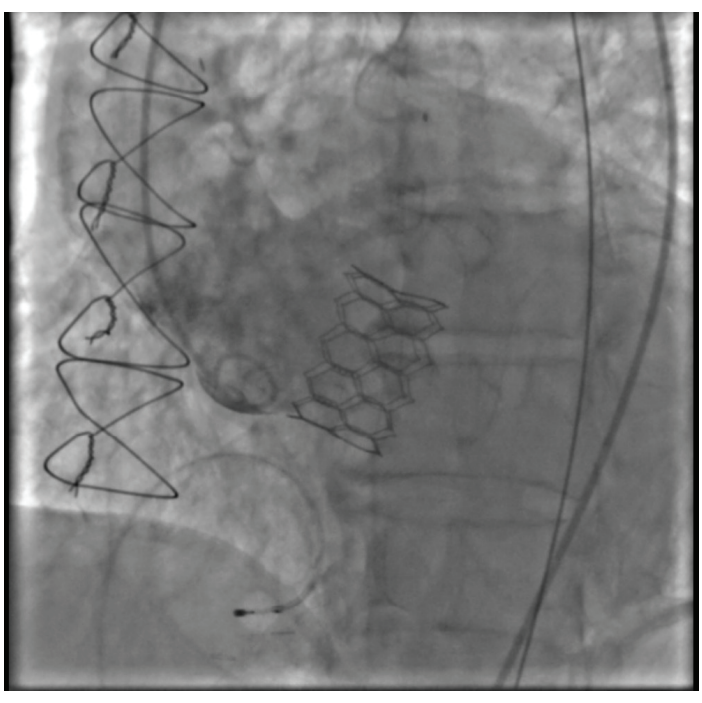

TAVR sonrası skopi görüntüsü

Resim 2.

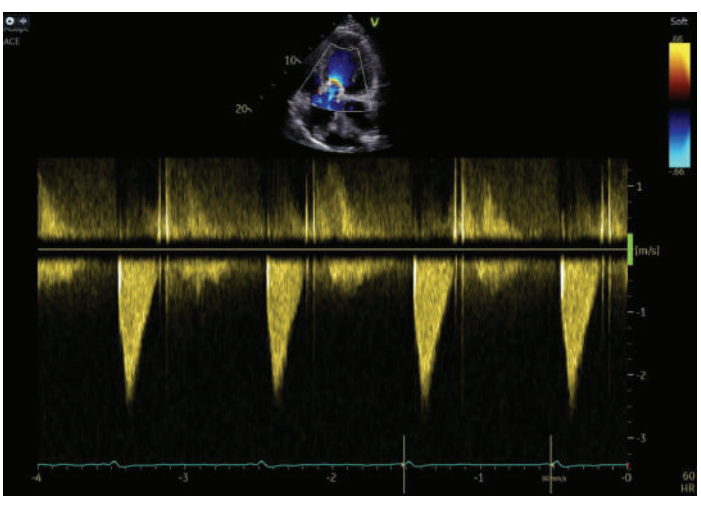

TAVR sonrası gradient ve hafif dereceli aort yetersizliği

Resim 3.

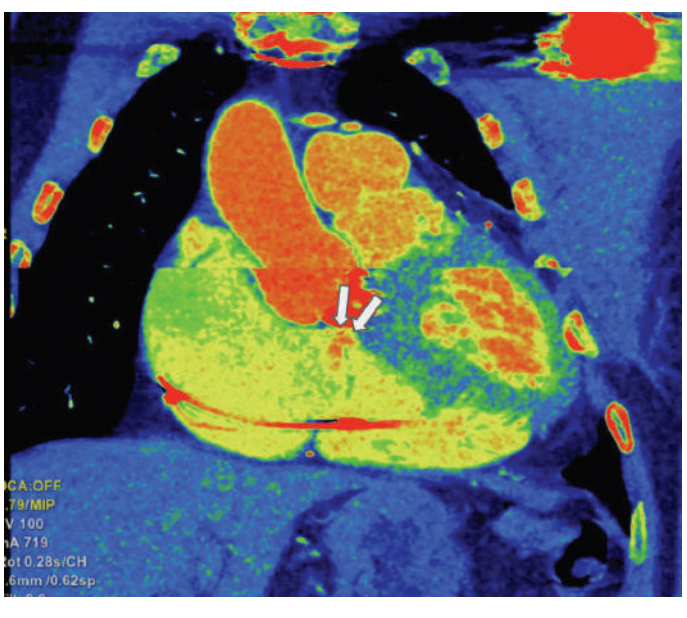

Kardiyak BT'de aort kök düzeyinden köken alan aorta–sağ atriyum fistül ve aorta–sağ ventrikül fistül, (oklarla işaretlenmiş olarak)

SS-21

EMERGENCY TRANSCATHETER AORTIC VALVE IMPLANTATION FOR ACUTE MULTI-ORGAN FAILURE DUE TO SEVERE DEGENERATED XENOGRAFT REGURGITATION IN A PATIENT WITH AORTIC GRAFT: A FIRST NATIONAL CASE REPORT

Ali Rıza Akyüz, Elif Aleyna YURDUSEVER
Kardiyoloji Departmanı, Ahi Evren Göğüs Kalp ve Damar Cerrahisi Eğitim Araştırma Hastanesi, Trabzon, Türkiye

Introduction / Background:

This case report discusses the transcatheter treatment of severe aortic regurgitation(AR) in a 55-year-old patient who had previously undergone redo aortic valve surgery, as well as the importance of anatomical assessment regarding a potential future second ViV-TAVİ(Valve-in-Valve Transcatheter Aortic Valve Implantation) procedure.

Case Presentation

A 55-year-old male patient underwent aortic valve replacement (AVR) with a #27 St. Jude Medical Regent mechanical prosthesis and ascending aortic replacement using a 30 mm Dacron graft at the supracoronary level in January 2017. In April 2017, due to infective endocarditis, the mechanical valve was explanted, and a #27 xenograft was implanted with reimplantation of the coronary arteries into the graft. Two months prior to the current admission, the patient presented with severe AR and a reduced left ventricular ejection fraction (EF 45%)(Figure1). However, during the preoperative preparation period, the patient's clinical condition deteriorated significantly, with EF dropping to 20% and requiring positive inotropic support. Due to persistent oliguria and severe hypervolemia, the patient was re-transferred to Cardiology for consideration of Transcatheter Aortic Valve Implantation (TAVI). During follow-up, urine output decreased further, accompanied by acute renal and hepatic dysfunction (peak serum creatinine: 2.5 mg/dL, ALT: 550 U/L, AST: 470 U/L). CT measurements revealed an aortic annulus area of 572 mm^2(Figure2). Considering the presence of a biological xenograft and the risk associated with routine oversizing in this anatomy, a 29 mm Myval Octacor transcatheter heart valve was selected without applying the typical 20% oversizing rule. The Octacor valve was specifically chosen due to its longer skirt height compared to the standard Myval prosthesis. During the final inflation step, the valve migrated slightly downward, likely due to resistance from the ascending aortic suture line(Figure3). Nonetheless, the final post-deployment evaluation demonstrated only minimal paravalvular aortic regurgitation(Figure4). Notably, this lower valve position relative to the coronary ostia provides a significant anatomic advantage for potential future ViV procedures.

Discussion

The patient's calculated EuroSCORE II was 61.48%, and the STS score was 50.3%. Taking these factor, the cardiology council decided to proceed with the ViV-TAVI procedure. The role of TAVI in the treatment of severe AR has not yet been clearly established, though it is offered as an option for patients at high surgical risk.. In this case a young patient with severe symptomatic AR who underwent TAVI-there was marked clinical improvement following the successful procedure

Conclusion:

This case report highlights the favorable outcomes achieved through a successful TAVI procedure in a young patient presenting with severe hemodynamic instability, aiming to encourage consideration of TAVI for patients with similar clinical profiles.

Anahtar Kelimeler: Aortic regurgitation, Degenerated Xenograft, Myval Octacor, Redo aortic valve surgery, Structural valve degeneration, Valve-in-valve TAVR

Figur 1

Figure 1

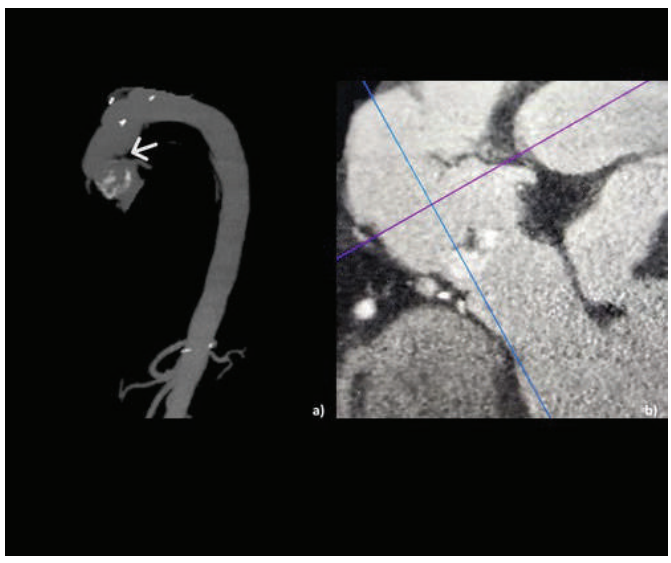

Three-dimensional computed tomography angiographic reconstruction demonstrating the entire aorta. The white arrow indicates a suspected focal stenosis at the graft suture (anastomotic) line.

Video1

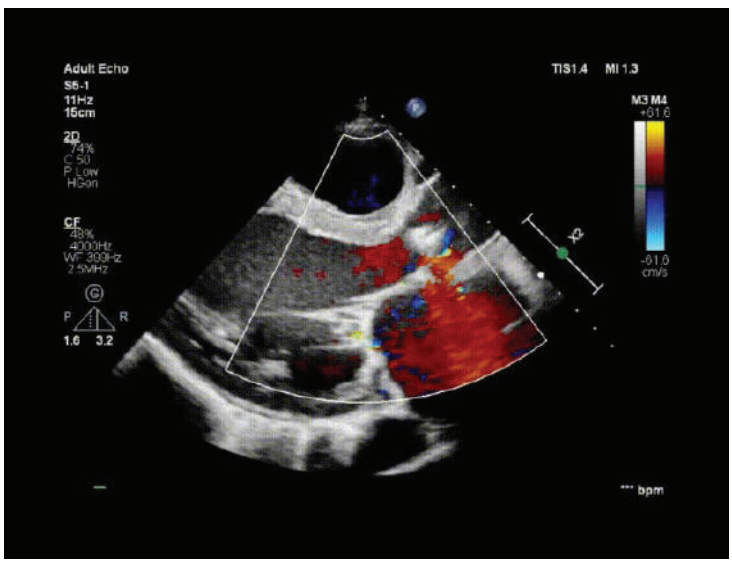

Parasternal short-axis and apical four-chamber view demonstrating severe aortic regurgitation.

Video2

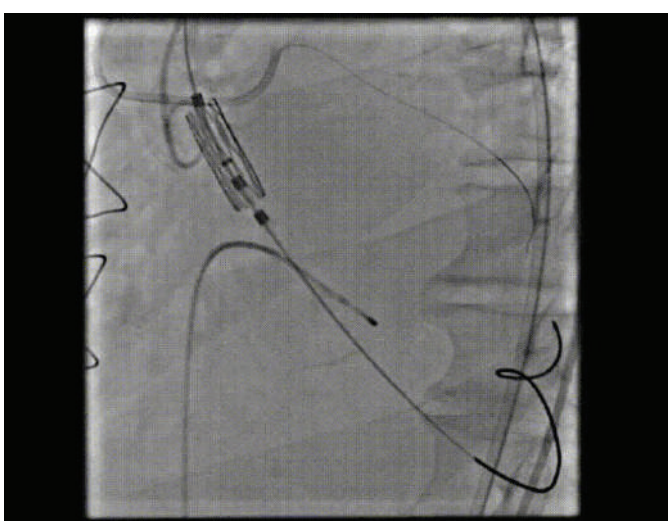

The implantation site was determined, and balloon inflation was initiated.The valve migrated slightly downward, likely due to resistance from the ascending aortic suture line.

Video3

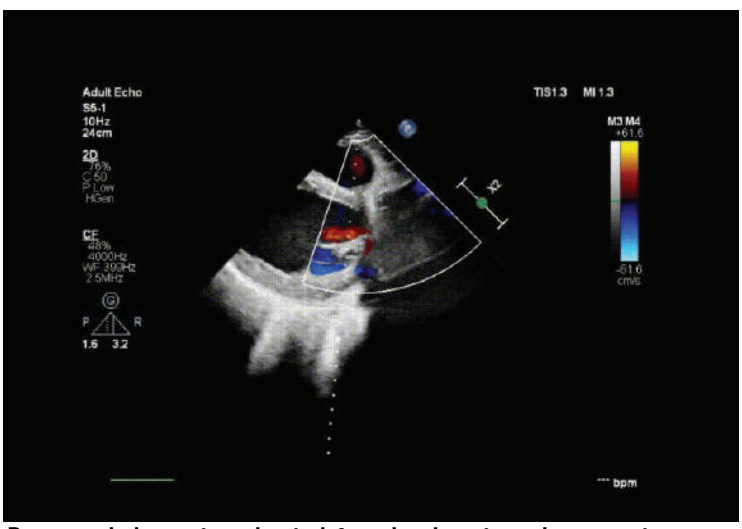

Parasternal short-axis and apical four-chamber views demonstrating minimal paravalvular aortic regurgitation

SS-22

SOL ATRIYAL APENDIKS KAPATMA CIHAZI MIGRASYONUNDA KURTARICI STRATEJI: İKINCI CIHAZ İLE BAŞARILI PERKÜTAN MÜDAHALE

Merve Fındık, Ömer Gedikli
ONDOKUZ MAYIS ÜNVERSİTESİ TIP FAKÜLTESİ

Introduction / Background:

Atriyal fibrilasyon (AF), kardiyoembolik inmenin en önemli nedenlerinden biridir. Oral antikoagülan tedaviye rağmen tekrarlayan inme atakları geçiren hastalarda perkütan sol atriyal apendiks (LAA) kapatma işlemi etkili bir tedavi alternatifidir. Ancak işlem sonrasında nadiren cihaz dislokasyonu veya cihazın apendiks derinliklerine migrasyonu gibi komplikasyonlar izlenebilir. Bu durum hastayı yeniden inme riski altına sokar ve yönetimi açısından klinik bir zorluk oluşturur.

Case Presentation

Bilinen atriyal fibrilasyon, hipotiroidi ve gut tanıları olan 46 yaşında erkek hasta; varfarin tedavisi altında ve INR efektif düzeyde olmasına rağmen 2-3 kez kardiyoembolik serebrovasküler olay (SVO) geçirmiştir. İnmelere bağlı konuşma bozukluğu ve sağ üst/alt ekstremitede güç kaybı sekelleri bulunan hastaya artmış risk nedeniyle yaklaşık 3-4 ay önce 24 mm perkütan LAA kapatma cihazı implante edilmiş. Rutin takipler sırasında yapılan transözefageal ekokardiyografide (TÖE), 24 mm'lik cihazın ostiumdan ayrılarak apendiksin derinlerine migre olduğu saptanmıştır. LAA ostiumunun tamamen açıkta kalması kardiyoembolik riski yeniden artırmıştır. TÖE incelemesinde cihazın apendiks içinde stabil durduğu ve çevre dokuda rüptür ya da erozyona yol açmadığı doğrulanınca ikinci bir perkütan girişim planlandı. İşlem, floroskopi ve TÖE kılavuzluğunda gerçekleştirildi. Apendiks içine migre olan ilk cihazın pozisyonu bozulmadan, LAA ostiumuna 28 mm Amplatzer LAA kapatma cihazı başarılı bir şekilde implante edildi. İşlem sonu TÖE'de; yeni cihazın ostiuma mükemmel oturduğu, eski cihazın apendiks içinde güvenle hapsedildiği ve sadece minimal düzeyde peri-device leak (cihaz çevresi kaçak) kaldığı görülmüştür. Hasta komplikasyonsuz bir şekilde taburcu edilmiş olup takiplerinde stabildir.

Discussion

LAA kapatma işlemi sonrası geç dönemde cihazın apendiks içine doğru migrasyonu nadir görülen bir durumdur. Disloke olan veya migre olan cihazların cerrahi yolla çıkarılması yüksek morbidite riski taşır. Migre olan cihaz stabilse ve doku hasarı yaratmamışsa, cihazı zorlayarak çıkarmaya çalışmak rüptür gibi ölümcül komplikasyonlara yol açabilir. Bu vakada uygulanan, birinci cihazı içeride bırakarak ostiumu daha büyük (28 mm) ikinci bir cihazla kapatma tekniği, cerrahi gereksinimini ortadan kaldıran minimal invaziv bir çözüm olarak öne çıkmaktadır.

Conclusion:

Anatominin uygun olduğu vakalarda, apendiks içine migre olan LAA cihazını çıkarmak yerine içeride bırakarak ostiumu ikinci bir cihazla kapatmak; rüptür ve majör cerrahi risklerini ortadan kaldıran güvenli, etkili ve hayat kurtarıcı bir stratejidir. İşlem sonrası izlenen minimal kaçaklar genellikle klinik olarak tolere edilebilir düzeyde olup, sadece yakın takip gerektirir.

Anahtar Kelimeler: Sol atriyal apendiks kapatma, cihaz migrasyonu, inme, atriyal fibrilasyon, perkütan müdahale, yapısal kalp hastalığı.

Figür 1

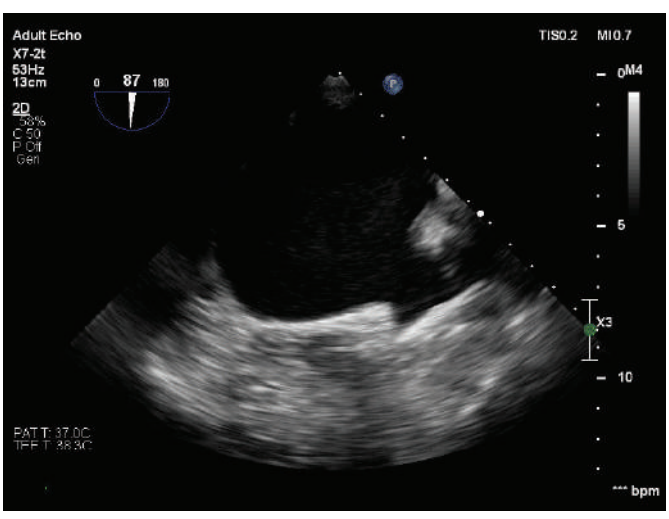

Figür 2

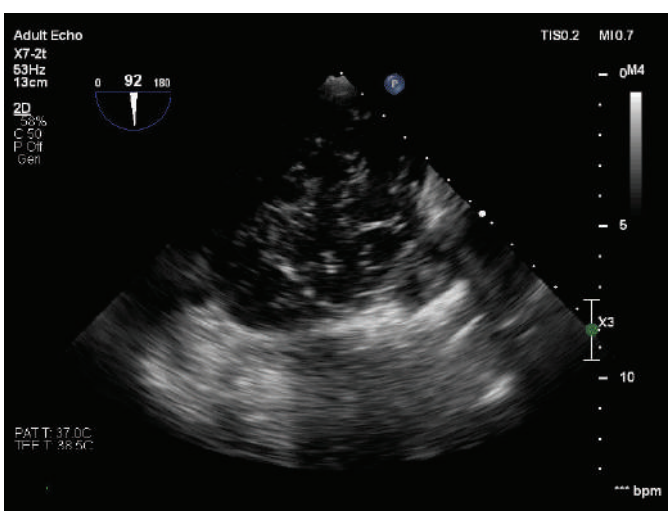

Figür 3

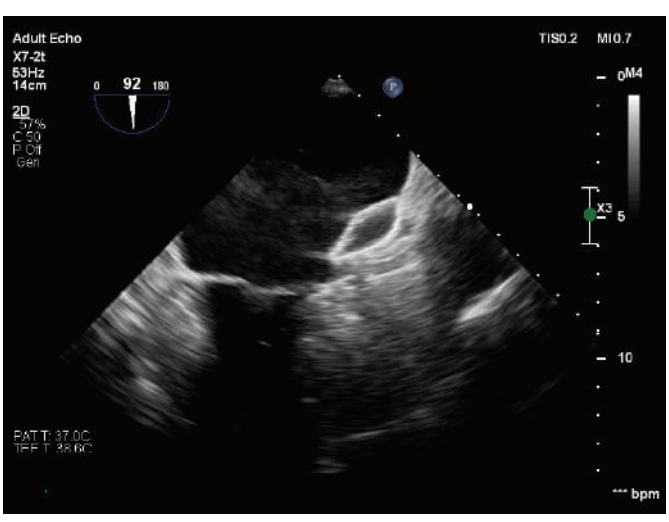

Figür 4

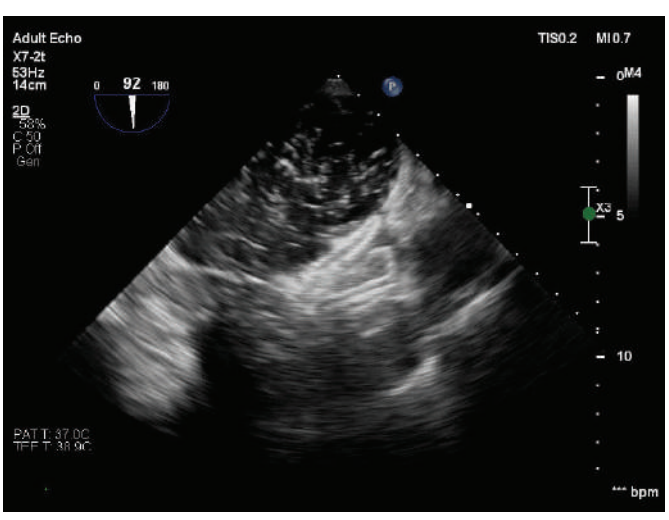

Figür 5

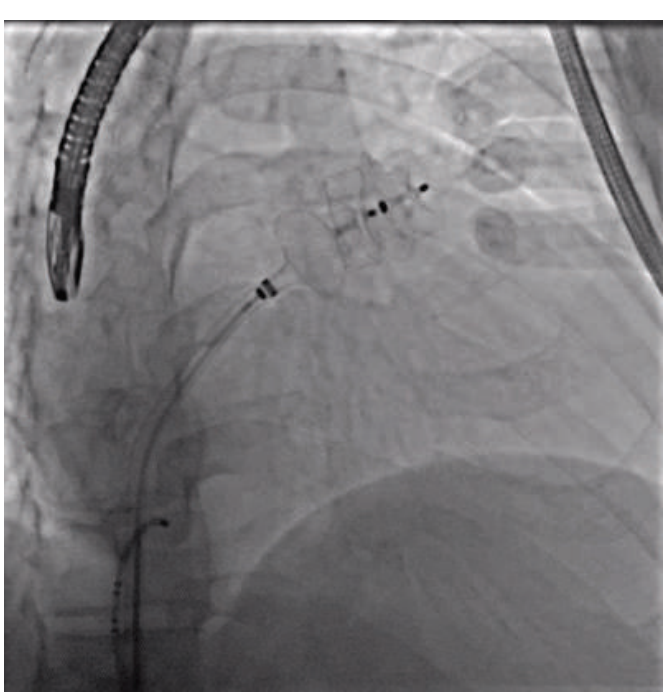

Figür 6

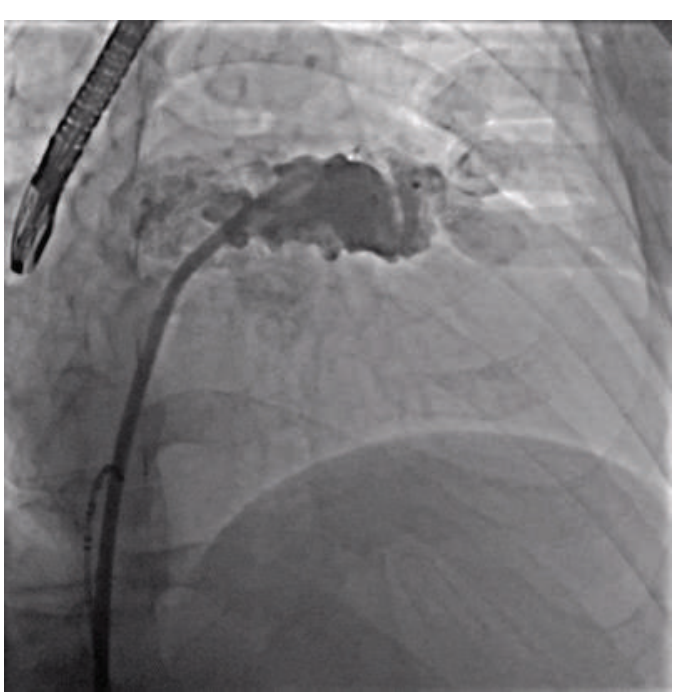

SS-23

MITRAL ANÜLER KALSIFIKASYON VE ŞIDDETININ SOL ATRIYUM REZERVUAR STRAINI VE NONINVAZIV SOL ATRIYUM SERTLIK İNDEKSI ILE İLIŞKISI

Özdemir Kuzucu[1], Muhammed Ali Şahin[2], M.Ozan Gürsoy[3]
[1]İzmir Şehir Hastanesi
[2]Çankırı Devlet Hastanesi
[3]İzmir Tepecik Eğitim Araştırma Hastanesi

Introduction / Background:

Mitral anüler kalsifikasyon (MAK), atriyal fibrilasyon ve diyastolik disfonksiyonla ilişkili, sık görülen dejeneratif bir süreçtir. Anüler hareketliliğin azalmasının sol atriyum (SA) üzerindeki mekanik yükü artırarak kompliyansı düşürdüğü öne sürülmüştür, ancak MAK'ın SA mekaniğiyle ilişkisi yeterince tanımlanmamıştır. Bu çalışmada MAK varlığı ve şiddetinin SA rezervuar straini (LASr) ve noninvaziv SA sertlik indeksi (LASI) ile ilişkisi incelendi.

Case Presentation

Tek merkezli kesitsel çalışmaya, ekokardiyografi laboratuvarına klinik endikasyonla yönlendirilen, sinüs ritminde ve ejeksiyon fraksiyonu %50 ve üzeri olan ardışık ayaktan hastalar prospektif olarak alındı. MAK saptanan 58 hasta ile yaş ve cinsiyet açısından benzer 54 kontrol, toplam 112 katılımcı değerlendirildi. Görüntüler GE Vivid E95 ile 60 kare/saniyede alındı; deformasyon analizi EchoPAC v206 ile çevrimdışı yapıldı, sıfır referansı QRS başlangıcı alındı ve okuyucular MAK derecesine ve klinik bilgiye kör tutuldu. Sertlik indeksi LASI = E/e′ ÷ LASr olarak hesaplandı. MAK, anüler çevre tutulumuna göre hafif, orta ve ciddi olarak derecelendirildi. Yirmi olguda gözlemci içi ve gözlemciler arası uyum değerlendirildi.

Discussion

LASr MAK grubunda daha düşük (%23,2 ± 7,8 vs %26,7 ± 7,7; p = 0,018), LASI ise daha yüksekti (0,57 ± 0,30 vs 0,34 ± 0,20; p < 0,001) (Tablo 1). Her iki ölçüt de MAK şiddetiyle kademeli olarak değişti (Şekil 1). Yaş, SA hacim indeksi, vücut kitle indeksi, cinsiyet, hipertansiyon ve diyabet için düzeltildiğinde MAK şiddeti LASI'nin bağımsız belirleyicisi olarak kaldı (β = 0,41; p < 0,001). MAK varlığı, aynı düzeltmeyle LASr'de 3,6 yüzde puanlık düşüşle ilişkiliydi (%95 GA −6,5 ile −0,7; p = 0,016). Lojistik regresyonda LASI'deki her 0,1 birimlik artış MAK varlığıyla ilişkiliydi (düzeltilmiş OR 1,71; %95 GA 1,34–2,17). Keşifsel ROC analizinde LASI'nin eğri altı alanı 0,762 (%95 GA 0,674–0,850) bulundu; DeLong testiyle bu değer E/e′ (0,782; p = 0,52) ve SA hacim indeksinden (0,724; p = 0,48) üstün değildi, yalnızca tek başına LASr'den (0,647; p < 0,001) üstündü. Tekrarlanabilirlik iyiydi (gözlemci içi ve gözlemciler arası ICC 0,85; MAK derecelendirmesi için κ 0,70).

Conclusion:

Korunmuş ejeksiyon fraksiyonlu ve sinüs ritmindeki hastalarda MAK ve MAK şiddeti, bozulmuş SA rezervuar fonksiyonu ve daha yüksek noninvaziv sertlik indeksi ile bağımsız olarak ilişkilidir. Ancak indeks, kalsifikasyonu ayırt etmede kendi bileşenleri olan E/e′ ve SA hacim indeksinden üstün değildir; bu nedenle bulgular bir tanı aracı önermemekte, MAK ile atriyal mekanik arasındaki ilişkiyi tanımlamaktadır. Ciddi MAK grubunun dört hastadan oluşması ve kesitsel tasarım nedeniyle şiddet gradyanı keşifsel kabul edilmelidir.

Anahtar Kelimeler: mitral anuler kalsikasyon, strain, sol atrium

Şekil 1. Sol atriyum sertlik indeksi (LASI) ve rezervuar straininin (LASr) mitral anüler kalsifikasyon derecesine göre dağılımı. Kutular çeyrekler arası aralığı, yatay çizgi ortancayı gösterir; noktalar bireysel değerlerdir. Ciddi MAK grubu dört hast

Figure 1

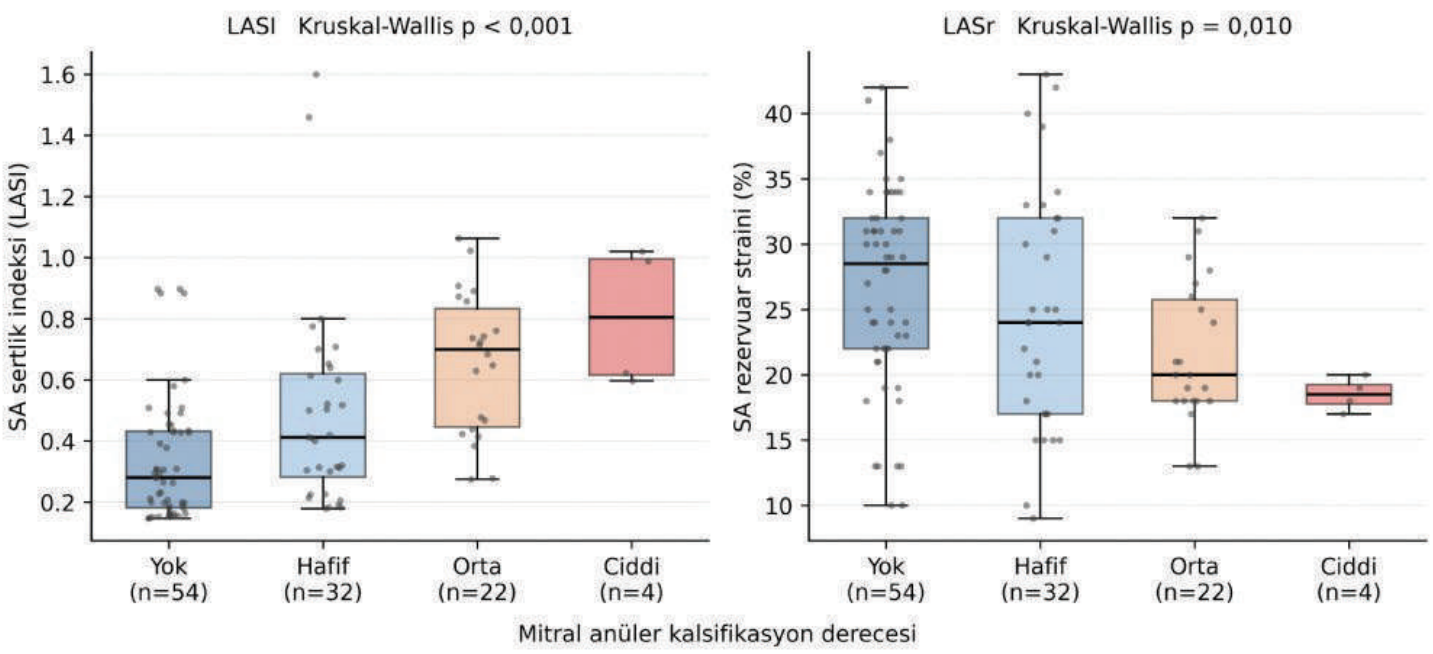

Tablo 1. MAK olan ve olmayan katılımcıların klinik ve ekokardiyografik özellikleri

Değişken	MAK (n = 58)	Kontrol (n = 54)	p
Yaş, yıl	64,57 ± 9,90	64,94 ± 8,43	0,830
Hipertansiyon, n (%)	32 (55,2)	18 (33,3)	0,033
Diabetes mellitus, n (%)	12 (20,7)	22 (40,7)	0,036
LA rezervuar straini (LASr), %	23,2 ± 7,8	26,7 ± 7,7	0,018
LA sertlik indeksi (LASI)	0,57 ± 0,30	0,34 ± 0,20	< 0,001
LA hacim indeksi, mL/m²	27,70 ± 7,22	22,48 ± 4,79	< 0,001
E/e′	11,63 ± 3,97	7,72 ± 2,37	< 0,001
e′ lateral, cm/s	8,66 ± 2,69	10,11 ± 3,10	0,023
Mitral kapak alanı, cm²	3,22 ± 0,60	3,52 ± 0,63	0,042

Değerler ortalama ± standart sapma veya n (%) olarak verilmiştir. MAK: mitral anüler kalsifikasyon, SA: sol atriyum, LASr: sol atriyum rezervuar straini, LASI: sol atriyum sertlik indeksi.

SS-24

APICAL HERNIATION THROUGH AN ACQUIRED PERICARDIAL DEFECT AFTER CHILDHOOD PATENT DUCTUS ARTERIOSUS SURGERY, MIMICKING A LEFT VENTRICULAR APICAL ANEURYSM: A MULTIMODALITY IMAGING CASE

Ezel Arda Meral, İnanç Yaşar, Atalay Üsküdar, Ebru Özpelit
Dokuz Eylül Üniversitesi Hastanesi, Kardiyoloji ABD

Introduction / Background:

INTRODUCTION Focal outpouching of the left ventricular apex accompanied by a regional wall motion abnormality reliably triggers a search for ischaemic or myocardial disease. In a young patient with previous cardiothoracic surgery, an acquired pericardial defect is an underrecognised alternative, in which the apex herniates through a surgically created opening in the pericardium and closely mimics an apical aneurysm. Case Presentation:CASE A 19-year-old woman was referred for cardiological evaluation. Her only cardiac history was closure of a patent ductus arteriosus (PDA) at the age of three, and she had no other cardiac disease and no exertional symptoms. Transthoracic echocardiography demonstrated interventricular septal hypokinesia, and coronary computed tomography angiography (CTA) was requested to exclude coronary pathology. The coronary arteries were normal, with right dominance, no anomaly of origin, course or termination, and no significant stenosis or occlusion. The same study, however, demonstrated a pericardial defect in the apical region, with indentation of the left ventricular apex and partly of the right ventricle and herniation through the defect. Cardiac magnetic resonance imaging (CMR) confirmed focal aneurysmal dilatation and inferiorly directed herniation of the left ventricular apex. The apical wall (segment 17) was thinned to 2.8 mm at end-diastole with mild hypokinesia of the aneurysmal segment, and pericardial continuity could not be delineated at this level. The right ventricular apex herniated inferiorly together with the left ventricular apex over a segment of approximately 1.5 cm. Chamber dimensions, wall thickness, great vessels and pericardial space were otherwise normal, and repeat CMR after an interval showed no change. Review of the operative record proved decisive: PDA closure had been performed through a left posterolateral thoracotomy at the fourth intercostal space, during which the pericardium was opened in order to encircle the left main pulmonary artery, and a previously implanted percutaneous occluder was explanted before the ductus was divided and sutured. The findings were therefore attributed to an acquired partial pericardial defect at the site of the previous surgical pericardiotomy, and conservative follow-up with periodic imaging was adopted.

Discussion

DISCUSSION AND CONCLUSION Pericardial defects may be congenital or acquired, and an unrepaired surgical pericardiotomy is a recognised acquired cause. Partial defects permit herniation of cardiac structures with the theoretical risk of incarceration at the margins of the opening. Three features argued against a myocardial process: herniation of both ventricular apices at a single site, interruption of the pericardial line with indentation of the cardiac contour at the defect margins, and normal coronary arteries with a lesion that was stable on serial imaging. These features distinguish the entity from a true apical aneurysm, a congenital ventricular diverticulum and a pseudoaneurysm, which differ in neck width, continuity of the myocardial layers and contractility. No single modality was sufficient: echocardiography raised the abnormality, CTA excluded a coronary cause and supplied the structural observation, and CMR defined the extent of herniation and demonstrated stability. The operative note carried diagnostic weight equal to the imaging studies, and retrieving it should be regarded as part of the imaging work-up in any adult with childhood cardiac surgery. Recognising this pattern prevents a wall motion abnormality in a young patient from being misattributed to ischaemia and avoids unnecessary invasive investigation.

Conclusion:

Mentioned at discussion

Anahtar Kelimeler: Cardiac herniation,Multimodality imaging,Pericardial defect,Patent ductus arteriosus

Figür 1

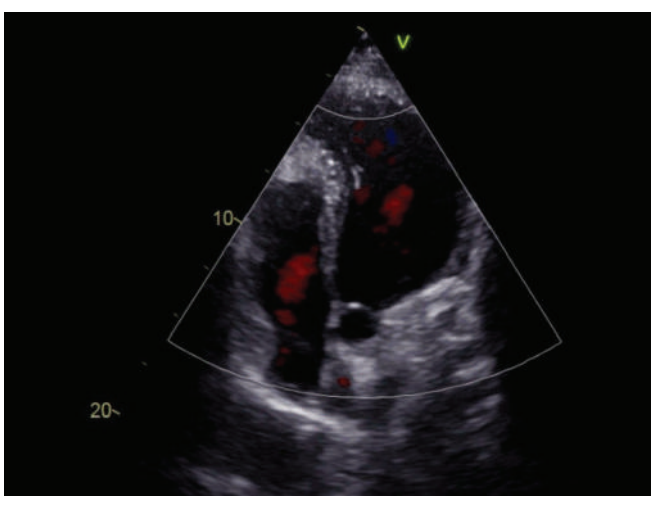

Figure 1. Transthoracic echocardiography, apical view with colour Doppler. Focal aneurysmal outpouching of the left ventricular apex, extending beyond the expected cardiac contour. Colour Doppler shows unobstructed continuity between the ventricular cavity and the outpouching, without the high-velocity to-and-fro flow across a narrow neck that would suggest a pseudoaneurysm.

Figür 2

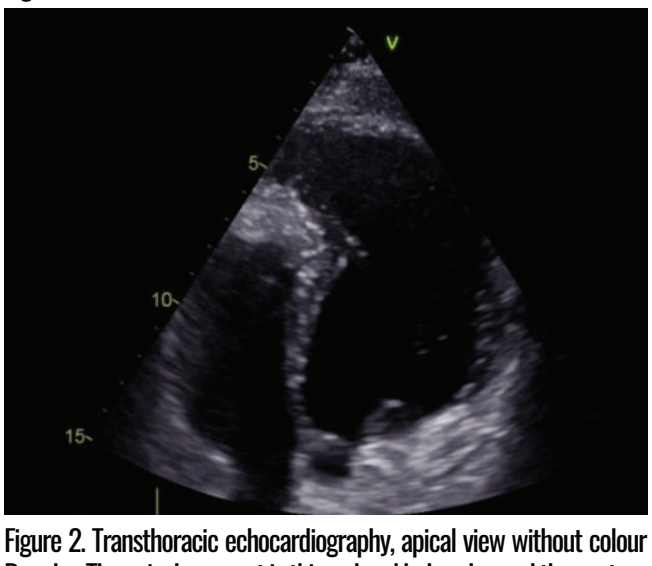

Figure 2. Transthoracic echocardiography, apical view without colour Doppler. The apical segment is thinned and bulges beyond the contour of the remaining ventricle, producing an appearance indistinguishable from a true apical aneurysm on echocardiography alone.

Figür 3

Figure 3. Cardiac magnetic resonance, cine imaging in a long-axis plane. Focal outpouching and inferiorly directed herniation of the cardiac apex beyond the expected contour, with the pericardial line interrupted at this level and indentation of the cardiac silhouette at the margins of the defect. The remainder of the chambers, wall thickness and great vessels are normal.

SS-25

ERIŞKIN YAŞTA ORTAYA ÇIKAN ÇIFT ODACIKLI SAĞ VENTRIKÜL VE PERIMEMBRANÖZ VENTRIKÜLER SEPTAL DEFEKT: MULTIMODAL GÖRÜNTÜLEMENIN ROLÜ

İpek Aydın, Şevval İlke Ebeoğlu, Ümit Yaşar Sinan, Mehmet Serdar Küçükoğlu
İstanbul Üniversitesi Cerrahpaşa Kardiyoloji Enstitüsü

Introduction / Background:

Çift odacıklı sağ ventrikül (double-chambered right ventricle, DCRV), sağ ventrikül kavitesini proksimal yüksek basınçlı ve distal düşük basınçlı iki bölmeye ayıran anormal hipertrofik kas demetleriyle karakterize nadir bir konjenital kalp hastalığıdır. Sıklıkla ventriküler septal defekt (VSD) ile birliktedir ve çoğunlukla çocukluk çağında tanı alır. Bununla birlikte, başlangıçta hemodinamik olarak önemsiz kabul edilen küçük konjenital defektlere eşlik eden progresif kas hipertrofisi nedeniyle sağ ventrikül obstrüksiyonu erişkin yaşta klinik olarak belirgin hale gelebilir. Bu olgu, erişkin dönemde semptomatik hale gelen DCRV'nin tanı ve tedavisinde multimodal görüntülemenin önemini göstermektedir.

Case Presentation:

Kırk üç yaşında erkek hasta, son bir yılda giderek artan NYHA sınıf II–III efor dispnesi ve aralıklı çarpıntı yakınmalarıyla erişkin konjenital kalp hastalıkları polikliniğine başvurdu. Özgeçmişinde aort koarktasyonu, küçük perimembranöz VSD, sağ aortik ark ve aberan sol subklavyen arter mevcuttu. On üç yaşında aort koarktasyonu Dacron interpozisyon grefti ile cerrahi olarak düzeltilmiş; VSD ise hemodinamik olarak önemsiz kabul edilerek izleme bırakılmıştı. Hasta sonrasında uzun yıllar düzenli erişkin konjenital kalp hastalığı takibine alınmamıştı. Elektrokardiyografide sinüs ritmi, inkomplet sağ dal bloğu ve sağ ventrikül hipertrofisi bulguları izlendi. Transtorasik ekokardiyografide soldan sağa şantlı restriktif perimembranöz VSD ve sağ ventrikül kavitesini bölen hipertrofik kas demeti saptandı. Sürekli dalga Doppler ile 132 mmHg intrakaviter sistolik gradiyent ölçülerek ciddi orta kavite obstrüksiyonu gösterildi. Kardiyak manyetik rezonans görüntülemede biventriküler sistolik fonksiyonlar korunmuştu; yaklaşık 7 mm'lik perimembranöz VSD ve sağ ventrikülü proksimal yüksek basınçlı ve distal düşük basınçlı iki bölmeye ayıran belirgin hipertrofik kas demeti gösterilerek DCRV tanısı doğrulandı. Semptomatik olması ve ciddi intrakaviter gradiyent nedeniyle multidisipliner konsey kararıyla cerrahi tedavi uygulandı. Obstrüksiyona neden olan kas demeti rezeke edilerek perimembranöz VSD kapatıldı. Üç aylık takipte dispne ve çarpıntı tamamen geriledi; ekokardiyografide rezidüel şant veya intrakaviter gradiyent izlenmedi.

Discussion:

DCRV'nin obstrüktif fizyolojisi zaman içerisinde ilerleyebilir ve özellikle VSD ile ilişkili türbülan akım, sağ ventrikküldeki kas demetlerinin progresif hipertrofisine katkıda bulunabilir. Bu nedenle çocukluk döneminde küçük ve hemodinamik olarak önemsiz kabul edilen bir VSD, erişkin dönemde ciddi sağ ventrikül obstrüksiyonu ile ilişkili hale gelebilir. Bu olguda 132 mmHg'lik ciddi intrakaviter gradiyent, progresif semptomlar ve görüntüleme ile doğrulanan anatomik obstrüksiyon cerrahi tedaviyi gerekli kılmıştır. Ekokardiyografi obstrüksiyonun hemodinamik önemini ortaya koyarken, kardiyak manyetik rezonans kas demetinin anatomik özelliklerini ve cerrahi planlamayı ayrıntılı olarak değerlendirmiştir.

Conclusion:

DCRV erişkin yaşa kadar tanı almadan kalabilir ve küçük perimembranöz VSD gibi görünüşte önemsiz konjenital lezyonlarla ilişkili olarak progresif ciddi sağ ventrikül obstrüksiyonuna yol açabilir. Ekokardiyografi ve kardiyak manyetik rezonansı içeren multimodal görüntüleme tanının doğrulanması, obstrüksiyonun değerlendirilmesi ve cerrahi planlama açısından kritik öneme sahiptir. Bu olgu ayrıca, çocukluk döneminde onarılmış veya rezidüel konjenital kalp hastalığı bulunan bireylerde uzun süreli klinik stabiliteye rağmen yaşam boyu erişkin konjenital kalp hastalığı takibinin gerekliliğini vurgulamaktadır.

Anahtar Kelimeler: Çift odacıklı sağ ventrikül (DCRV),ventriküler septal defekt (VSD),erişkin konjenital kalp hastalığı,sağ ventrikül obstrüksiyonu,multimodal kardiyak görüntüleme,kardiyak manyetik rezonans.

CRV'de ciddi sağ ventrikül intrakaviter obstrüksiyonu.

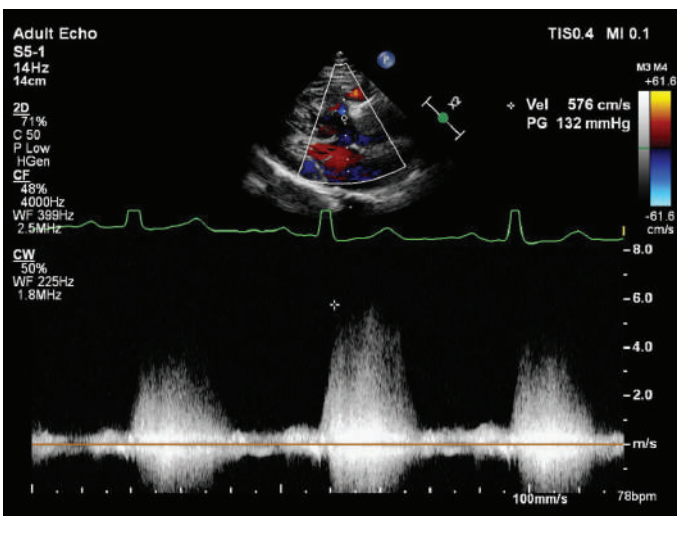

Sürekli dalga Doppler ile 5,76 m/sn pik akım hızı ve 132 mmHg pik sistolik gradiyent izlenerek ciddi sağ ventrikül orta kavite obstrüksiyonu gösterilmiştir.

DCRV'nin ekokardiyografik görünümü

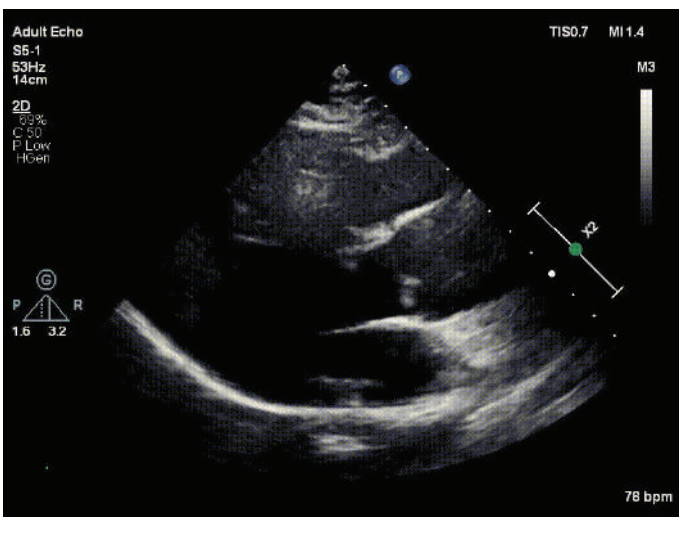

İki boyutlu transtorasik ekokardiyografide sağ ventrikül kavitesini bölen belirgin hipertrofik kas demeti izlenmektedir.

DCRV'nin kardiyak manyetik rezonans görüntülemesi.

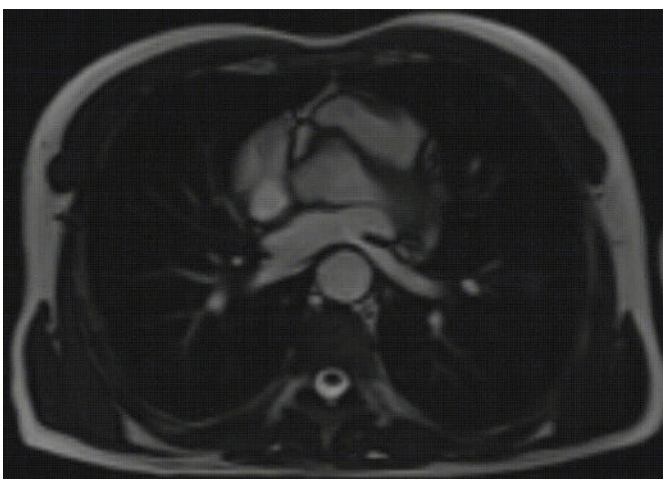

Kardiyak MR'da sağ ventrikül kavitesinde belirgin hipertrofik kas demeti ve buna bağlı kaviter ayrışma, DCRV ile uyumlu olarak izlenmektedir.

Perimembranöz VSD ve sağ ventrikül içi türbülan akım

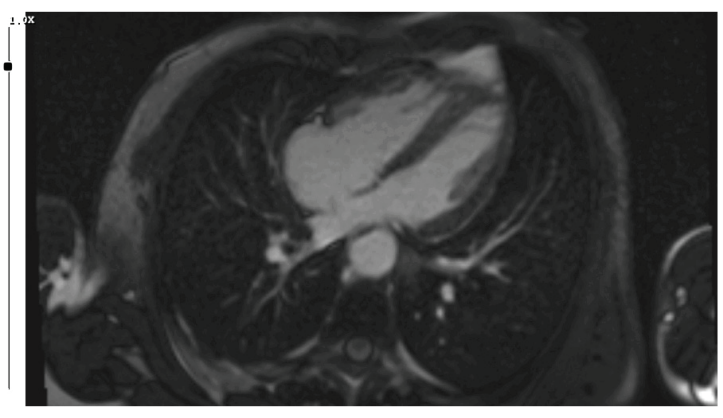

Kardiyak MR'da sağ ventrikül hipertrofisi ve kavite içerisinde belirgin hipertrofik kas demeti izlenmekte olup bulgular çift odacıklı sağ ventrikül ile uyumludur.

Perimembranöz VSD ve sağ ventrikül içi türbülan akım

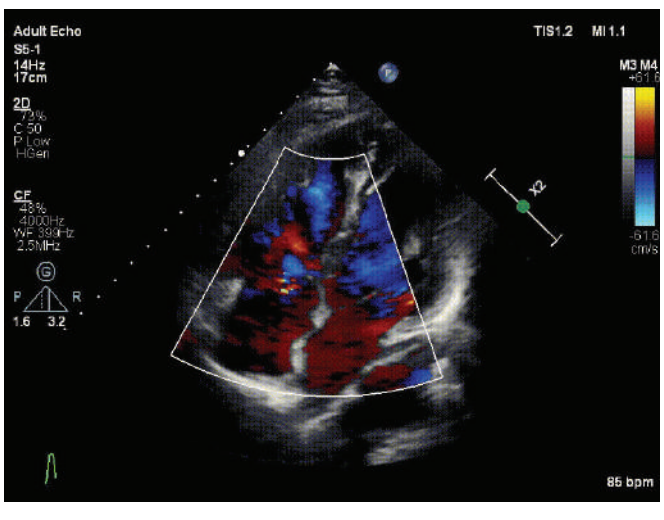

Renkli Doppler ekokardiyografide perimembranöz VSD'ye bağlı soldan sağa şant ve DCRV ile ilişkili sağ ventrikül içi türbülan akım izlenmektedir

SS-26

CIDDI TRIKÜSPIT KAPAK YETERSIZLIĞI OLAN HASTADA GERÇEK BIR KAPAK GIBI FONKSIYON GÖREN PROMINENT EASTACHIAN VALVE

Muhammed Emin Recep, Elmas Kaplan, Bilge Duran Karaduman, Özlem Özcan Çelebi, Telat Keleş, Zehra Gölbaşı, Sinan Aydoğdu
Ankara Bilkent Şehir Hastanesi, Kardiyoloji Kliniği

Introduction / Background:

Eustachian valve (Östaki kapağı veya alt vena kava kapağı), fetal yaşamda inferior vena cavadan gelen oksijenli kanı kalbin sağ atriumundan sol atriumuna yönlendiren, doğumdan sonra ise genellikle küçülüp kaybolan ya da işlevsiz bir kalıntı olarak kalan bir yapıdır. Prominent eustachıan valve ise, kalbin sağ kulakçığında yer alan normal, beningn huylu bir fetal doku kalıntısıdır. Genellikle zararsızdır; buna karşın bazen bir kalp kitlesini taklit edebilir veya belirli kardiyak prosedürleri etkileyebilir. Bu olgumuzda ciddi triküspit yetmezliği olan bir hastada prominent eustachıan valvein gerçek bir kapak işlevi görüp diastolde sağ atrıuma inferior vena cavadan gelen kan akışına izin verirken sistol sırasında inferior vena cavanın çıkışını daraltarak sistolik geri akımı belirgin azalttığı gösterilmiştir.

Case Presentation:

63 Yaşında 8 sene önce romatizmal kapak hastalığı nedenli avr ve mitral ring anuloplasti operasyonları yapılan erkek hasta. Takibinde 1 sene önceki kontrollerinde ciddi triküspit yetersizlik saptanan hasta dispne şikayetinin artması üzerine tarafımıza başvurdu. Yapılan transtorasik ekokardiyografide; aort kapakta santral ve paravalvuler 2. derece yetersizlik, 36/20 mmHg gradient; mitral kapakta 3. derece yetmezlik, 14/5 mmHg gradient; triküspit kapakta ise koaptasyon kusuru (şekil 1- a) ve 3-4. derece yetersizlik (şekil 1- b) izlendi. Ayrıca hastada prominent eastachian valve (şekil 2) izlendi ve bu yapının diastol sırasında sağ atriuma kan akımını engellemediği (şekil 3- a) lakin sistol sırasında inferior vena cavaya geri akımı belirgin biçimde azalttığı gözlenmiştir (şekil 3- b) bu sayede ınferıor vena cava dilate olsa dahi hepatik venlerde belirgin dilatasyon izlenmemiştir (şekil- 4).

Discussion:

Fetal yaşamda bulunup doğum sonrası regrese olup kaybolan ya da remnant olarak kalan dokular çoğunlukla hastaların hayatında herhangi bir fayda veya zarara neden olmazlar. Nadir durumlarda ise hastanın tıbbi durumuna etki edebilirler, örneğin patent foramen ovalesi olan bir hastada prominent eastachian valve kötü prognoz göstergesi iken bu vakada olduğu gibi triküspit yetersizliği olan hastalarda nadiren bir kapak vazifesi görüp geri kaçağı engelleyebilmektedir. Bu nedenle fetal hayattan kalan remnant dokuların da görüntülemeler esnasında dikkatli değerlendirilmesi gereklidir.

Conclusion:

Kardiyak görüntülemeler sırasında görülen remnant dokuların saptanması ve hastanın tıbbi kayıtlarına işlenmesi hastaların ilerleyen süreçteki klinik durumları açısından önem arz edebilmektedir bu nedenle bu yapıların dikkatli bir şekilde değerlendirilmesi önemlidir

Anahtar Kelimeler: Prominent eustachıan valve, ciddi triküspit yetersizlik, hepatik venlede sistolik reverse akım

şekil 1-a

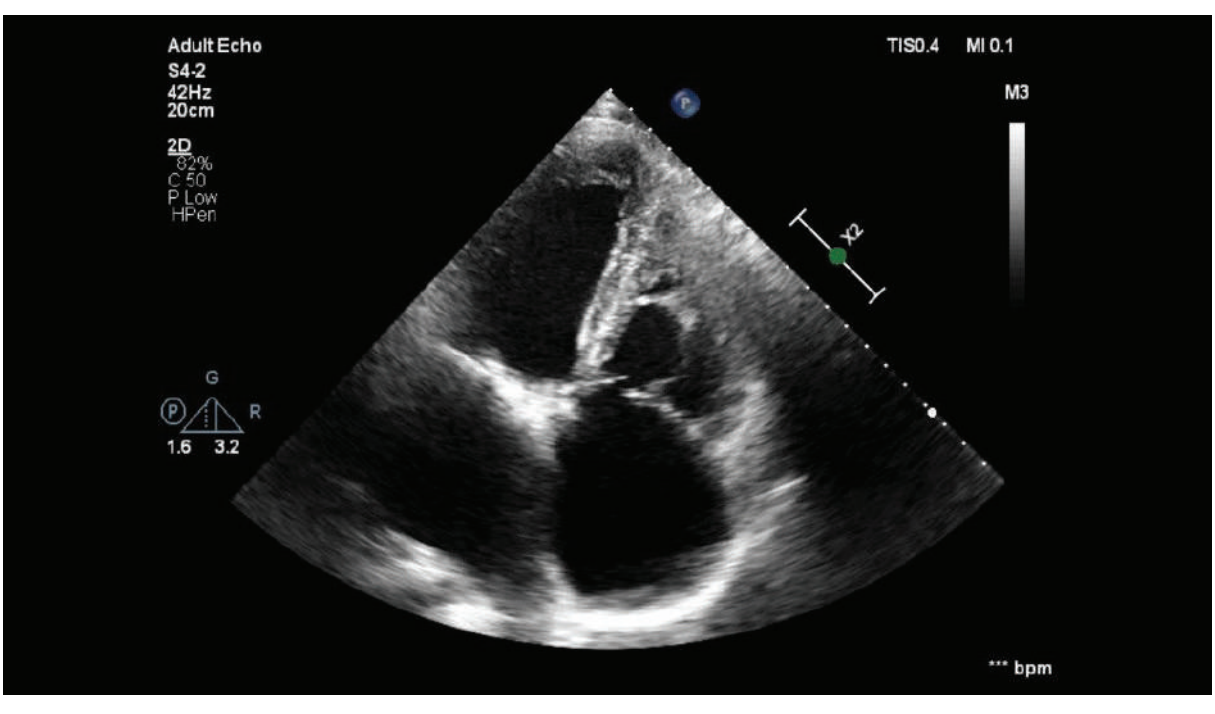

Transtorasik ekokardiyografide triküspit kapakta izlenen koaptasyon kusuru

şekil 1-b

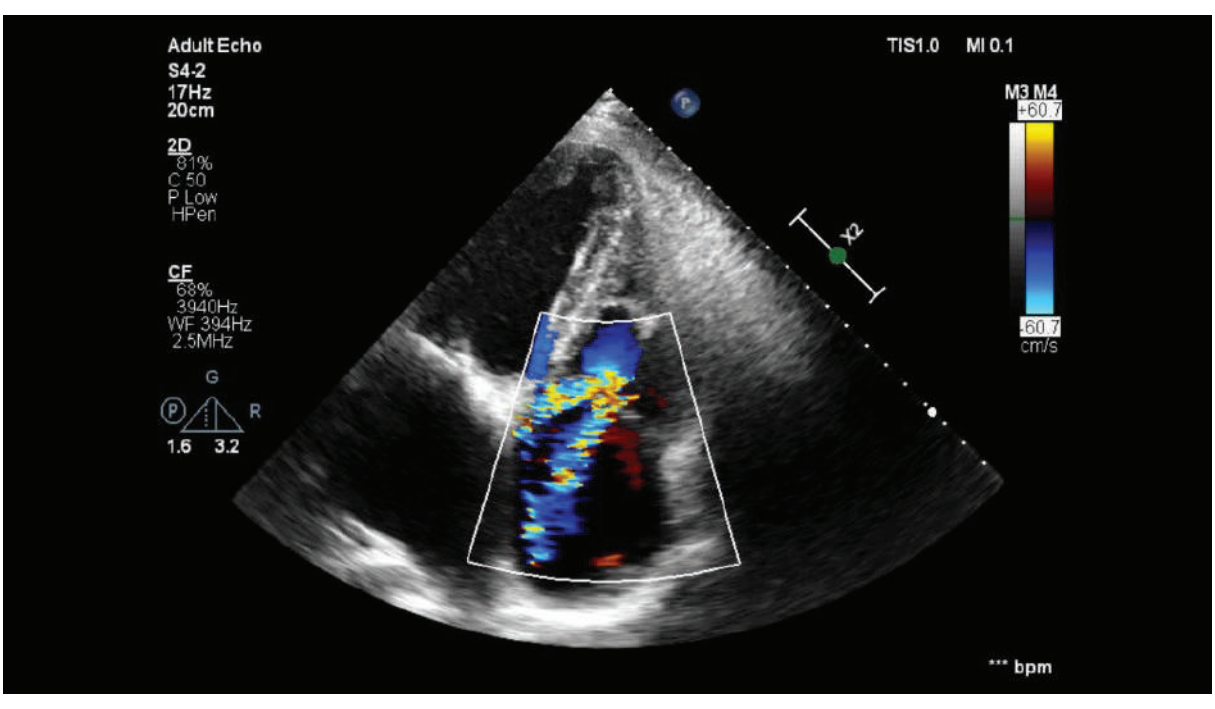

Transtorasik ekokardiyografide triküspit kapakta izlenen 3-4 yetersizlik ile uyumlu color dopler jeti

şekil 2

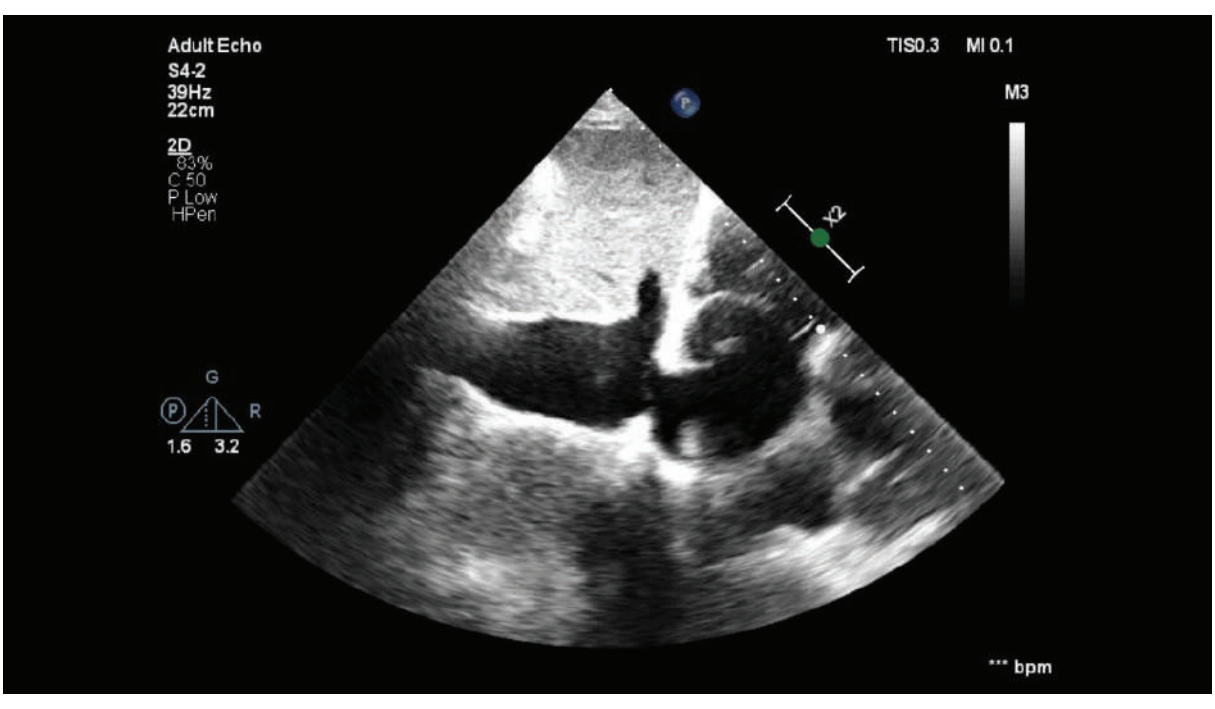

Transtorasik ekokardiyografide prominent eastachian valve

şekil 3-a

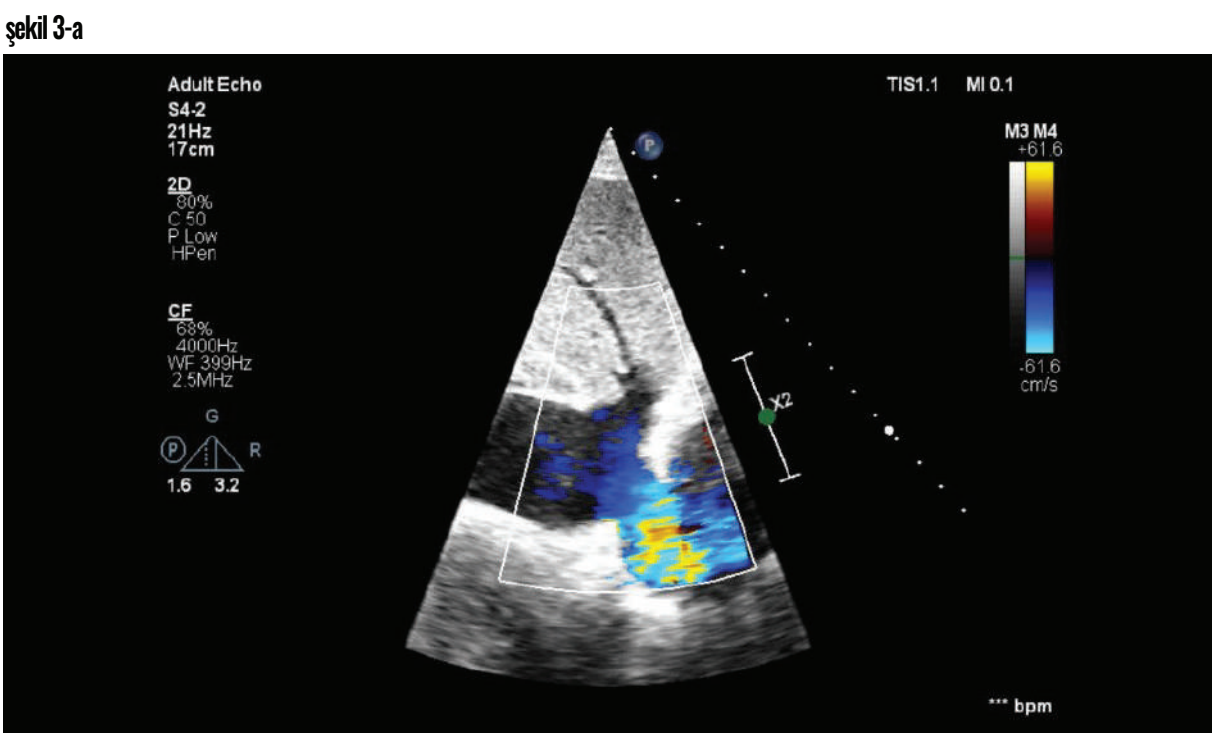

Transtorasik ekokardiyografide prominent eastachian valve diastol sırasında sağ atriuma kan akımını engellememektedir.

şekil 3-b

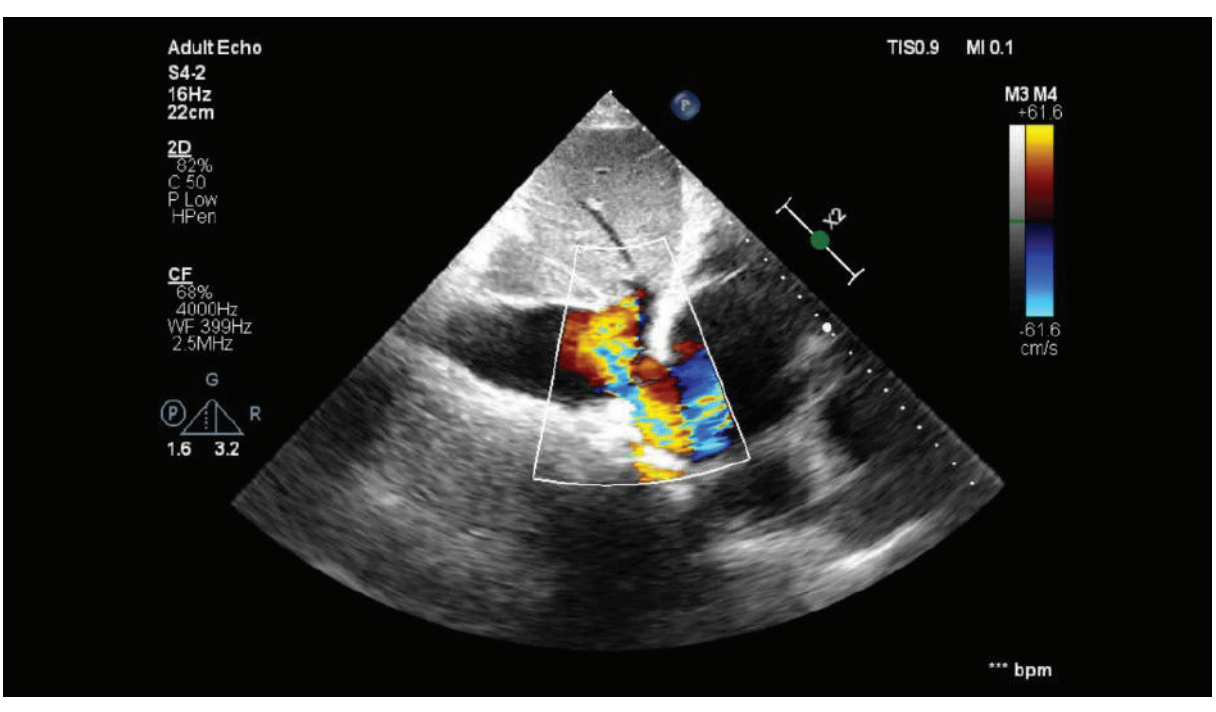

Transtorasik ekokardiyografide prominent eastachian valve sistol sırasında ise sağ atriumdan inferior vena cava ve hepatik venlere geri kan akımını önemli ölçüde engellemektedir.

şekil 4

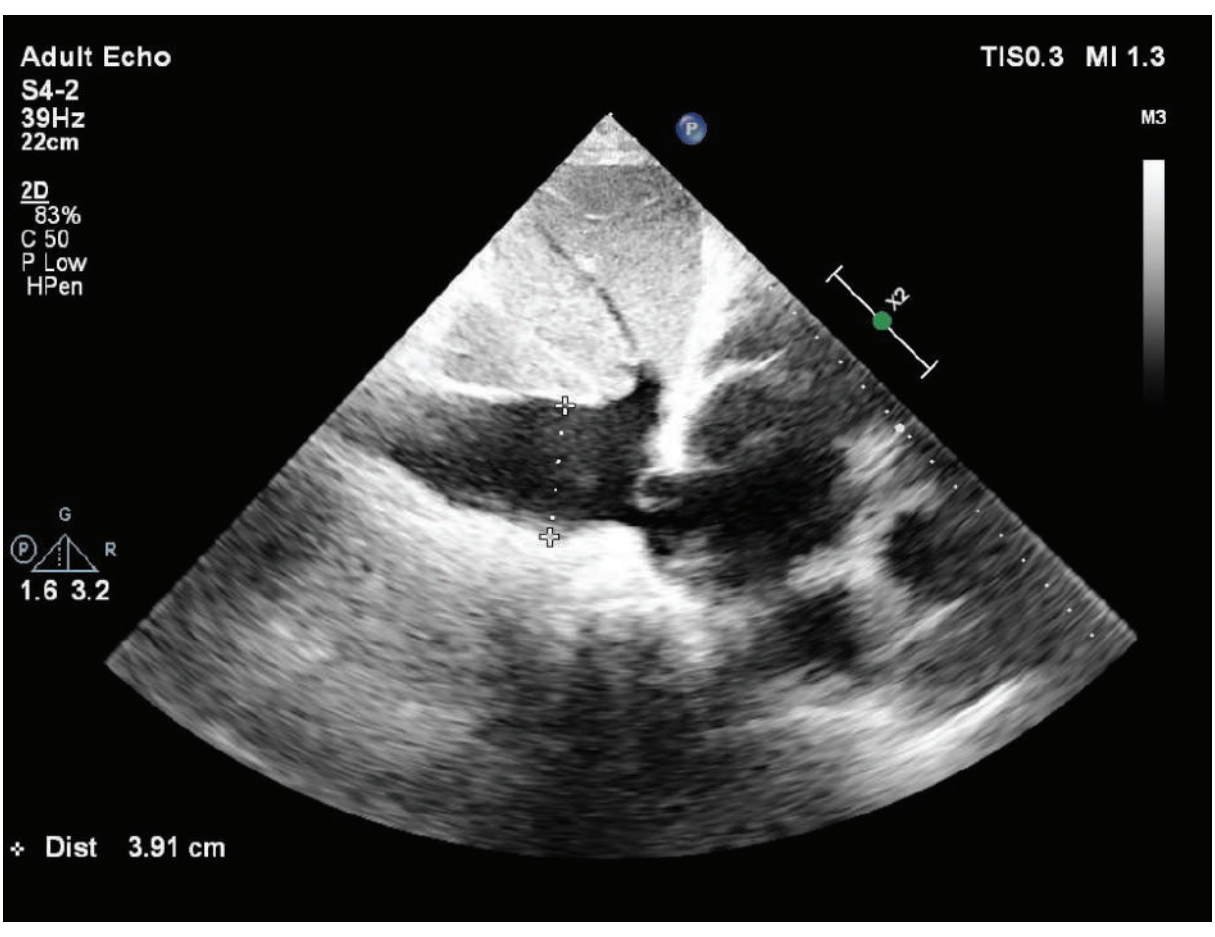

Transtorasik ekokardiyografide inferior vena cava dilate izlenirken hepatik venlerde dilatasyon izlenmemiştir

SS-27

ACQUIRED TYPE 1 SUPRAVALVULAR GERBODE DEFECT SECONDARY TO INFECTIVE ENDOCARDITIS AND AORTIC ROOT ABSCESS PERFORATION: A CASE REPORT

Ziya Apaydın, Furkan Burak Tahan, Sinem Çakal
Haseki Eğitim ve Araştırma Hastanesi, Kardiyoloji, İstanbul

Introduction / Background:

Gerbode defect is a rare anatomical and clinical cardiac anomaly characterized by direct blood shunt from the left ventricle to the right atrium (LV–RA). While it can be congenital, it may also be acquired following infective endocarditis, aortic valve surgery, or percutaneous interventions. In this report, we present the case of a 66-year-old female patient with a history of percutaneous coronary intervention (PCI), who was diagnosed with an aortic root abscess secondary to infective endocarditis and a direct (supravalvular) Gerbode defect.

Case Presentation:

A 66-year-old female patient with a medical history of hypertension, diabetes mellitus, rheumatoid arthritis, hyperthyroidism, and IgA nephropathy was referred to our clinic from an outpatient pulmonology clinic due to persistent exertional dyspnea following recent coronary angiography (CAG) and percutaneous coronary intervention (PCI). Transthoracic echocardiography (TTE) revealed a left ventricular ejection fraction of 55%, a dilated ascending aorta (41 mm), biatrial enlargement, severe mitral regurgitation (vena contracta: 0.7 cm), moderate-to-severe aortic regurgitation, moderate-to-severe tricuspid regurgitation, and an estimated systolic pulmonary artery pressure (sPAP) of 55+10 mmHg. Due to a suspicious ventricular septal defect (VSD) image on TTE, transesophageal echocardiography (TEE) was recommended. TEE demonstrated severe aortic regurgitation (holodiastolic flow reversal in the descending aorta; AR PHT: 168 ms) and a 1.2x0.5 cm calcified mass/vegetation image on the non-coronary cusp (NCC). Furthermore, a Type 1 (Supravalvular) Gerbode Defect (LV-to-RA shunt) secondary to abscess perforation into the right atrium was observed. Additional findings included moderate-to-severe tricuspid regurgitation, sPAP of 60+10 mmHg, and moderate mitral regurgitation secondary to atrial enlargement (vena contracta: 0.6 cm, EROA: 0.3 cm^2, regurgitant volume: 45 mL). The patient was subsequently referred to Cardiovascular Surgery for urgent surgical evaluation.

Discussion:

The anatomical proximity of the aortic non-coronary cusp to the atrioventricular septum makes it a critical site where infective abscesses can fistulize directly into the low-pressure right atrium. In immunocompromised patients or those with a recent history of endovascular interventions (CAG/PCI), persistent dyspnea should raise high suspicion for acquired cardiac shunts. Because high-velocity systolic jets on TTE can easily be misdiagnosed as severe tricuspid regurgitation or perimembranous VSD, multiplane TEE remains the indispensable gold standard for defining vegetation/abscess tissue and establishing the direct supravalvular nature of the shunt.

Conclusion:

Acquired Gerbode defect should be ruled out in patients presenting with persistent dyspnea following invasive cardiac procedures or in the presence of immunosuppressive comorbidities. When suspected on TTE, TEE is the gold standard modality for delineating the defect anatomy and planning surgical management.

Anahtar Kelimeler: Gerbode Defect, Left Ventricular-Right Atrial Shunt, Infective Endocarditis, Transesophageal Echocardiography, Aortic Root Abscess.

Figure 1

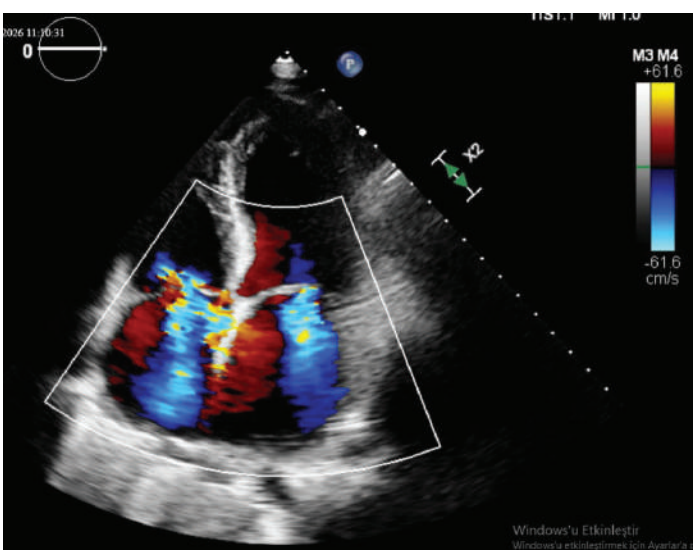

Transthoracic echocardiography apical 4-chamber view showing severe mitral regurgitation and moderate-to-severe tricuspid regurgitation.

Figure 2

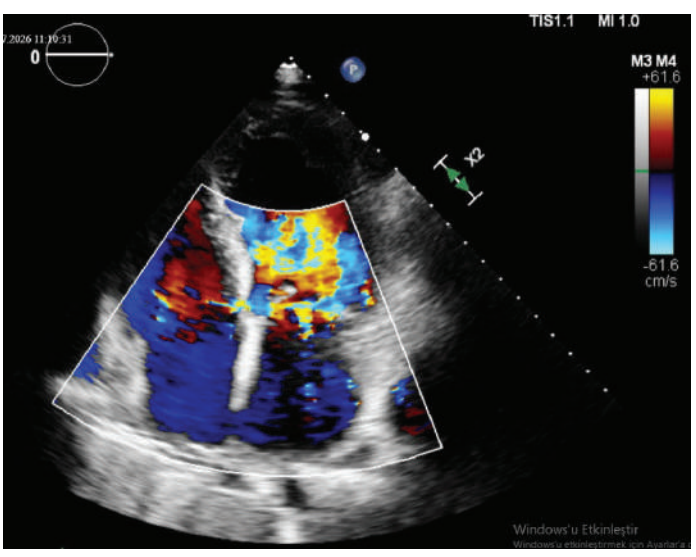

Transthoracic echocardiography apical 4-chamber view showing a suspicious left-to-right shunt across the ventricular septum

Figure 3

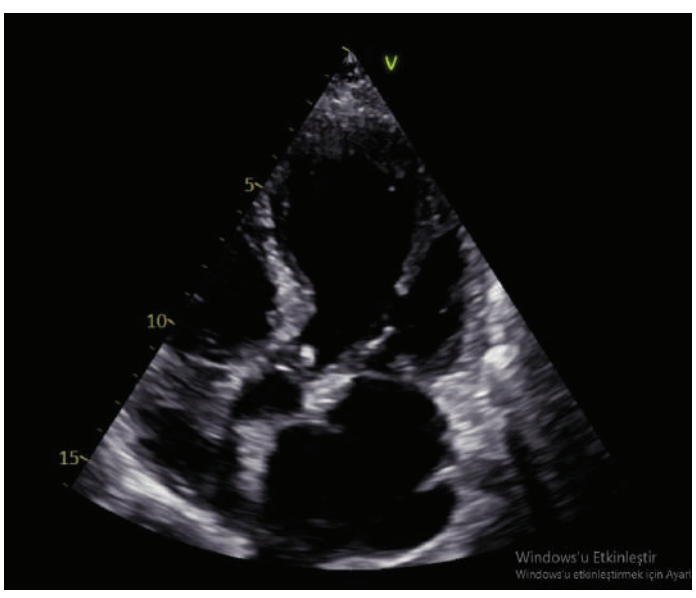

Transthoracic echocardiography 5-chamber view showing a suspicious mass/vegetation image on the aortic valve.

Figure 4

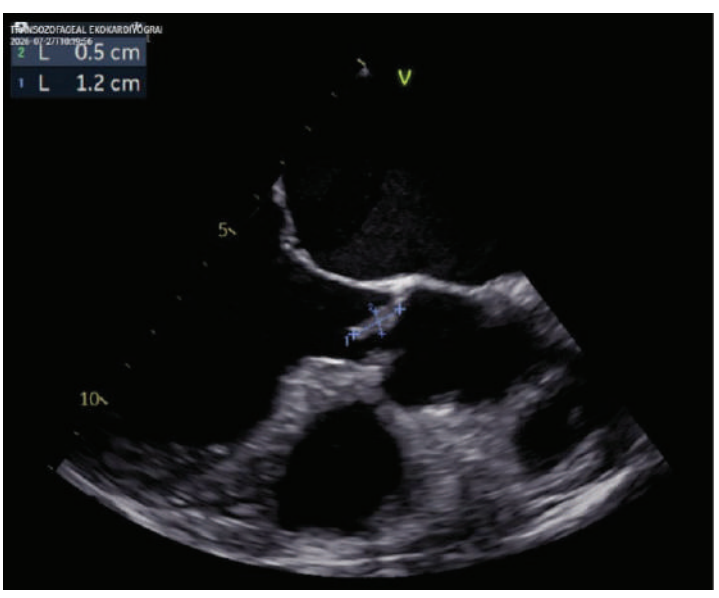

Transesophageal echocardiography (TEE) showing a 1.2 x 0.5 cm calcified mass/vegetation image on the non-coronary cusp.

Figure 5

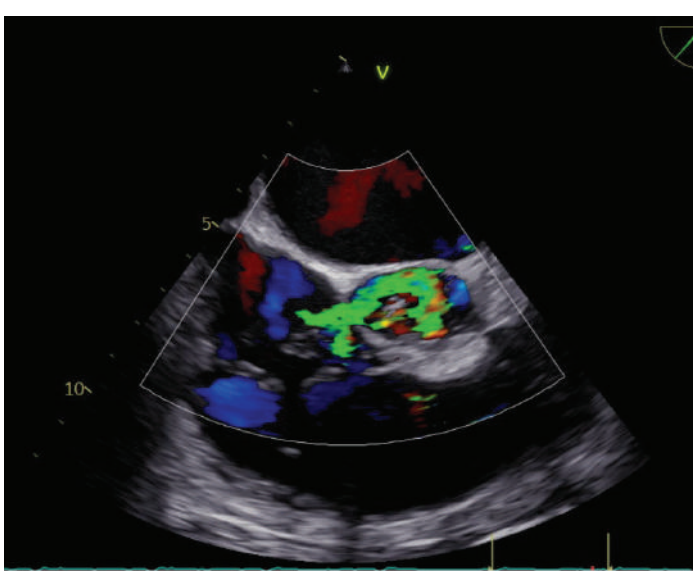

Transesophageal echocardiography (TEE) showing the perforated abscess and Type 1 Supravalvular Gerbode Defect (LV-to-RA shunt).

SS-28

VEGETATION OR THROMBUS? MULTIMODALITY IMAGING OF ICD LEAD-ASSOCIATED MASSES

Dilsah Sevik, Muge Akbulut, EDİBE Yurd, ELİF OYA İLHAN
Department of Cardiology, Ankara University Faculty of Medicine, Ankara, Türkiye

Introduction / Background:

Cardiac implantable electronic device (CIED)-associated masses represent a challenging diagnostic dilemma, as thrombus, infective vegetation, and non-infectious material may have overlapping echocardiographic appearances. Although transoesophageal echocardiography is central to the evaluation of suspected CIED-related infective endocarditis, complementary imaging modalities may provide crucial diagnostic information when clinical and echocardiographic findings are discordant. We present a case of mobile ICD lead-associated masses in which multimodality imaging played a pivotal role in reassessing the likelihood of device-related infection.

Case Presentation:

A 46-year-old man with systemic sclerosis and a complex cardiovascular history, including constrictive pericarditis requiring pericardiectomy and heart failure with reduced ejection fraction treated with an implantable cardioverter-defibrillator (ICD), was admitted to the rheumatology department for evaluation of a non-healing ulcer of the right fourth finger. During the inpatient evaluation, transthoracic echocardiography revealed a suspicious mass associated with the ICD lead. Transoesophageal echocardiography subsequently demonstrated mobile masses attached to the right atrial portion of the lead, raising concern for CIED-related infective endocarditis. Three sets of blood cultures were negative, and empirical antibiotic therapy with ceftriaxone and vancomycin was initiated. The patient had a known history of atrial fibrillation and was receiving low-molecular-weight heparin following a ventilation–perfusion scan interpreted as compatible with pulmonary embolism. On serial transoesophageal echocardiography, the lead-associated masses decreased in size, raising the possibility of a thrombotic rather than infective origin. Given the discordance between the echocardiographic findings and the microbiological evidence, further multimodality imaging was performed. FDG-PET/CT showed no pathological uptake along the ICD lead or device pocket, while radiolabelled leukocyte scintigraphy demonstrated no focal pathological uptake suggestive of active device-related infection. Although a residual lead-associated mass remained visible on follow-up echocardiography, the absence of microbiological and multimodality imaging evidence of active infection favored a thrombotic origin. Antibiotic therapy was discontinued, and a conservative strategy with continued anticoagulation and close clinical and echocardiographic follow-up was adopted.

Discussion:

CIED lead-associated masses represent a diagnostic challenge because echocardiographic appearance alone may not reliably distinguish infective vegetations from thrombotic or other non-infectious masses. Although transoesophageal echocardiography remains the cornerstone of the initial evaluation, the integration of clinical findings, microbiological data, and complementary imaging is essential when diagnostic uncertainty persists. In our patient, the absence of microbiological evidence of infection, interval regression of the masses, and the coexistence of thromboembolic disease raised the possibility of a non-infectious thrombotic process. FDG-PET/CT and radiolabelled leukocyte scintigraphy provided complementary information by demonstrating no evidence of active device-related infection. Importantly, these findings should not be interpreted in isolation as definitively excluding infection; however, when integrated with the overall clinical and echocardiographic findings, they supported a conservative management strategy. This case highlights that a persistent lead-associated mass does not necessarily indicate ongoing infection and underscores the value of a multimodality imaging approach in avoiding diagnostic anchoring based solely on echocardiographic appearance.

Conclusion:

Multimodality imaging is valuable in the evaluation of CIED lead-associated masses when echocardiographic findings are inconclusive or discordant with the clinical picture. Integrating echocardiography with microbiological assessment and complementary nuclear imaging may help distinguish infective from non-infectious masses, avoid diagnostic anchoring, and support individualized management. A persistent lead-associated mass should therefore be interpreted within the broader clinical and imaging context rather than as evidence of ongoing infection alone.

Anahtar Kelimeler: CIED infection, Transoesophageal echocardiography, FDG-PET/CT, Radiolabelled leukocyte scintigraphy, Lead thrombus

Figure 1 — Initial TEE

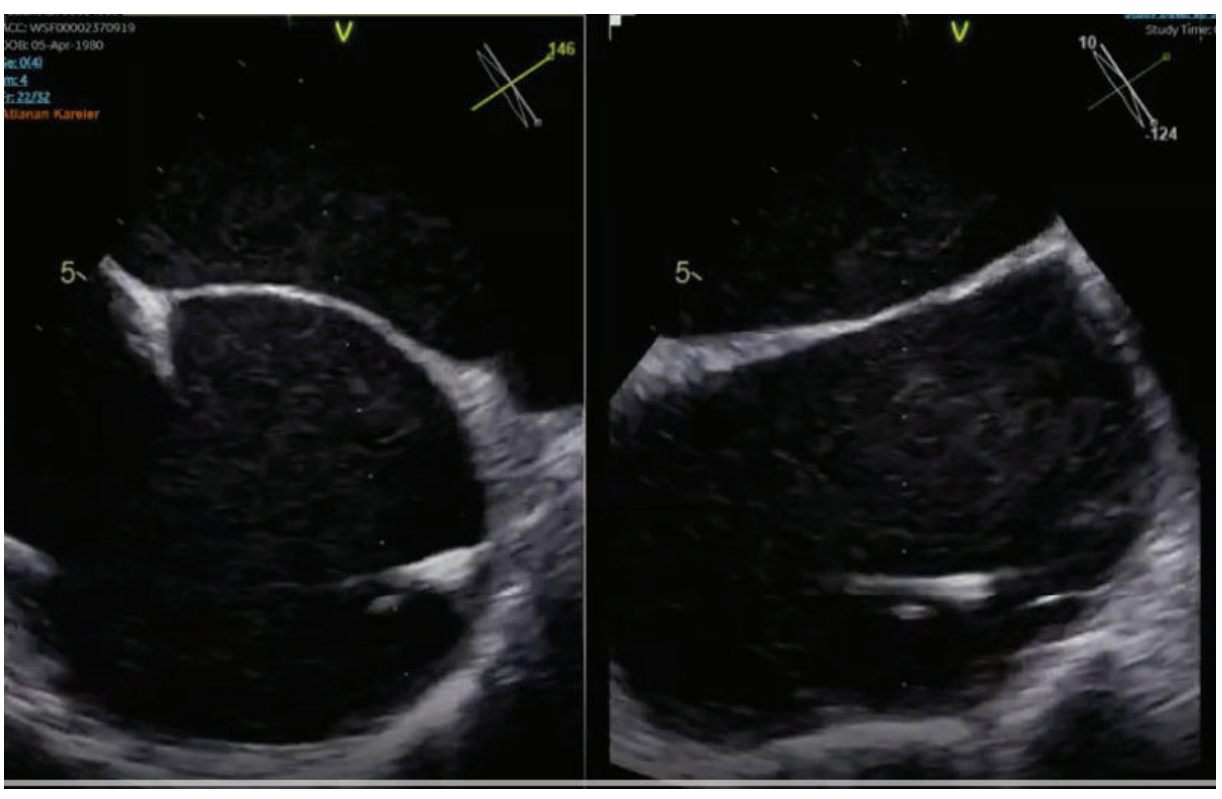

Transoesophageal echocardiography demonstrating mobile masses attached to the ICD lead, initially raising suspicion of CIED-related infective endocarditis.

Figure 2 — Follow-up TEE

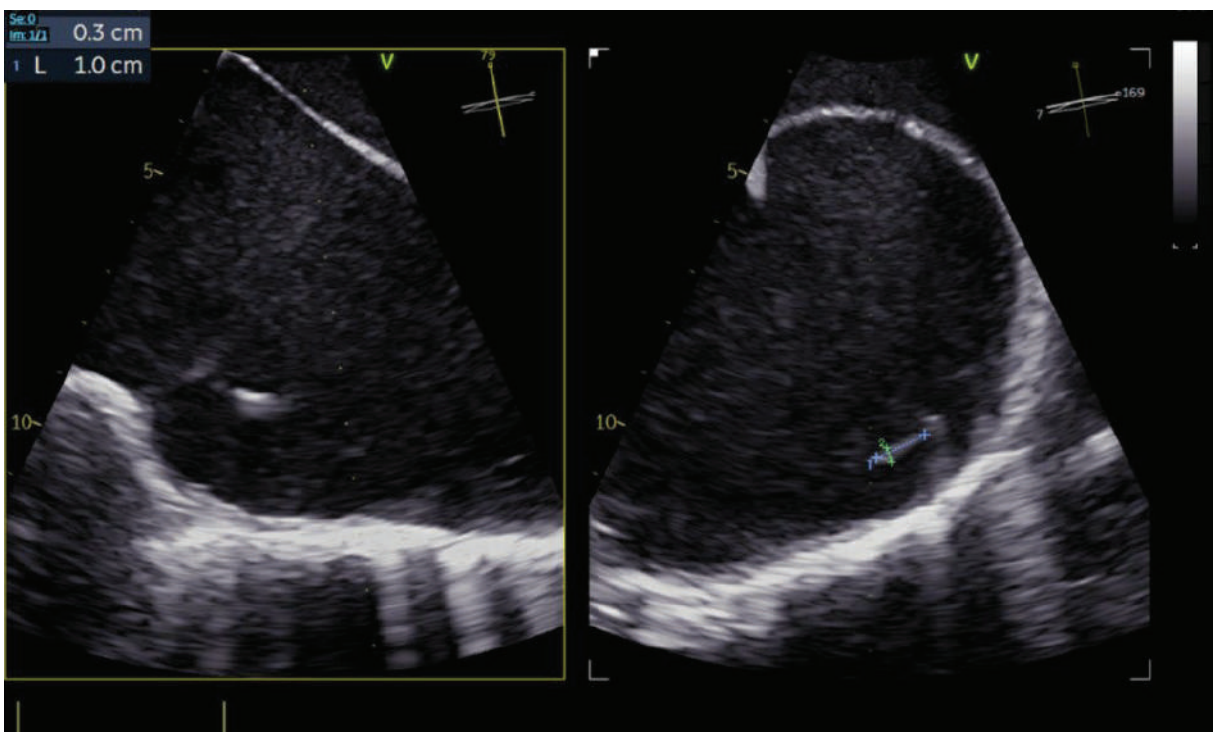

Follow-up transoesophageal echocardiography demonstrating interval reduction in the size of the lead-associated masses

Figure 3 — FDG-PET/CT

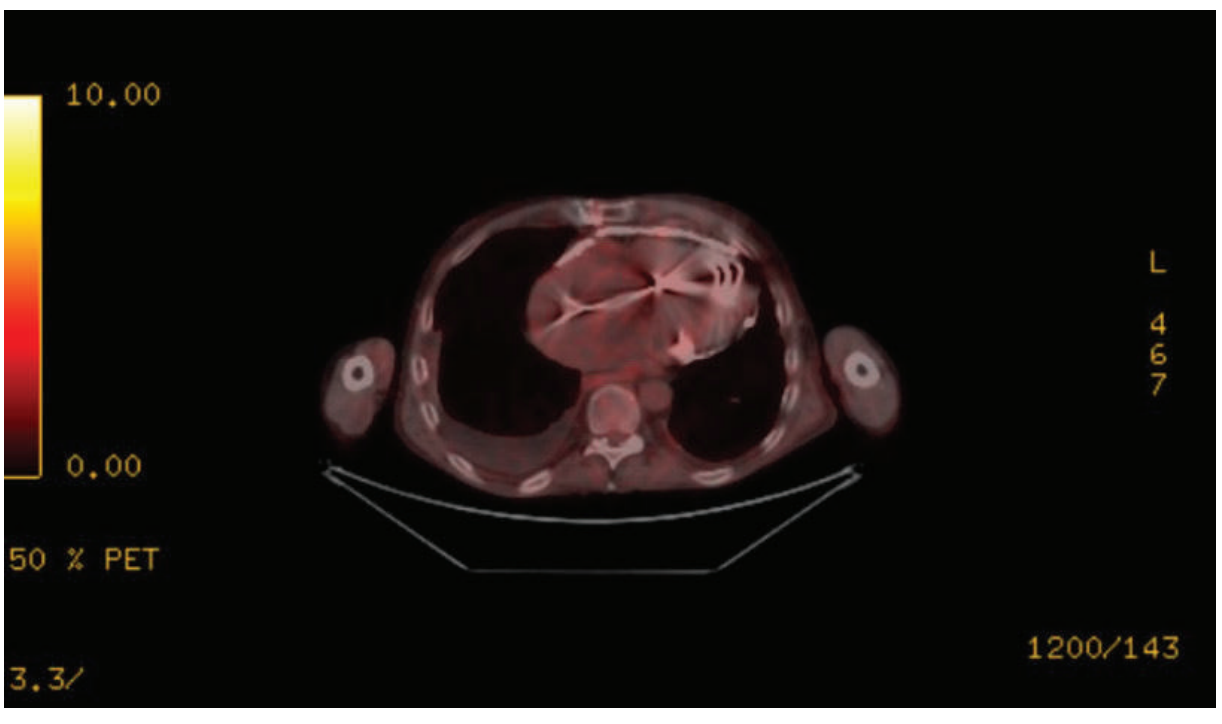

18F-FDG PET/CT demonstrating no pathological uptake along the ICD lead or device pocket, providing no evidence of active device-related infection.

SS-29

LEFT ATRIAL APPENDAGE NONVISUALIZATION BEFORE ATRIAL FIBRILLATION ABLATION: A MULTIMODALITY DIAGNOSTIC PATHWAY

Sadiye Nur Dalgic, Ahmet Berk Duman, Tarık Erçetin, Selçuk Beniz, Şükriye Ebru Önder
Department of Cardiology, Kocaeli City Hospital, Kocaeli, Türkiye

Introduction / Background:

Pre-ablation transesophageal echocardiography (TEE) usually focuses on left atrial appendage (LAA) thrombus exclusion; occasionally, nonvisualization of the appendage itself becomes the diagnostic problem. In this setting, technical limitation and acquired LAA closure or occlusion must be distinguished from rare congenital anatomy. We present a multimodality imaging pathway used to resolve an absent LAA appearance before atrial fibrillation ablation.

Case Presentation:

In a patient referred for catheter ablation because of symptomatic atrial fibrillation, routine preprocedural TEE failed to demonstrate the LAA throughout repeated multiplane assessment. Review of the history showed no previous cardiac surgery, surgical LAA exclusion, percutaneous LAA occlusion, or ligation. The unexplained finding therefore prompted contrast-enhanced computed tomography (CT). In axial and coronal planes, the expected LAA region showed a continuous, smooth left atrial contour without a discernible appendage orifice, remnant, or residual outpouching. These cross-sectional findings supported true anatomical absence rather than a prior LAA-directed intervention. The planned ablation was subsequently performed. Three-dimensional electroanatomic reconstruction obtained during the procedure also lacked the characteristic appendage projection, providing an additional procedural correlate to the CT anatomy. Taken together, the findings were consistent with congenital absence of the LAA. Oral anticoagulation was maintained according to the patient's thromboembolic risk profile.

Discussion:

The diagnostic value of this case lies in the different questions answered by each modality. TEE detected an unexpected absence but could not determine why the appendage was not seen. CT then defined the anatomy and provided the principal evidence for congenital absence by showing no LAA or residual structure at its expected site. Electroanatomic mapping added concordant procedural information but was not used as the primary anatomical test. This distinction matters before atrial fibrillation ablation: labeling an unexplained absent LAA as thrombotic occlusion may result in unnecessary additional investigation or procedural delay, whereas accepting nonvisualization as merely technical may leave an anatomical variant unrecognized. The thromboembolic implications of congenital LAA absence remain uncertain, so the finding alone should not be interpreted as a reason to alter anticoagulation.

Conclusion:

An LAA that cannot be identified on pre-ablation TEE should prompt clarification of the underlying anatomy, particularly when there is no history of LAA intervention. CT can establish the anatomical basis of the finding, while electroanatomic mapping may provide complementary procedural evidence. This stepwise multimodality approach can distinguish congenital absence from more common explanations for LAA nonvisualization.

Anahtar Kelimeler: atrial fibrillation, computed tomography, congenital absence, electroanatomic mapping, left atrial appendage, transesophageal echocardiography

Figure1

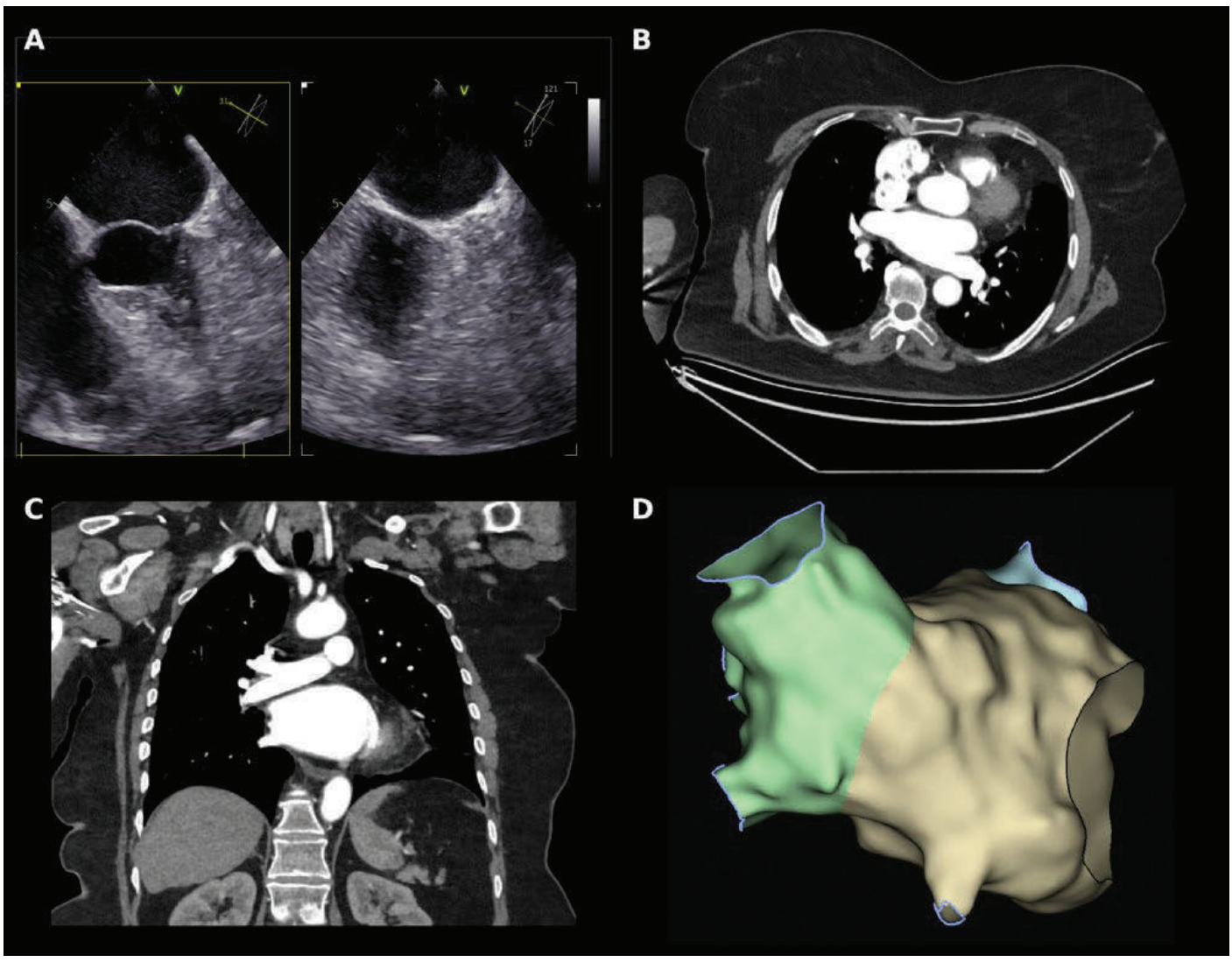

Figure 1. Stepwise multimodality assessment of left atrial appendage nonvisualization. A: Pre-ablation TEE demonstrating absence of an identifiable LAA during multiplane assessment. B: Axial contrast-enhanced CT demonstrating a continuous left atrial contour at the expected LAA location without an identifiable appendage. C: Coronal CT providing complementary anatomical demonstration of absent LAA anatomy. D: Three-dimensional electroanatomic reconstruction obtained during ablation showing absence of the characteristic LAA projection.

SS-30

POST-MI APİKAL MUSKÜLER VENTRİKÜLER SEPTAL DEFEKTİN PERKÜTAN CİHAZLA KAPATILMASI SONRASI REZİDÜ ŞANTA RAĞMEN 10. AYDA SAĞKALIM VE FONKSİYONEL İYİLİK: OLGU SUNUMU

MERTKAN GEZER, Yunus emre Yavuz, Hakan Akalı, Sefa Tatar, Yakup Alsancak, Abdullah Işık
Nezmettin Erdoğan Kardiyoloji

Introduction / Background:

Geç iskemik miyokard enfarktüsü (MI) sonrası ventriküler septal defekt (VSD), nadir ancak yüksek mortalite ile seyreden mekanik bir komplikasyondur. Cerrahi onarım standart yaklaşım olmakla birlikte, yüksek cerrahi risk veya basta tercihi nedeniyle perkütan kapatma seçileniş algılarda alternatif olabilir.

Case Presentation:

Olgu 70 yaş, kadın hasta anterior STEMI sonrası takipte yeni pansistolik üfürüm saptanması üzerine yapılan ekokardiyografide apikal musküler VSD ile infero-septal yeni izlendi. Başlangıçta EF yaklaşık %20–25 olup hemodinamik olaklılıkçının arasında ortasındaki basın persepsi (RVSP) raşyolarak Hasta,2 hafta gibi yatan takip sürecinin anlaşılan, seri değerlendirmelerde şant akılarının artması (Qp/Qs 2,2) ve sıkların yükselmesi ilişkisi gözlenen üzerine hasta cerrahi onarım için kalp cerrahisine sevk edildi. Ancak hasta cerrahi onarımı kabul etmedi. Bu nedenle perkütan kapatma planlandı. Transtorasik ekokardiyografi ile yeni apikal inferolateral muskülar VSD kaçağının olduğu (kaçağın yerleştirildi. İşlem sonrası erken dönemde rezidüel şant akımın etmediği belirlendi. azalık (Qp/Qs ~1,7) ve genereal perikardiyal efüzyon izlendi; tamponad yoktu. Üçüncü ay kontrolde NYHA sınıf 3, EF%35, PSAP ~%28 (Qp/Qs 1,8 ve PASP 40 civarlığı saptandı. İşlemle beklenenlerden olabil ve tamponun hızlı olarak izlenme EF düzeliğiği nedeniyle SGLT2 inhibitörü ve sakubitril/valsartan başlandı. Dördüncü ayda klinik iyileşmeye rağmen şantın sürmesi ve Qp/Qs yüksekliği nedeniyle konsepte cerrahi önerildi; hasta reddetti. İzlemde CD kasarına nedeniyle klinik anlaşmanın kesilerek tekli anlaşmanın ile takip edildi. 10. ayda hasta hayatta olup günlük aktivitelerini sürdürebilmekte (NYHA II), ekokar ihtiyacı yok, EF ~%40, olup apikaldeki rezidü şant devam etmekte, Qp/Qs 1,4 ve PSB 44 mmHg perikardiyal efüzyon hafiflemiş, hemodi yamalı negatif izlenmiştir.

Discussion:

Post-MI ventriküler septal defekt (VSD), medikal tedavi altında mortalitesi %50'lerin altında ve ilkinsizi mekanik komplikasyonlardan biridir. Cerrahi onarım günümüzde altın standart haline rağmen cerrahi risk yüksek olan hastalarda alternatif olarak perkütan yaklaşımlar ön plana çıkmaktadır. Bu olgu, yeni gelişen apikal muskülar VSD'nin başarılı bir şekilde perkütan kapatılabildiğini ve bu yaklaşımın hemodinamik yükü anlamlı ölçüde azaltabildiğini göstermektedir. Ancak rezidüel şantın 10. ayda da devam etmesi, uzun dönem sonuçlar açısından dikkatli bir izlem gerektiğini ortaya koymaktadır. Bu vaka, apikal muskülar VSD'lerde perkütan kapatmanın fizyolojik olarak mümkün olduğunu ve hemodinamik yükü azaltabildiğini göstermektedir. Ancak rezidüel şantın uzun dönem sonuçları üzerindeki etkisi belirsizliğini korumaktadır. Bu nedenle, bu tür hastaların yakın klinik ve ekokardiyografik takip altında değerlendirilmesi önem taşımaktadır.

Conclusion:

Sonuç olarak, post-MI apikal muskülar VSD için perkütan kapatmanın, yüksek cerrahi riskli hastalarda yaşam kalitesini artırabilecek umut verici bir alternatif olduğunu ancak rezidüel şant varlığının uzun dönem sonuçlarını olumsuz etkileyebileceğini göstermektedir. Bu nedenle, bu tür hastaların yakın klinik ve ekokardiyografik takip altında değerlendirilmesi önem taşımaktadır.

Anahtar Kelimeler: Post-MI VSD, perkütan kapatma, rezidüel şant, Qp/Qs, sağkalım, kalp kateteri

GİF TİY APİKO-LİNİAL SEKMENT AKINEZİ, RİZİDÜEL ŞANT GÖSTERİMİ

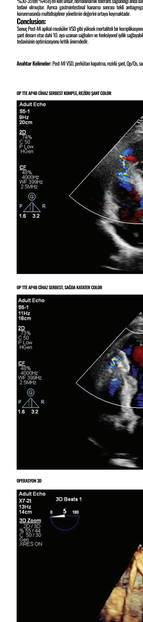

GİF TİY APİKO-LİNİAL SEKMENTİ, SAĞDAN KAVRAYIŞ GÖSTERİMİ



OPERASYON 3D

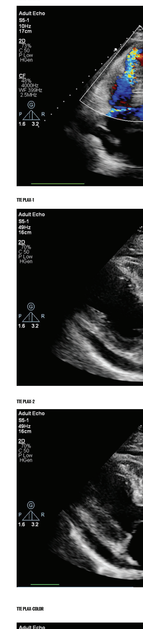

POST-GİF İSLAT

TEE-GİRİŞİM

TEE-GHOST GÖRÜNÜM

TTE APİKO SİNİF

TTE PLAN 1

TTE PLAN 2

TTE PLAN GÖLGİNİ

pro-BNP

24.10.2025	pro-BNP	19006 ng/L
10.12.2025	pro-BNP	11364 ng/L
13.01.2026	pro-BNP	5458 ng/L

hs-Troponın

04.10.2025	hs-Troponin	2160 ng/L
06.10.2025	hs-Troponin	1143 ng/L
07.10.2025	hs-Troponin	598 ng/L
24.01.2026	hs-Troponin	67,1 ng/L

CRP

04.10.2025	CRP	91,14 mg/L
07.10.2025	CRP	131,34 mg/L
24.10.2025	CRP	9,93 mg/L
27.01.2026	CRP	15,38 mg/L

Kreatinin

04.10.2025	Kreatinin	1,11 mg/dL
16.10.2025	Kreatinin	1,44 mg/dL
24.10.2025	Kreatinin	1,64 mg/dL
28.01.2026	Kreatinin	1,24 mg/dL
10.02.2026	Kreatinin	1,14 mg/dL

Hemoglobin

04.10.2025	Hemoglobin	10,7 g/dL
24.10.2025	Hemoglobin	11,1 g/dL
24.01.2026	Hemoglobin	6,3 g/dL
24.01.2026	Hemoglobin	8,0 g/dL
28.01.2026	Hemoglobin	7,9 g/dL
10.02.2026	Hemoglobin	11,9 g/dL

SS-31

LIZOZOMAL BIRIKIM KALBE ULAŞTIĞINDA: HUNTER SENDROMLU ERIŞKIN BIR HASTADA KAPAK TUTULUMUNUN KAPSAMLI EKOKARDIYOGRAFIK DEĞERLENDIRILMESI

ELİF OYA İLHAN, Muge Akbulut
Ankara Üniversitesi Tıp fakültesi Hastaneleri

Introduction / Background:

Hunter sendromu (mukopolisakkaridoz tip-II), iduronat-2-sülfataz eksikliğine bağlı glikozaminoglikan birikimiyle seyreden nadir, X'e bağlı lizozomal depo hastalığıdır. Kardiyovasküler tutulum, özellikle kapak dokularında progresif kalınlaşma ve fonksiyon bozukluğu şeklinde ortaya çıkarak uzun dönem morbiditenin önemli nedenlerinden biri olabilir. Hastaların yaşam süresinin uzamasıyla erişkin dönemde kardiyak tutulumun tanınması ve seri görüntüleme ile izlenmesi giderek önem kazanmaktadır. Bu olguda, Hunter sendromlu erişkin bir hastada çoklu kapak tutulumunu ve belirgin aort yetersizliğini ekokardiyografik bulgular eşliğinde sunmayı amaçladık.

Case Presentation:

39 yaşında erkek hasta, genetik incelemede IDS geninde hemizigot c.230C>A (p.Ala77Asp) patojenik varyantının saptanmasıyla doğrulanmış Hunter sendromu (MPS II) tanısıyla takip edilmekteydi. Hastanın bilinen hipertansiyon tanısı dışında ek olarak sistemik değerlendirmesinde bilateral el ve ayaklarda nöropati, işitme kaybı ve görme bozukluğu bulunmaktaydı. Kardiyak tutulum açısından yapılan TTE'de LVEF:%67 ile korunmuş olmakla birlikte miyokard hipertrofisi ve sol atriyal genişleme izlendi. (şekil-1)Aort ve mitral kapaklarda belirgin kalınlaşma ve hareketlerde kısıtlanma mevcuttu. Aort kapakta Vmax 2,39 m/sn, maksimum/ortalama gradiyent 26/17 mmHg olarak ölçüldü. Eşlik eden 3. derece aort yetersizliğinde EROA 0,6 cm^2 ve regürjitan volüm 77 mL olarak hesaplandı; inen aortada mid-diyastolik geri akım izlendi. Bu bulgular belirgin aort kapak tutulumunu desteklemekteydi. (Şekil-2) Mitral kapakta da kalınlaşma ve hareket kısıtlılığı izlenirken maksimum/ortalama transmitral gradiyent 10/6 mmHg ve minimal mitral yetersizliği saptandı.(şekil-3) Sağ ventrikül sistolik fonksiyonları korunmuştu (TAPSE 2,5 cm) ve tahmini sistolik pulmoner arter basıncı 35 mmHg idi.

Discussion:

Hunter sendromunda kardiyovasküler tutulum sık görülmekte ve özellikle kapak hastalığı ile sol ventrikül hipertrofisi ön plana çıkmaktadır. Hunter Outcome Survey verilerinde kapak hastalığının hastaların yaklaşık %60'ında görülebildiği, aort ve mitral kapakların en sık etkilenen yapılar arasında olduğu bildirilmiştir. Glikozaminoglikanların kapak dokusunda birikimi, yaprakçıklarda kalınlaşma ve sertleşmeye yol açarak zaman içinde stenoza veya yetersizliğe neden olmaktadır. Olgumuzda hem aort hem mitral kapakta kalınlaşma ve hareket kısıtlılığı bulunması, Hunter sendromunun tipik kardiyak fenotipiyle uyumludur. Bununla birlikte EROA:0,6cm^2 ve RV:77mL ile belirgin aort yetersizliğinin, korunmuş EF ile birlikteliği olgunun dikkat çekici yönünü oluşturmaktadır. Aynı zamanda miyokard hipertrofisinin bulunması, hastalığın yalnızca kapakları değil miyokardiyal yapıyı da etkileyebildiğini göstermektedir. MPS-II'de kapak hastalığının zaman içinde ilerleyebildiği ve toplam glikozaminoglikan yükü ile kapak hastalığının şiddeti arasında ilişki bulunduğu gösterilmiştir. Yakın tarihli uzun dönem veriler de kapak tutulumunun hastalığın önemli ve progresif kardiyak bileşenlerinden biri olduğunu desteklemektedir. Bu nedenle erişkin döneme ulaşan Hunter hastalarında semptomlardan bağımsız olarak seri ekokardiyografik değerlendirme önem taşımaktadır; TE hem kapak morfolojisinin hem de stenoz/yetersizlik derecesinin; ventriküler yeniden şekillenmenin izlenmesini sağlar. Enzim replasman tedavisi sistemik hastalık yükü ve LV kütlesi üzerinde olumlu etkiler göstermekle birlikte, yerleşmiş kapak hastalığı üzerindeki etkisi sınırlıdır ve özellikle aort kapak hastalığı tedaviye rağmen ilerleyebilir. Bu nedenle ileri kapak tutulumunda yakın kardiyolojik takip ve gerektiğinde girişimsel/cerrahi değerlendirme önemlidir. Bu olgu, erişkin Hunter sendromunda çoklu kapak tutulumu, LV hipertrofisi ve ciddi aort yetersizliğinin korunmuş EF'ye rağmen birlikte bulunabileceğini göstermektedir. Bu durum, ekokardiyografik izlemin yalnızca sistolik fonksiyonla sınırlı kalmaması gerektiğini vurgulamaktadır.

Conclusion:

Hunter sendromunda kardiyak tutulum, erişkin dönemde önemli morbidite nedenlerinden biri olup özellikle aort ve mitral kapaklarda progresif yapısal ve fonksiyonel bozukluk şeklinde ortaya çıkabilmektedir. Olgumuzda korunmuş sol ventrikül sistolik fonksiyonuna rağmen çoklu kapak tutulumu, miyokard hipertrofisi ve belirgin aort yetersizliğinin birlikte bulunması, kardiyak hastalık yükünün yalnızca ejeksiyon fraksiyonu ile değerlendirilemeyeceğini göstermektedir. Korunmuş ejeksiyon fraksiyonu, Hunter sendromunda ileri kapak tutulumunu dışlamaz. Düzenli ekokardiyografik izlem, progresif kardiyak tutulumun erken tanınması ve yönetiminde temel öneme sahiptir.

Anahtar Kelimeler: Aort yetersizliği, çoklu kapak tutulumu, hunter sendromu, mukopolisakkaridoz tip-II, üç-boyutlu ekokardiyografi

şekil 2

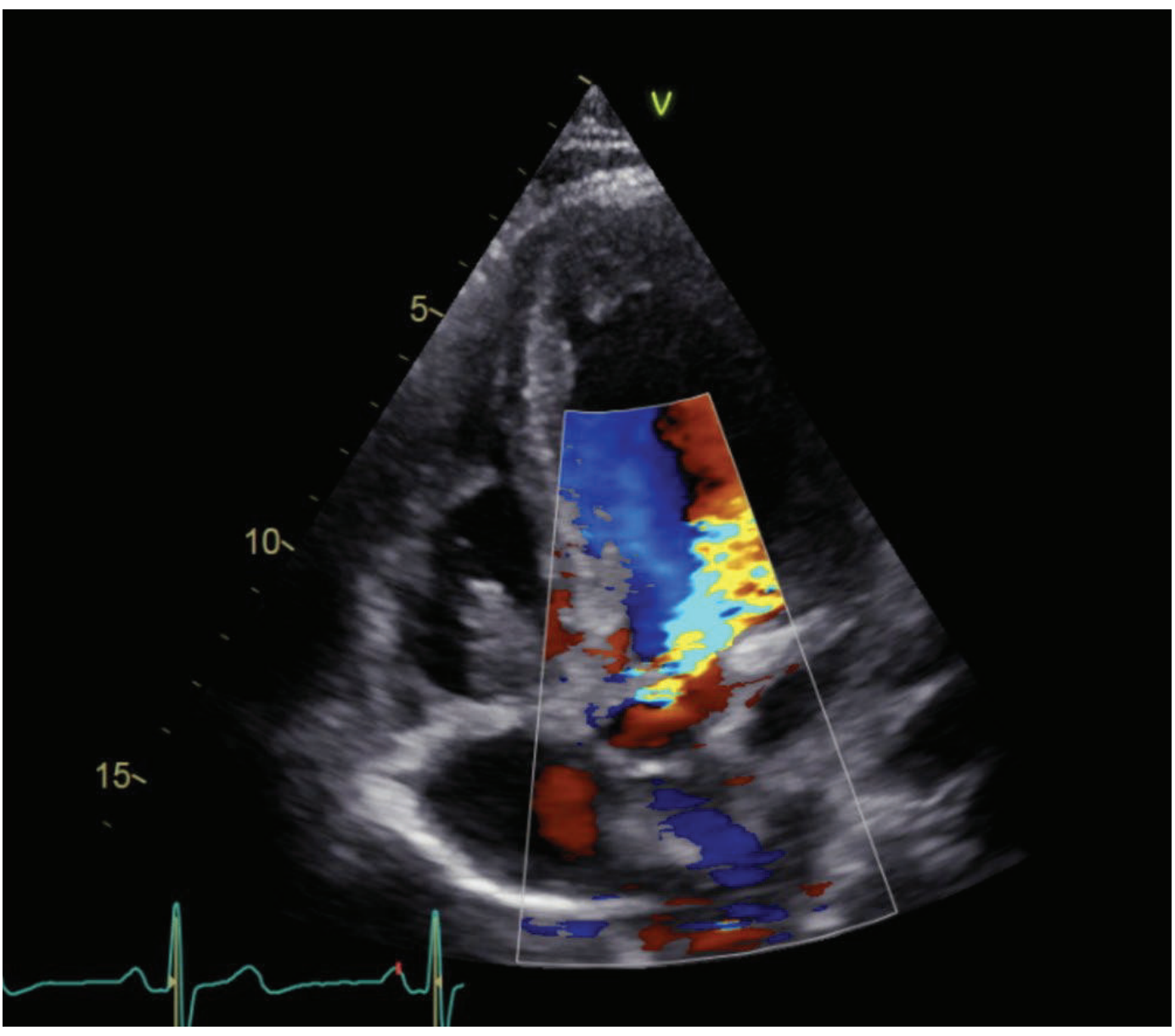

Aort kapak tutulumunun ekokardiyografik değerlendirilmesi. Kalınlaşmış ve hareketleri kısıtlanmış aort kapak yaprakçıkları ile belirgin aort yetersizliğini gösteren renkli ve spektral Doppler bulguları; EROA 0,6 cm^2 ve regürjitan volüm 77 mL.

şekil-1

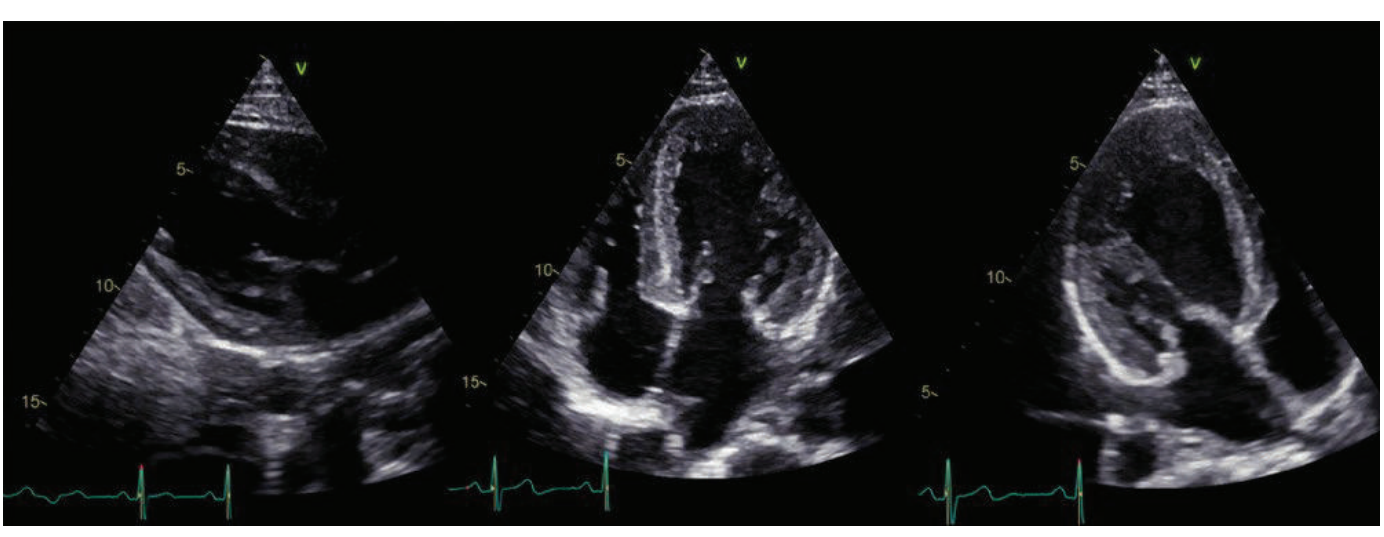

Hunter sendromunda kardiyak tutulumun iki boyutlu ekokardiyografik değerlendirilmesi. TTE'de sol ventrikül miyokard hipertrofisi ve sol atriyal genişleme.

şekil-3

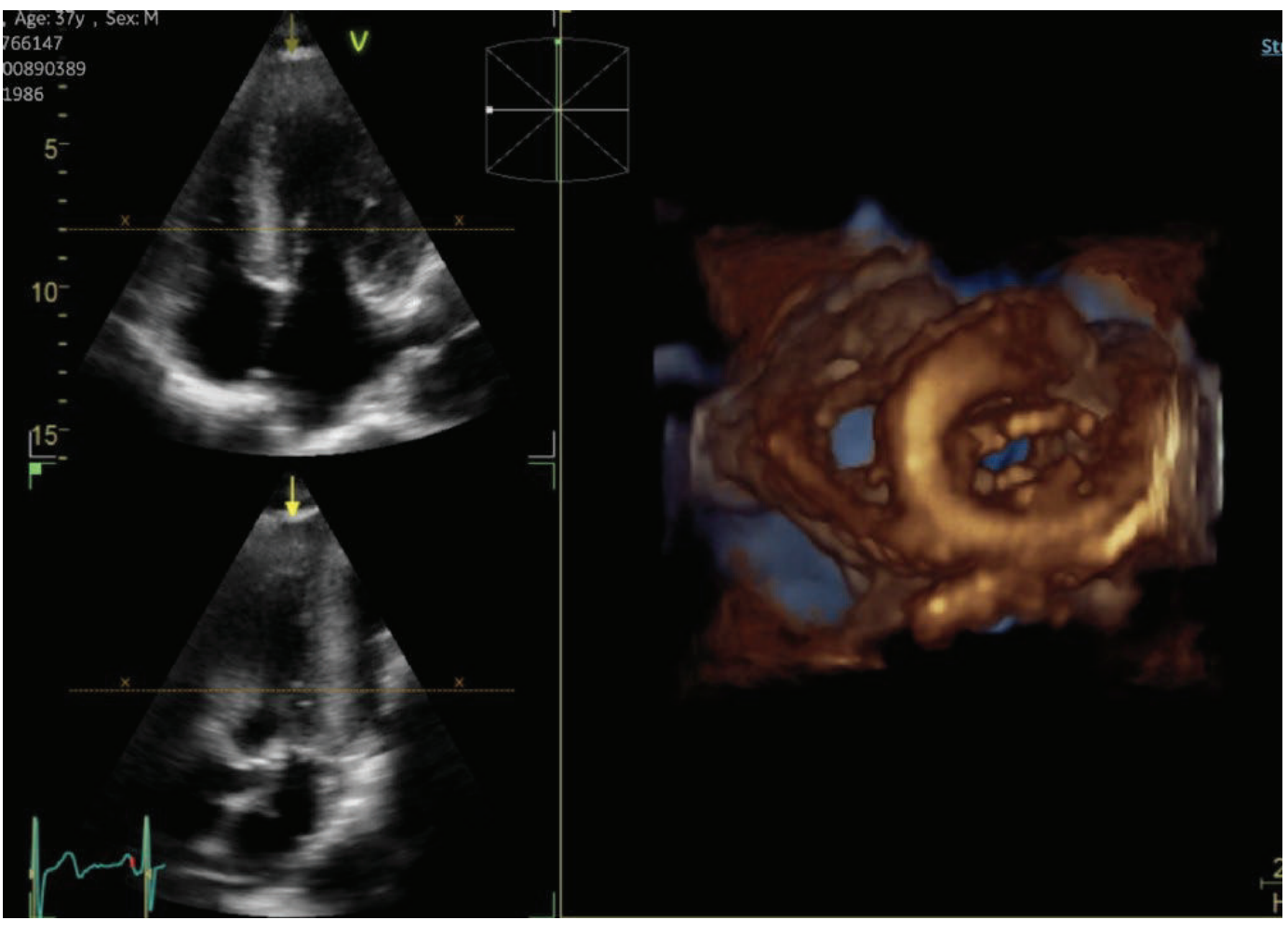

Mitral kapak tutulumunun 3D/4D ekokardiyografik değerlendirilmesi.

SS-32

SILENT BUT SIGNIFICANT: MULTIMODALITY IMAGING OF RIGHT VENTRICULAR MYOCARDIAL METASTASIS FROM ANAPLASTIC THYROID CARCINOMA

Idil Bayar, Secil Nur Dincer, Kardelen Ohtaroğlu Tokdil, Erol Gürsoy, Alev Arat Özkan
Kardiyoloji, Koç Üniversitesi Hastanesi

Introduction / Background:

Cardiac metastases are uncommon and frequently remain clinically silent, resulting in delayed or incidental diagnosis. often detected incidentally during oncologic evaluation. Although anaplastic thyroid carcinoma is characterized by aggressive local invasion and early distant metastasis, myocardial involvement is exceptionally rare. In such patients, multimodality cardiac imaging is essential for accurate diagnosis, assessment of disease extent, treatment planning, and follow-up.

Case Presentation:

A 61-year old male with a known history of Type II diabetes mellitus, hypertension and metastatic anaplastic thyroid carcinoma was referred for preoperative cardiovascular evaluation prior to planned orthopedic surgery for a lytic lesion in proximal femur. The patient was asymptomatic from cardiovascular perspective. Electrocardiography demonstrated sinus rhtym with complete right bundle branch block (RBBB) without any ST-T segment abnormalities. Transthoracic echocardiography revealed a large, immobile, heterogenous mass measuring 5.2 x 3.5 cm, arising from the right ventricular apicolateral wall and protruding into the right ventricular cavity. Thoracic CT demonstrated interval enlargement of a hypodense lesion involving the right ventricular free wall with imaging findings suggestive of myocardial and pericardial invasion, accompanied by a moderate pericardial effusion. FDG-PET/CT confirmed the diagnosis by demonstrating intense hypermetabolic uptake (SUVmax 14.9) extending from the pericardium into the right ventricular myocardium Review of prior imaging demonstrated no intracardiac mass on echocardiography performed in 2022.Thoracic CT performed in November 2025 confirmed interval development of the right ventricular lesion. Given the extensive metastatic disease, myocardial involvement and limited expected clinical benefit, the case was discussed by a multidisciplinary heart team, and surgical intervention was not recommended. The patient treated with palliative radiotherapy and discharged for out-patient follow up. Follow-up FDG-PET/CT after systemic therapy demonstrated marked metabolic resolution of the previously observed hypermetabolic cardiac lesion, consistent with a favorable metabolic response.

Discussion:

This case illustrates that clinically silent myocardial metastasis may remain unrecognized until incidentally detected during routine cardiovascular assessment. The combined use of echocardiography, thoracic CT, and FDG-PET/CT provided complementary anatomical and metabolic information, increasing diagnostic confidence and supporting appropriate multidisciplinary management.

Conclusion:

Multi-modality cardiac imaging can transform an incidental finding into an informed management strategy by enabling accurate diagnosis, avoiding unnecessary surgical intervention and allowing non-invasive assesment of treatment response.

Anahtar Kelimeler: Anaplastic thyroid carcinoma, Cardiac metastasis, Echocardiography, Multi-modality imaging, Myocardial metastasis

SS-33

BEŞ YAPRAKÇIKLI TRIKÜSPIT KAPAKTA T-TEER: NADIR ANATOMIDE BAŞARILI ONARIM

Bengisu Şahin, Kumral Çağlı, Hüseyin Bozbaş
TOBB Ekonomi ve Teknoloji Üniversitesi, Kardiyoloji Anabilim Dalı, Ankara

Introduction / Background:

Triküspit kapak anatomisi, klasik üç yaprakçıklı tanımlamaya göre oldukça değişken anatomik farklılıklara sahiptir. Yaprakçık sayısı ve koaptasyon hatlarının artması, yetmezlik gelişen hastalarda transkateter uç uca onarım (TEER) sırasında hedef bölgenin belirlenmesini ve yaprakçıkların yakalanmasını güçleştirebilir. Beş yaprakçıklı triküspit kapak ise nadir rastlanan bir anatomik farklılıktır. Literatürde bu tip triküspit yetmezliğinde T-TEER uygulama deneyimi oldukça sınırlıdır. Bu olguda, beş yaprakçıklı triküspit kapak anatomisine eşlik eden masif/torrensiyel triküspit yetmezliği (TY) olan bir hastada uygulanan başarılı T-TEER işlemi sunulmaktadır.

Case Presentation:

Kronik kalp yetersizliği ve kronik böbrek hastalığı öyküsü bulunan 78 yaşındaki erkek hasta, son bir yıldır giderek artan efor dispnesi, paroksismal noktürnal dispne ve periferik ödem yakınmalarıyla başvurdu. NYHA fonksiyonel sınıf III olan hasta, son bir yıl içerisinde kalp yetersizliği nedeniyle beş kez hastaneye yatırılmıştı. Transtorasik ekokardiyografide sol ventrikül ejeksiyon fraksiyonu %33, ciddi mitral yetersizliği (MY), masif/torrensiyel TY, TAPSE 13 mm ve triküspit anülüs çapı 46 mm olarak saptandı. Üç boyutlu transözofageal ekokardiyografide (3D TEE) triküspit kapağın iki anterior (A1, A2), iki posterior (P1, P2) ve bir septal olmak üzere beş yaprakçıktan oluştuğu görüldü. Cerrahi riskin yüksek olması nedeniyle transkateter tedavi kararı alındı. İlk olarak 3D TEE rehberliğinde tek klip ile mitral TEER uygulandı ve MY 2–3/4 düzeyine geriledi. Daha sonra T-TEER işlemine geçildi. İlk XTW klip anterior ve septal yaprakçıklar arasına yerleştirildi ve TY orta-ciddi düzeye geriledi. Rezidüel yetersizliğin devam etmesi üzerine kapak anatomisi ve jet lokalizasyonu yeniden değerlendirildi. İkinci klip, aynı koaptasyon hattında daha santral bir bölgeye yerleştirildi. İşlem sonunda TY 1–2/5 düzeyine gerilerken ortalama gradiyent 2.8 mmHg olarak ölçüldü.

Discussion:

Beş yaprakçıklı triküspit kapak nadir görülen bir anatomik varyasyon olup, T-TEER sırasında bazı teknik güçlükleri beraberinde getirebilir. Yaprakçık sayısının fazla olması, koaptasyon hatlarının ve yetersizlik jetlerinin daha karmaşık bir dağılım göstermesine neden olabilir. Bu durum özellikle klip için uygun hedef bölgenin seçimini zorlaştırmaktadır. Olgumuzda masif/torrensiyel TY ve beş yaprakçıklı morfoloji bulunmasına rağmen anterior-septal hat üzerinden başarıyla onarım gerçekleştirildi. İlk klip ile TY'de belirgin azalma sağlandı ancak rezidüel yetersizliğin devam etmesi üzerine ikinci klip daha santral bir bölgeye yerleştirildi ve TY 1–2/5 düzeyine geriledi. Elde edilen sonuç, zorlu anatomilerde görüntüleme rehberliğinin işlem başarısında büyük önem taşıdığını ve beş yaprakçıklı morfolojinin T-TEER için bir engel oluşturmadığını göstermektedir.

Conclusion:

Beş yaprakçıklı triküspit kapak, T-TEER için işlemi zorlaştıran nadir bir anatomik varyasyon olmakla birlikte tek başına anatomik bir dışlama kriteri olarak değerlendirilmemelidir. Ayrıntılı 2D/3D TEE incelemesi, uygun koaptasyon hattının seçilmesi ve rezidüel yetersizliğe göre klip stratejisinin işlem sırasında yeniden düzenlenmesiyle başarılı bir sonuç elde edilebilir. Bu olgu, beş yaprakçıklı nadir triküspit anatomisinde de T-TEER'in uygulanabilirliğini ve işlem öncesi ve işlem sırasında görüntüleme rehberliğinin önemini göstermektedir.

Anahtar Kelimeler: Beş yaprakçıklı triküspit kapak, transkateter uç uca onarım, transözofageal ekokardiyografi, triküspit yetersizliği

Figür 1

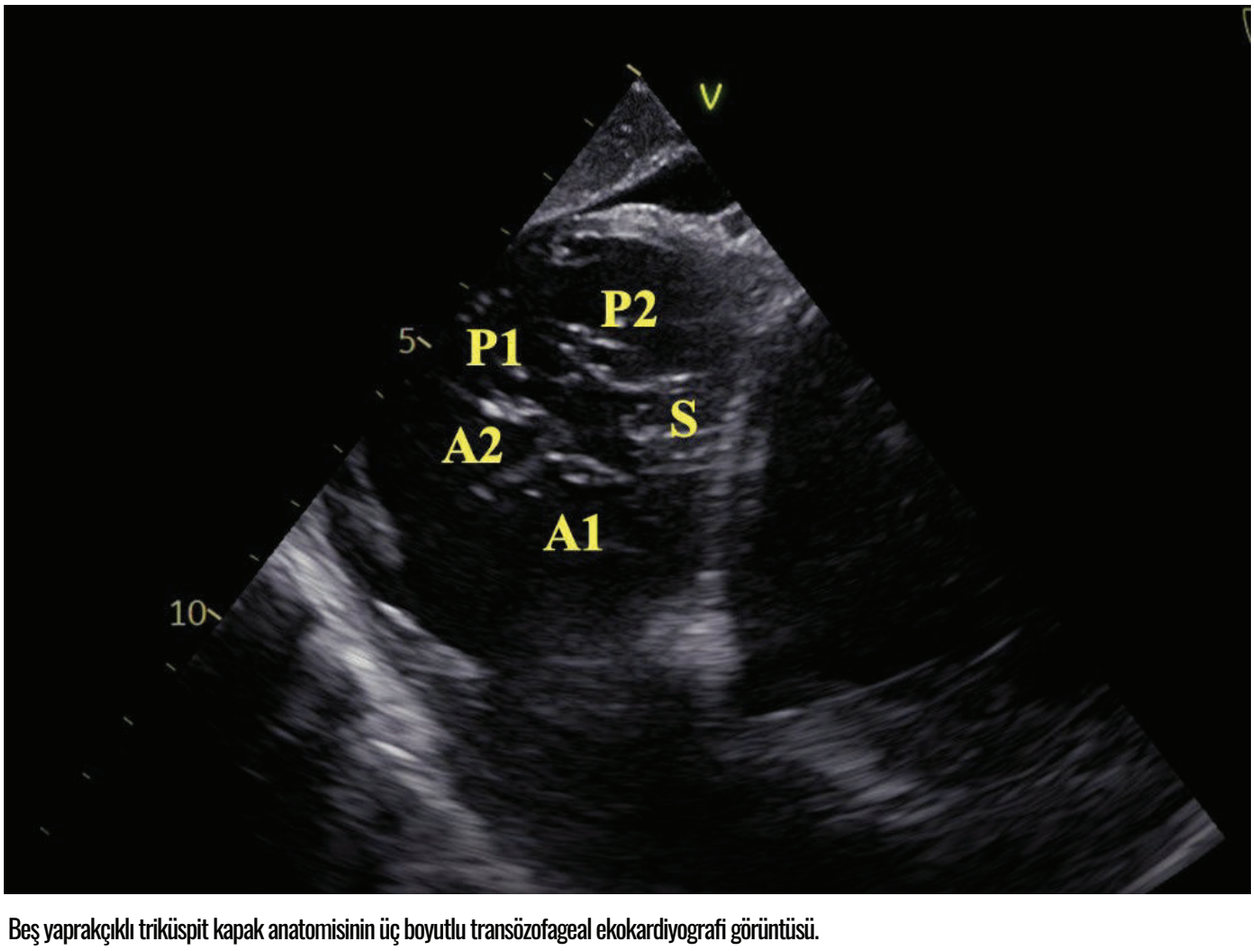

Beş yaprakçıklı triküspit kapak anatomisinin üç boyutlu transözofageal ekokardiyografi görüntüsü.

SS-34

FROM ONE COMPLICATION TO ANOTHER: SUICIDE LEFT VENTRICLE AND PARAVALVULAR LEAK AFTER TAVI

Mohamed Asfour, Bengisu Şahin, Hüseyin Bozbaş
TOBB ETU Hospital, Deparment of Cardiyoloji, Ankara, Turkey.

Introduction / Background:

Acute hemodynamic deterioration after transcatheter aortic valve implantation (TAVI) may come from several different mechanisms. One of the less common causes is dynamic left ventricular outflow tract (LVOT) obstruction, also known as suicide left ventricle. We report an unusual case in which two complications occurred consecutively: cardiac arrest due to suicide left ventricle immediately after TAVI, followed by a new moderate paravalvular leak (PVL) after cardiopulmonary resuscitation (CPR).

Case Presentation:

A woman who was 80 years old was referred for TAVI because of severe symptomatic aortic stenosis, with symptoms including dyspnea (NYHA class III). The echocardiography carried out before the procedure revealed an aortic valve area of 0.6 cm^2, peak and mean gradients of 85/46 mmHg, and a left ventricular ejection fraction (LVEF) of 60%. The septum was measured at 17 mm and the left ventricular cavity at 42 mm (Figure 1). There was already some dynamic obstruction before the TAVI, the gradient over the left ventricular outflow tract being 18 mmHg at rest and rising to 33 mmHg during Valsalva. TAVI was performed through the femoral approach using a 21.5-mm balloon-expandable Myval valve. Deployment was uncomplicated. The prosthesis was well-expanded and no evidence of underexpansion or PVL (Figure 2). A few minutes later, severe hypotension developed, followed by asystolic cardiac arrest. Emergency angiography was performed during the evaluation of the sudden collapse. Coronary obstruction, annular rupture, valve embolization, acute aortic regurgitation, tamponade, and major vascular complications were excluded. On left ventriculography, the LV was markedly hypercontractile and the mid-to-apical cavity was almost completely obliterated. The results, together with the pre-existing septal hypertrophy and dynamic gradient, led to the diagnosis of suicide left ventricle. Volume replacement and beta-blocker treatment were given, and spontaneous circulation returned after approximately 15 minutes of CPR. After CPR, both aortography and echocardiography were different from those obtained just after TAVI. Aortography showed mild deformation of the prosthetic aortic valve and valve compression (Figure 3). Echocardiography revealed new moderate PVL (Figure 4). The patient remained stable thereafter and LVOT obstruction did not recur. The PVL was still moderate at follow-up.

Discussion:

This case shows two different complications occurring one after another. The first was dynamic LVOT obstruction after TAVI. The patient's septal hypertrophy, small LV cavity, preserved LVEF, and pre-existing dynamic gradient probably made her vulnerable to the sudden reduction in afterload after valve implantation. The second complication was unexpected. There was well-expanded prosthetic valve without evidence of PVL after TAVI, but mild deformation of the prosthetic valve and valve compression causing moderate PVL appeared after 15 minutes of CPR. This finding suggests that prosthetic deformation and compression resulting PVL were related to chest compressions performed during CPR.

Conclusion:

Suicide left ventricle should be considered among the causes of sudden collapse after TAVI, especially when the preprocedural echocardiogram shows a small LV cavity and septal hypertrophy. Our case also suggests that the prosthetic valve should be reassessed after CPR. A valve that functions normally immediately after implantation may show new regurgitation after resuscitation.

Anahtar Kelimeler: Transcatheter aortic valve implantation, suicide left ventricle, paravalvular leak.

Figure 1

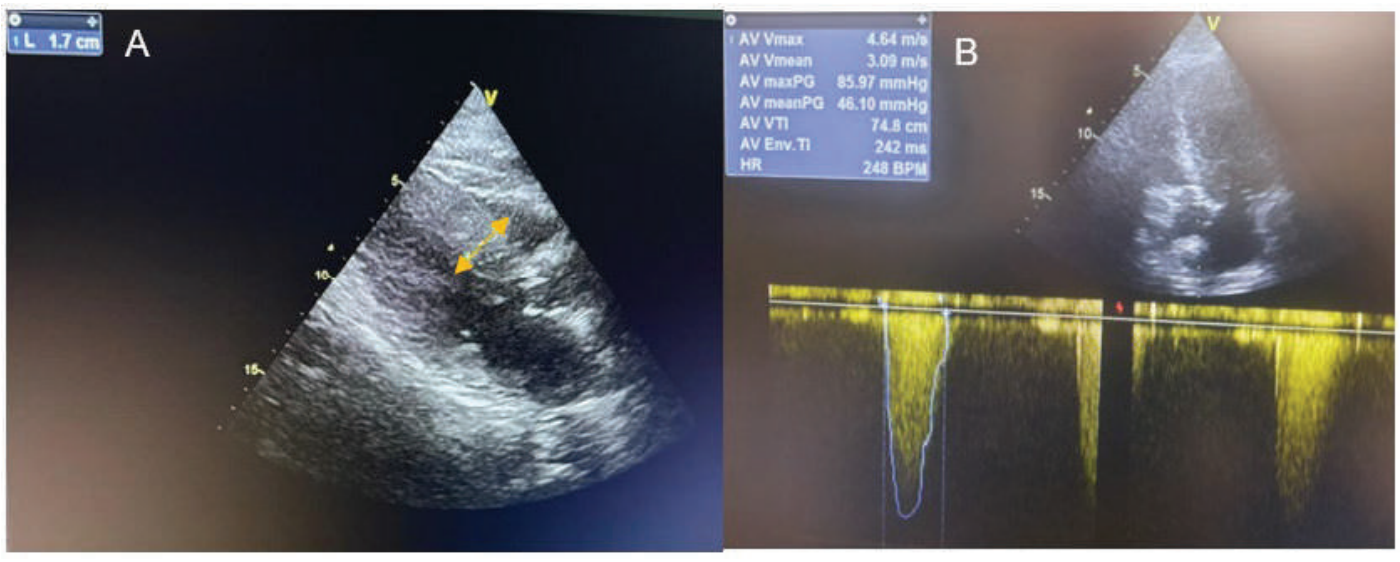

Preprocedural echocardiography: (A) Parasternal long-axis view demonstrating asymmetric septal hypertrophy (çift yönlü ok:17 mm) and a small LV cavity. (B) Continuous-wave Doppler showing severe calcific aortic stenosis (peak/mean gradient, 85/46 mmHg; maximum velocity, 4.6 m/s).

Figure 2

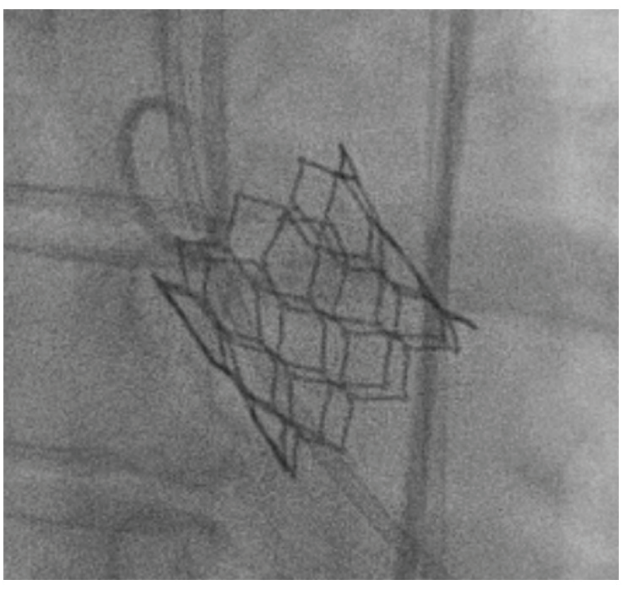

Post-TAVI aortography showed a well-expanded prosthetic aortic valve without evidence of PVL.

Figure 3

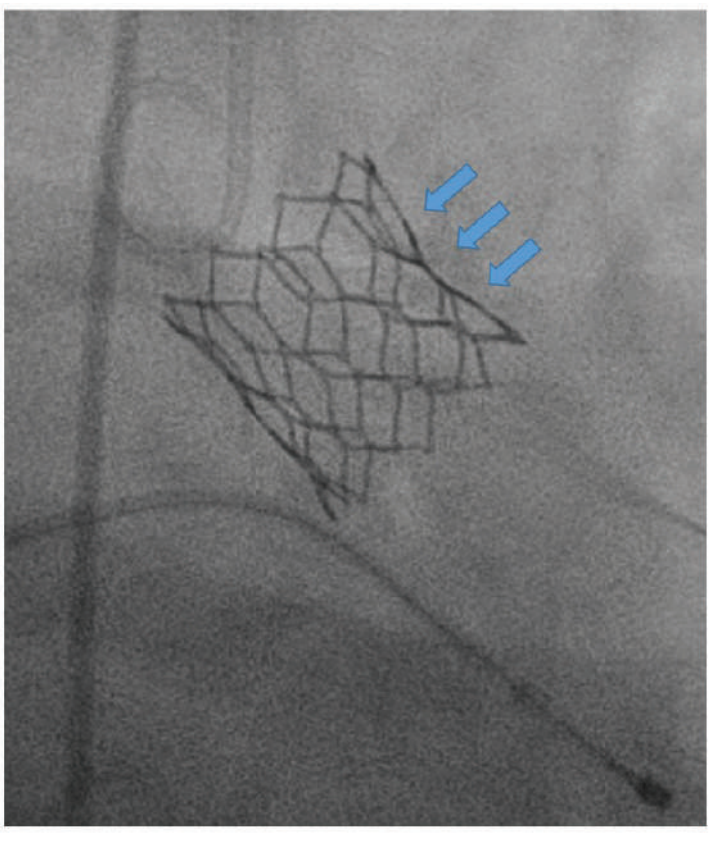

Post-CPR control aortography reveled mild deformation of the prosthetic aortic valve and valve compression (arrow).

Figure 4

Post-resuscitation echocardiography revealed newly developed moderate PVL despite appropriate prosthesis positioning, with no evidence of annular rupture or other structural complications.

SS-35

ACUTE RIGHT VENTRICULAR OUTFLOW TRACT OBSTRUCTION CAUSED BY METASTATIC ENDOMETRIOID CARCINOMA: A MULTIMODALITY IMAGING CASE

Nihan Bahadır[1], Melih Ürkmez[2]
[1]Ordu University Education and Research Hospital, Department of Cardiology, Ordu, Turkey
[2]Ordu University Education and Research Hospital, Department of Cardiovascular Surgery, Ordu, Turkey

Introduction / Background:

Intracardiac masses are rare and may represent thrombi, primary cardiac tumours, or metastatic malignancies. Cardiac metastases are 20–40 times more frequent than primary cardiac tumours but often remain clinically silent. Endometrial carcinoma metastasises to the lungs, liver, and bones, whereas cardiac involvement is exceedingly rare and indicates advanced disease. Intracavitary metastases involving the right ventricle are uncommon and may mimic thrombus or pulmonary embolism, creating diagnostic and therapeutic challenges.

Case Presentation:

A 58-year-old woman with a history of total abdominal hysterectomy and bilateral salpingo-oophorectomy for endometrioid carcinoma two years earlier presented to the emergency department with acute dyspnea and hemodynamic deterioration. Transthoracic echocardiography revealed a large, heterogeneous, mobile intracardiac mass measuring 68 × 45 mm arising from the right ventricle, nearly filling the RV cavity and extending toward the RVOT and pulmonary valve (Figures 1B and 1C; Supplementary Video 1). Interventricular septal flattening and a left ventricular D-shaped configuration suggested acute RV pressure overload (Supplementary Video 2). The mass also partially restricted tricuspid valve opening, with a mean gradient of 3 mmHg, accompanied by moderate tricuspid regurgitation with a velocity of 3,1 m/s (Figure 1E). The RV was dilated, with a PLAX RVOT diameter of 40 mm and an AP4C mid-ventricular diameter of 45 mm, resulting in an RV/LV ratio of 1.42 (Figures 1A and 1D). The inferior vena cava measured 25 mm, corresponding to an estimated right atrial pressure of 15 mmHg. These findings indicated acute RV pressure overload with systolic and diastolic dysfunction caused by a mass extending from the RV apex toward the RVOT and pulmonary artery. Thoracic CT angiography demonstrated a polypoid mass occupying approximately 70% of the RV cavity and extending into the pulmonary artery. Given the high embolic risk and severe thrombocytopenia (platelet count, 45,000/μL), emergency surgical intervention was preferred to systemic thrombolysis (Supplementary Video 3), and the intracardiac mass was excised surgically (Figure 1F). Histopathological examination of the excised mass revealed metastatic high-grade endometrioid carcinoma (CK7 positive, ER positive, PR positive, vimentin positive, PAX8 weakly positive, and CK20 negative). Review of the patient's medical records also revealed elevated tumor markers (CA-125, CA19-9, and CEA), and 18F-FDG PET/CT showed increased metabolic activity along the right ventricular wall. However, the oncological assessment had not been completed before her emergency presentation. Despite emergency surgery, the patient developed multiorgan failure and shock due to acute decompensated right heart failure and died on the third postoperative day.

Discussion:

Discussion:Intracardiac masses are rare and may represent thrombi, primary tumours, or metastatic lesions, with potentially serious obstructive or embolic complications. Right ventricular intracavitary metastases are exceptionally uncommon. In this patient, dyspnoea, RV dilatation, septal flattening, and increased right-sided pressures closely mimicked acute pulmonary embolism. Although the mass was initially considered a thrombus, histopathological examination confirmed metastatic high-grade endometrioid carcinoma. Severe thrombocytopenia contraindicated thrombolysis, while the mass's obstructive nature and embolic risk necessitated emergency surgical excision regardless of its etiology. Despite surgery, the patient died from shock and multiorgan failure, highlighting the poor prognosis of cardiac metastases presenting with hemodynamic compromise.

Conclusion:

Finally, this case underscores the importance of multimodal imaging. Transthoracic echocardiography remains the first-line modality for rapid assessment of intracardiac masses and hemodynamic status, while CT and PET/CT provide additional anatomical and metabolic characterisation.

Anahtar Kelimeler: Cardiac metastasis, endometrioid carcinoma, right ventricular mass, right ventricular outflow tract obstruction, multimodality imaging, echocardiography.

Figure 1. Multimodality imaging and surgical correlation of a right-sided intracardiac metastatic mass.

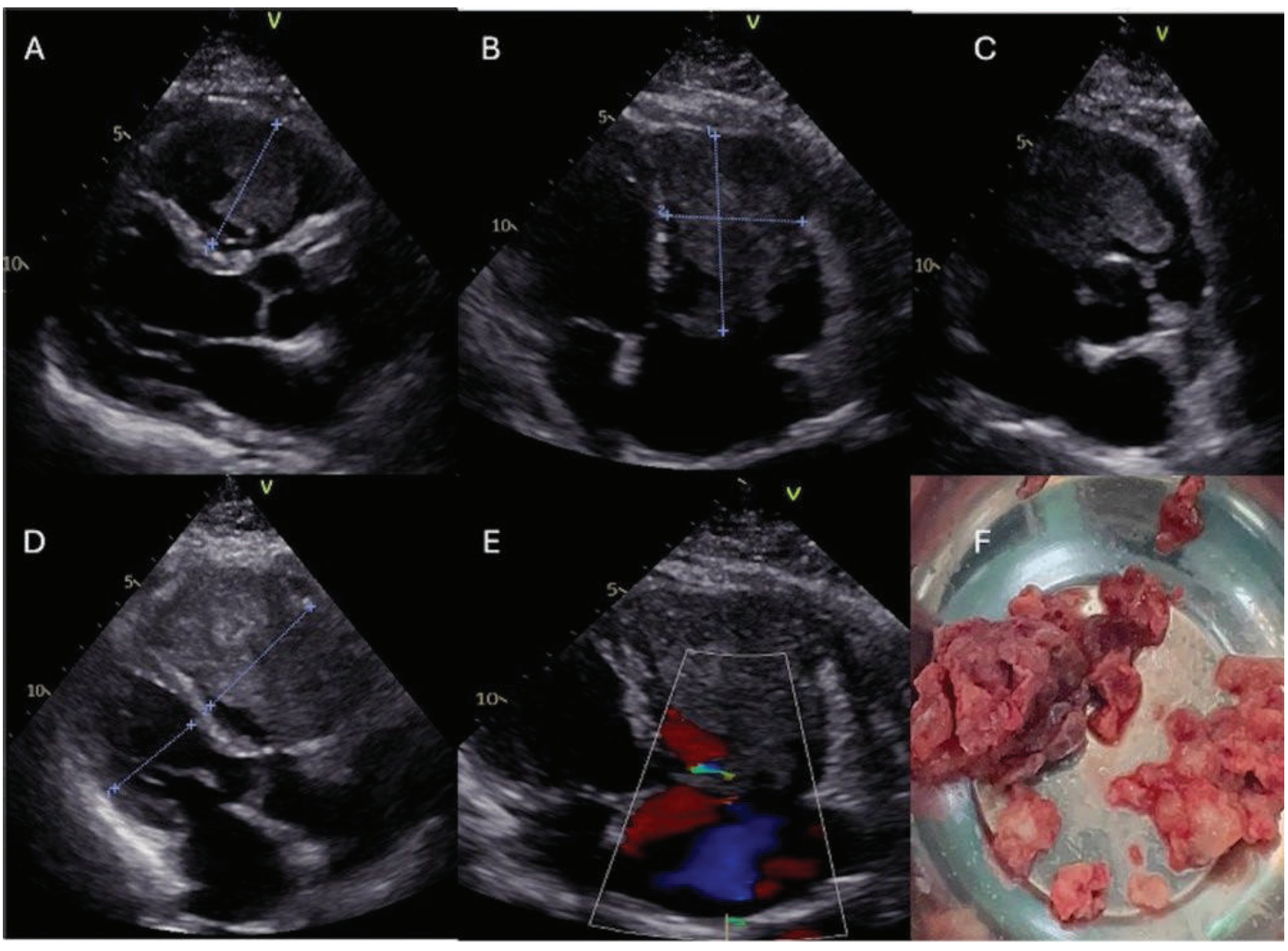

(A) PLAX view demonstrating a large heterogeneous mass occupying the right ventricle with PLAX RVOT diameter 40 mm (B) AP4C view showing measurement of the maximal transverse and longitudinal dimensions of the intracardiac mass, measuring 68x45 mm respectively. (C) PSAX view demonstrating longitudinal extension of the intracardiac mass towards the main pulmonary artery by filling the RVOT. (D) The modified AP4C view showing enlarged right ventricle filled almost entirely with the mass, and the RV/LV ratio is 1.42. (E) Colour Doppler imaging showing the moderate tricuspid valve regurgitation due to mass extension towards the tricuspid valve leaflets. (F) Surgically removed intracardiac metastatic mass Abbreviations: AP4C, Apical four-chamber; PLAX, Parasternal long axis; PSAX, parasternal short axis; RV, right ventricle; RVOT, right ventricular outflow tract; LV, left ventricle.

SS-36

TAVİ SIRASINDA SELF-EXPANDING AORT KAPAK PROTEZINDE İNFOLDING:ERKEN TANI VE BAŞARILI YÖNETIM

İsmet İder, Ahmet Atıl Aygün, Murat Çimci, Eser Durmaz, Bilgehan Karadağ
İstanbul Üniversitesi-Cerrahpaşa Cerrahpaşa Tıp Fakültesi, Kardiyoloji Ana Bilim Dalı,İstanbul

Introduction / Background:

Background:Transkateter aort kapak implantasyonu (TAVI), semptomatik ciddi aort darlığında etkili bir tedavi yöntemidir. Self-expanding protezlerde nitinol çerçevenin kendi üzerine katlanması olarak tanımlanan infolding, nadir ancak ciddi paravalvüler yetersizlik ve hemodinamik bozulmaya yol açabilen bir komplikasyondur. Bu olguda, kapak implantasyonu sırasında gelişen infolding'in protez tamamen serbestleştirilmeden fark edilmesi ve başarılı yönetimi sunulmaktadır

Case Presentation:

Nefes darlığı bulunan 80 yaşındaki erkek hasta, semptomatik ileri aort darlığı ve yüksek cerrahi risk nedeniyle TAVI uygulanmak üzere değerlendirildi. Özgeçmişinde hipertansiyon, diabetes mellitus, atriyal fibrilasyon ve nonkritik koroner arter hastalığı mevcuttu. Transtorasik ekokardiyografide ileri derecede kalsifik aort kapağı izlendi. Maksimum transvalvüler hız 4,1 m/sn, maksimum/ortalama gradiyent 68/43 mmHg ve aort kapak alanı 0,8 cm^2 olarak ölçüldü. Sol ventrikül ejeksiyon fraksiyonu %55'ti. TAVI öncesi bilgisayarlı tomografide aortik annulus çevresi 81,6 mm, çevreye göre hesaplanan çap 26,0 mm ve annulus alanı 510 mm^2 olarak ölçüldü. Bu ölçümler doğrultusunda 34 mm self-expanding kapak seçildi. Aort kapağına 18 mm balonla predilatasyon yapıldıktan sonra protezin implantasyonuna başlandı. Protezin ilk açılımında çerçevenin beklenen geometrisine ulaşmadığı ve açılımın normal olmadığı fark edildi. Bunun üzerine resheathing yapılarak protezin yeniden açılması denendi. İkinci açılımda çerçevenin kendi üzerine katlandığı ve belirgin şekilde asimetrik açıldığı görülerek infolding tanısı konuldu. Kapak tamamen serbestleştirilmeden taşıyıcı sistemle birlikte geri alınarak çıkarıldı. Ardından yeni bir 34 mm self-expanding kapak uygun pozisyonda ve simetrik olarak başarıyla implante edildi. İşlem sonrasında invaziv peak-to-peak transvalvüler gradiyent 6 mmHg, ekokardiyografik ortalama gradiyent 8 mmHg olarak ölçüldü. Aortografide hafif paravalvüler kaçak izlendi. Hasta koroner yoğun bakım ünitesinde iki gün komplikasyonsuz izlendikten sonra taburcu edildi.

Discussion:

İnfolding, self-expanding transkateter kapak çerçevesinin içe doğru katlanması ve asimetrik açılmasıyla karakterize nadir bir komplikasyondur. Literatürde büyük çaplı protez kullanımı, yoğun kapak kalsifikasyonu, uygunsuz protez yüklenmesi ve resheathing olası kolaylaştırıcı faktörler arasında bildirilmiştir.İnfolding olgularının özellikle 34 mm Evolut PRO+ protezlerde bildirildiği dikkat çekmektedir. Bununla birlikte, bu faktörlerle kesin bir nedensel ilişki gösterilmemiştir. Olgumuzda ilk anormal açılımın resheathing öncesinde görülmesi, infolding'in resheathing işlemine bağlı gelişmediğini düşündürmektedir.

Floroskopide protezin beklenenden dar transvers çapı, çerçeve konturunda bozulma, asimetrik açılım ve üst üste binen çerçeve hücrelerine bağlı vertikal radyopak çizgi infolding açısından uyarıcıdır. Bu bulgular bazı projeksiyonlarda gözden kaçabileceğinden kapak çerçevesi tam serbestleştirme öncesinde farklı floroskopik açılardan dikkatle değerlendirilmelidir.

Olgumuzda ilk açılım sırasındaki anormal görünümün fark edilmesi ve ikinci açılımda infolding tanısının doğrulanması, protezin tamamen serbestleştirilmeden güvenli şekilde çıkarılmasına olanak sağlamıştır. Tam serbestleştirme öncesinde tanınan infolding'de protezin geri alınarak yenisiyle değiştirilmesi güvenli bir yaklaşımken, tam serbestleştirme sonrasında saptanan olgularda balon postdilatasyon gerekebilir.

Conclusion:

Self-expanding kapak infolding'i, nadir fakat potansiyel olarak ciddi bir TAVI komplikasyonudur. Kapak açılımının farklı floroskopik projeksiyonlarda dikkatle değerlendirilmesi, infoldingin tam serbestleştirme öncesinde tanınmasına ve kapak değişimiyle işlemin güvenle tamamlanmasına olanak sağlar.

Anahtar Kelimeler: TAVİ,İnfolding,Self-expandable kapak

Şekil 1. Self-expanding aort kapak protezinde infoldingin tanınması ve yönetimi

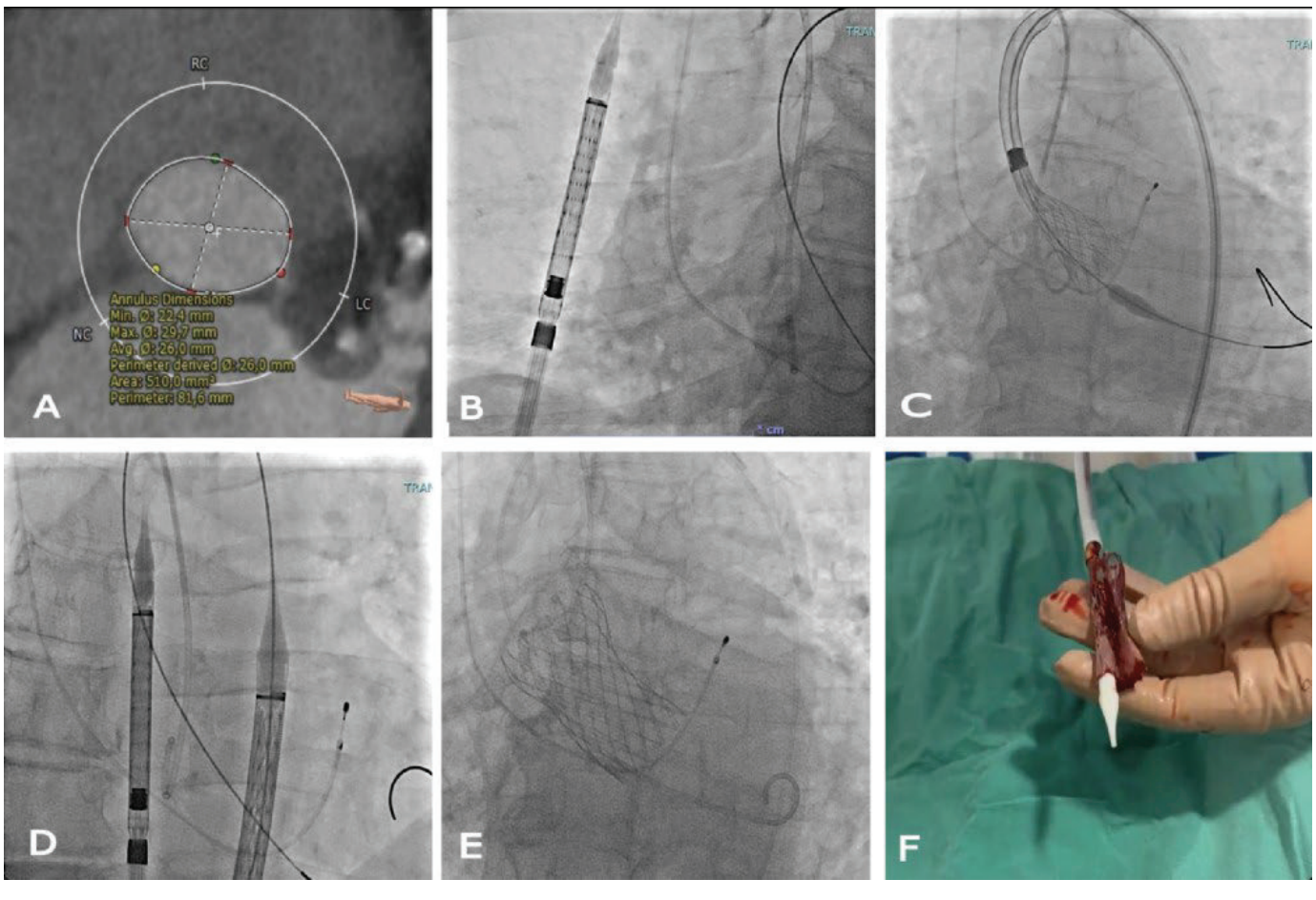

(A) TAVI öncesi bilgisayarlı tomografide aortik annulus ölçümleri; annulus çevresi 81,6 mm, çevreye göre hesaplanan çap 26,0 mm ve annulus alanı 510 mm^2 olarak ölçüldü. (B) İlk protezin hastaya ilerletilmeden önce taşıyıcı sistem içerisindeki floroskopik görünümü. (C) Protezin açılımı sırasında çerçevenin kendi üzerine katlanması ve asimetrik açılmasıyla karakterize infoldingin floroskopik görünümü. (D) Yeni protez Desendan aortada ilerletilirken, çıkarılan infolded protezin vücut dışında aynı floroskopik görüntü alanına yerleştirilmesiyle elde edilen karşılaştırmalı görünüm. (E) Yeni protezin implantasyon sonrasında simetrik ve tam olarak açıldığını gösteren floroskopik görüntü. (F) Çıkarılan ilk protezde çerçeve infoldingini gösteren ex vivo fotoğraf.

SS-37

KORONER SINÜS DEĞİL. TRANSTORASIK EKOKARDIYOGRAFIDE RAC SIGN ILE SAPTANAN SOL SIRKUMFLEKS ARTER ANOMALISI

Can Çalışkan, Gizem Akçay Özyurt, Öregeldi Gaylyyev, Dilek Çiçek Yılmaz
Mersin Üniversitesi Tıp Fakültesi Hastanesi Kardiyoloji Anabilimdalı, Mersin

Introduction / Background:

52 yaş kadın hasta kardiyoloji polikliniğine yüksek kan basıncı ve atipik göğüs ağrısı şikayetleri ile başvurdu. Fizik muayenesinde kan basıncı 142/105mmHg, kardiyak oskültasyonda patolojik bulgu yoktu, diğer kardiyovasükler fizik muayne bulguları normaldi. Ev ölçümlerinde kaydedilen sistolik kan basıncı değerleri yüksek kan basıncı ile uyumlu olarak değerlendirildi. Özgeçmişinde 35 pk/yıl sigara kullanımı mevcuttu. Bununla birlikte, bilinen diyabetes mellitus, dislipidemi, klinik aterosklerotik kardiyovasküler hastalık öyküsü veya subklinik ateroskleroz varlığına ilişkin herhangi bir kayıt bulunmamaktaydı. İstirahat halinde çekilen 12 derivasyonlu elektrokardiyografide sinüs ritmi izlendi ve miyokardiyal iskemi lehine ST-segment/T dalga değişikliği, patolojik Q dalgası veya ileti bozukluğu saptanmadı.

Case Presentation:

Transtorasik ekokardiyografik incelemede sol ventrikül boyutları normal sınırlarda olup segmenter duvar hareket kusuru izlenmedi. Kapak yapılarında hemodinamik açıdan anlamlı stenoz veya yetersizlik saptanmadı ve perikardiyal efüzyon izlenmedi. Bununla birlikte, apikal dört boşluk ve ara form görüntülerde mitral anüler düzleme paralel uzanım gösteren, simetrik ve belirgin hiperekojen lineer yapı dikkati çekti. Bu görünüm başlangıçta koroner sinüs açısından değerlendirildi. Ancak koroner sinüsün ek görüntüleme pencerelerinde farklı anatomik lokalizasyonda izlenmesi nedeniyle bu olasılık dışlandı. Parasternal ve apikal kesitlerin ayrıntılı incelemesinde söz konusu hiperekojen yapının, aort kökü arkasında retroaortik seyir gösterdiği dikkati çekti. Elde edilen bulgular ile "retroaortic anomalous coronary (RAC) sign" olarak tanımlanan ve özellikle anormal köken alan sol sirkumfleks arterin retroaortik seyrini düşündüren ekokardiyografik görünüm ile uyumlu olarak değerlendirildi. Hastanın yaşı, cinsiyeti, semptom karakteri ve kardiyovasküler risk faktörleri dikkate alınarak 2024 Avrupa Kardiyoloji Derneği Kronik Koroner Sendromlar Kılavuzu doğrultusunda risk faktörü ile düzeltilmiş klinik olasılığı hesaplandı ve düşük klinik olasılık grubunda sınıflandırıldı. Bununla birlikte, devam eden atipik anjinal yakınmalar ile birlikte ekokardiyografide saptanan olası koroner arter anomalisi bulgusu nedeniyle hem obstrüktif koroner arter hastalığının dışlanması hem de koroner anatominin ayrıntılı değerlendirilmesi amacıyla koroner bilgisayarlı tomografi(CCTA) anjiyografi planlandı. CCTA'de sol sirkumfleks arterin sağ koroner sinüs valsalva'dan köken aldığı ve aort kökünün posteriorundan retroaortik seyir göstererek sol atriyoventriküler oluğa ulaştığı izlendi. Bu bulgular, transtorasik ekokardiyografide saptanan retroaortik hiperekojen lineer yapının anormal kökenli sol sirkumfleks artere ait olduğunu doğruladı. Koroner arterlerde obstrüktif aterosklerotik lezyon saptanmadı.

Discussion:

Discussion:Retroaortik anormal koroner arter (RAC) bulgusu, en sık sağ valsalva sinüsü veya sağ koroner arterden köken alarak retroaortik seyir gösteren anormal sol sirkumfleks arter ile ilişkili olup, koroner anjiyografi serilerinde yaklaşık %0,18–0,67, CCTA serilerinde ise %0,3–0,4 oranında bildirilen nadir bir koroner arter anomalisidir. TTE'de parasternal uzun eksen görüntüsünde aort kökünün posteriorunda izlenen hiperekojen tübüler yapı olarak tanımlanan RAC sign, özgüllüğü yüksek (yaklaşık %94), ancak duyarlılığı orta düzeyde (yaklaşık %63) olan önemli bir tanısal ipucudur; bu nedenle pozitif saptandığında CCTA ile anatomik doğrulama önerilir. Ayırıcı tanıda en sık mitral anüler kalsifikasyon, aort kökü kalsifikasyonu, reverberasyon artefaktları ve koroner sinüs düşünülmelidir. Retroaortik seyirli anormal LCx, interarteriyel koroner anomalilerin aksine aorta ile pulmoner arter arasında sıkışmaya maruz kalmadığından genellikle benign kabul edilmekte ve ani kardiyak ölüm riski ile ilişkilendirilmemektedir. Bununla birlikte, koroner anjiyografi, perkütan koroner girişimler, TAVI, aort kökü ve mitral kapak cerrahisi sırasında damar yaralanması veya teknik güçlük oluşturabileceğinden anatomisinin önceden bilinmesi büyük önem taşır. Bu nedenle RAC sign saptanan hastalarda koroner BT anjiyografi ile koroner orijin, seyir ve yüksek riskli anatomik özellikler doğrulanmalı; retroaortik seyir dışında yüksek riskli özellik bulunmayan ve iskemi saptanmayan olgularda ise ek girişim gerekmeksizin standart kardiyolojik takip ve rutin kardiyovasküler risk faktörü kontrolü ile izlem yeterli kabul edilmektedir.

Conclusion:

Hastanın iskemik semptomunun olması, klinik olasılık risk oranının yüksek olmaması ve malign ventriküler aritmi olmaması nedeniyle düşük riskli olarak değerlendirildi ve rutin takip önerildi.

Anahtar Kelimeler: Koroner arter anomalisi, Koroner BT anjiyografi, Retroaortik koroner arter, Transtorasik ekokardiyografi

Apikal 4 boşluk görüntüde sirkumfleks arter, RAC bulgusu

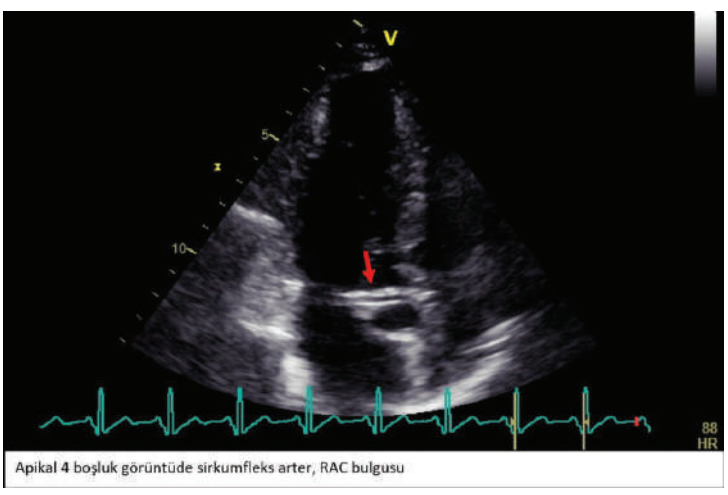

Apikal 4 boşluk görüntüde sirkumfleks arter, RAC bulgusu

Apikal 4 boşluk görüntüde sirkumfleks arter, RAC bulgusu

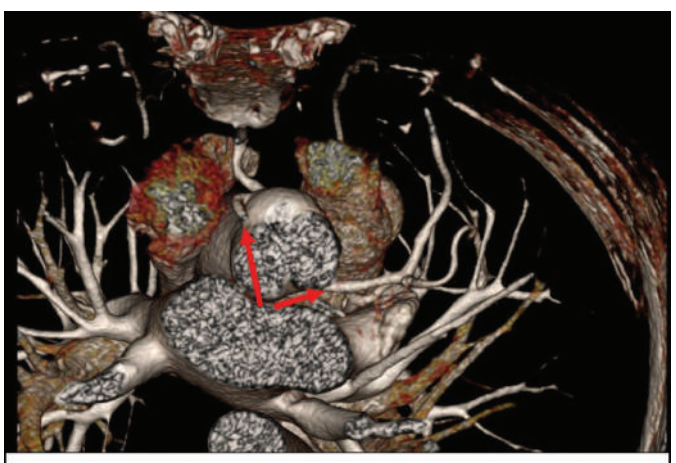
Retroaortik seyir gösteren sirkumfleks arter koroner BT görüntüsü

Parasternal kısa eksen görüntüde sirkumfleks arter, RAC bulgusu

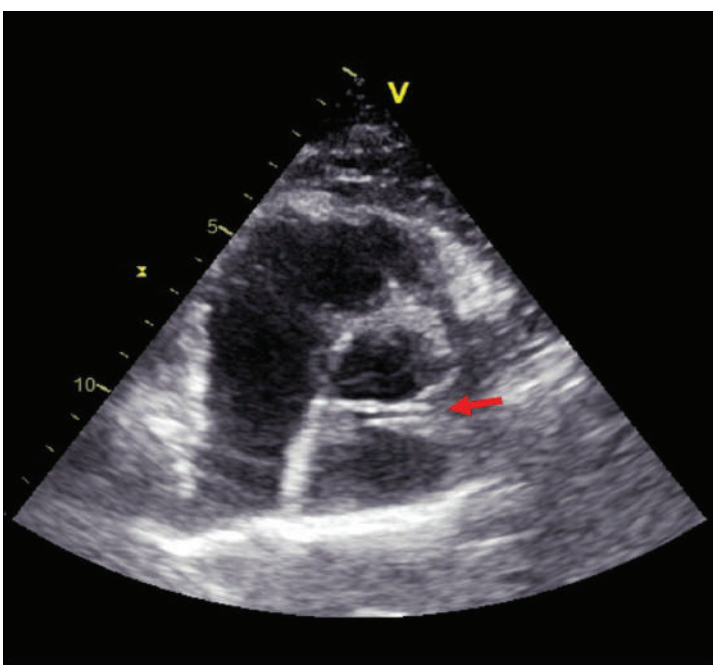

Parasternal kısa eksen görüntüde sirkumfleks arter, RAC bulgusu

TTE'da koroner siniis

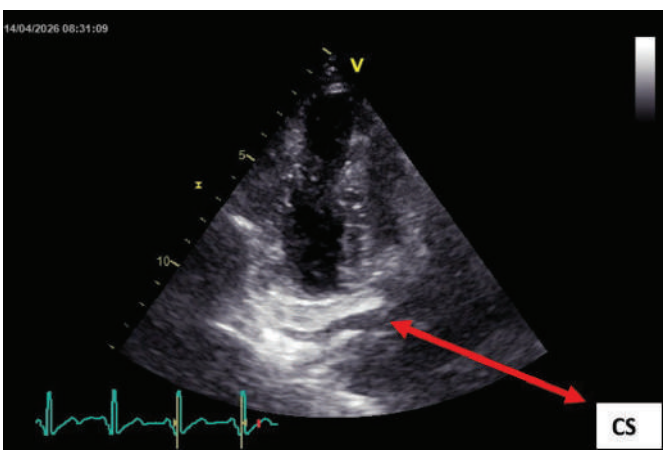

SS-38

ECHOCARDIOGRAPHIC CLUE LEADING TO THE DIAGNOSIS OF DIAPHRAGMATIC HERNIA AND AN INCIDENTAL RIGHT RENAL TUMOR

Zeynep Esra Güner[1], Cemre Turgul[2]
[1]Uzunköprü Devlet Hastanesi
[2]Kayseri Şehir Hastanesi

Introduction / Background:

Transthoracic echocardiography is primarily used for the assessment of cardiac structure and function; however, extracardiac pathologies may occasionally produce abnormal compression or mass-like appearances adjacent to the cardiac chambers. Recognition of such atypical findings may prompt further imaging and lead to the diagnosis of clinically unsuspected non-cardiac diseases.

Case Presentation:

A 62-year-old woman presented to the cardiology outpatient clinic with elevated blood pressure. Transthoracic echocardiography was performed as part of the cardiovascular evaluation. During the examination, an unusual extracardiac compression effect adjacent to the heart was observed, raising suspicion of an extracardiac pathology. The dynamic compression appearance detected on echocardiography is demonstrated in Figure 1. Because the origin of the compression could not be clearly defined by echocardiography, thoracic computed tomography was performed. Computed tomography revealed a diaphragmatic hernia corresponding to the echocardiographic compression finding. During the same examination, an incidental right renal mass suspicious for malignancy was also detected. The coexistence of the diaphragmatic hernia and the right renal mass is demonstrated in Figure 2, while a more detailed view of the renal lesion is shown in Figure 3. Further diagnostic evaluation confirmed the diagnosis of right renal cell carcinoma, and the patient was referred to the relevant surgical and urological departments for definitive management.

Discussion:

Extracardiac structures may mimic intracardiac or pericardial abnormalities on transthoracic echocardiography. Diaphragmatic hernias, depending on their anatomical location and contents, may cause external cardiac compression and create unusual echocardiographic appearances. When the origin of such findings cannot be confidently determined by echocardiography, cross-sectional imaging is essential for defining the anatomical relationship between the heart, diaphragm, and surrounding thoracoabdominal structures. In the present case, an incidental echocardiographic compression finding initiated the diagnostic pathway that revealed not only a diaphragmatic hernia but also an asymptomatic renal malignancy. The main clinical relevance of this case lies not merely in the coexistence of these two conditions, but in the diagnostic value of carefully assessing extracardiac structures during routine echocardiographic examination

Conclusion:

Unexplained extracardiac compression detected during transthoracic echocardiography should not be overlooked. Further cross-sectional imaging may clarify the underlying pathology and may also reveal clinically important incidental findings. In this patient, an echocardiographic compression sign led to the diagnosis of a diaphragmatic hernia and the incidental detection of right renal cell carcinoma, highlighting the broader diagnostic potential of transthoracic echocardiography beyond conventional cardiac assessment.

Anahtar Kelimeler: Diaphragmatic hernia, extracardiac compression, renal cell carcinoma

Figure 1

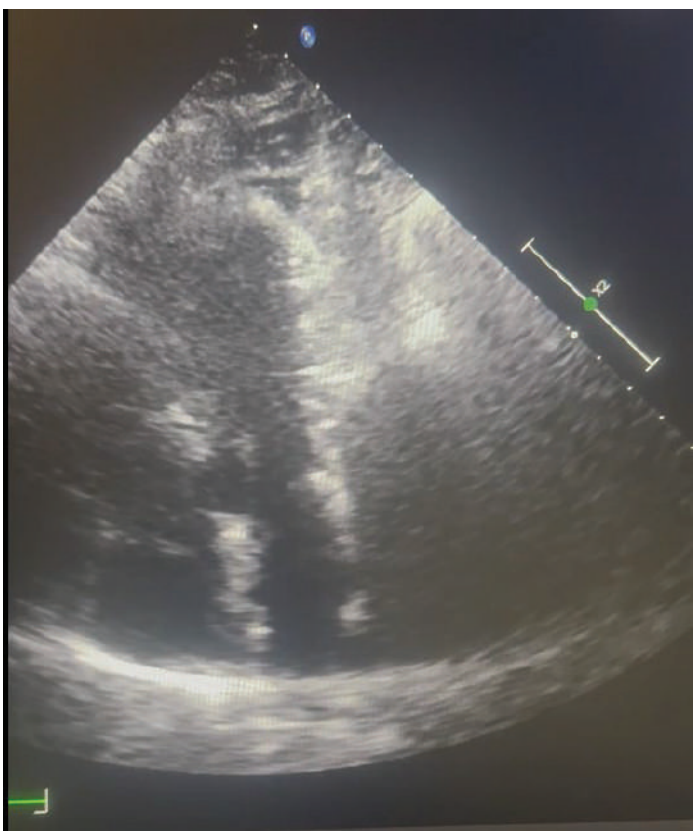

Extrinsic compression suggestive of an extracardiac pathology observed on transthoracic echocardiography

Figure 2



Computed tomography image demonstrating the diaphragmatic hernia and the right renal mass.

Figure 3



Computed tomography image showing the right renal mass consistent with renal cell carcinoma

SS-39

KORONER ARTER HASTALIĞI OLAN BIR HASTADA APIKAL ANEVRIZMA VE VENTRIKÜLER ARITMI ILE BIRLIKTE MID-VENTRIKÜLER OBSTRÜKTIF HIPERTROFIK KARDIYOMIYOPATI OLGUSU

Gulchohra Gazibayova, Tugba Kayhan Kayhan Altuner, Nazlı Turan Şerifler
Ankara Etlik Şehir Hastanesi, Kardiyoloji Kliniği

Introduction / Background:

Mid-ventriküler obstrüktif hipertrofik kardiyomiyopati (MVO-HKM), belirgin orta sol ventrikül segment hipertrofisi ve sistol sırasında mid- ventriküler kavitenin obliterasyonu ile karakterize, hipertrofik kardiyomiyopatinin (HKM) nadir görülen bir fenotipidir. Daha sık görülen HKM formlarından farklı olarak, mid- ventriküler obstrüksiyon artmış intrakaviter basınç ve kronik miyokardiyal stres nedeniyle apikal anevrizma gelişimine yol açabilir. HKM hastalarında apikal anevrizmanın varlığı klinik açıdan önemlidir; çünkü ventriküler aritmiler, tromboembolik komplikasyonlar ve artmış ani kardiyak ölüm riski ile ilişkilendirilmiştir. Bu nedenle, bu fenotipin erken tanınması ve uygun aritmik risk değerlendirmesinin yapılması önem taşımaktadır. Bu olguda, belirgin mid-ventriküler hipertrofi, apikal anevrizma, belirgin intrakaviter basınç gradiyenti ve implantabl kardiyoverter-defibrilatör (ICD) tedavisi gerektiren ventriküler aritmi ile seyreden mid- ventriküler obstrüktif HKM hastası sunulmaktadır.

Case Presentation:

Yetmiş yaşında; hipertansiyon, diabetes mellitus, yeni tanı metastatik akciğer kanseri, koroner arter hastalığı öyküsü bulunan kadın hasta acil servis-çarpıntı şikayeti ile başvurdu. Hastanın kullandığı ilaçlar asetilsalisik asit 81 mg, olmesartan/hidroklorotiyazid 20/12,5 mg ve bisoprolol 5 mg idi.Hastanın çekilen EKG'sinde non-sustained ventriküler taşikardi atakları izlendi. Bazal EKG-de sol ventrikül hipertrofisi (LVH) ile uyumlu bulgular vardı. Transtorasik ekokardiyografide (TTE) sol ventrikül sistolik fonksiyonunun korunmuş olduğu ve sol ventrikül ejeksiyon fraksiyonunun (LVEF) %60 olduğu görüldü. Maksimum duvar kalınlığı 25 mm olan belirgin mid-ventriküler hipertrofi ve sistol sırasında orta sol ventrikül kavitesinde obliterasyon izlendi. Pik intrakaviter gradiyent 74 mmHg olarak ölçüldü ve apikal anevrizma saptandı.Sol atriyum ve sağ ventrikül boyutları normal sınırlardaydı. Aort ve mitral kapaklarda belirgin yapısal patoloji saptanmadı.Hastaya Kardiyak Manyetik Rezonans Görüntüleme (KMRG) çekildi. KMRG bulguları ekokardiyografi ile uyumlu olarak saptandı. KMRG-de bazal anterior duvarı hipertrofik olup kalınlığı 17mm ve hipokinetik saptandı. Mid düzeyde diffüz, apikal düzeyde ise anterior, septal ve lateral duvarlar hipertrofik olup duvar kalınlıkları en geniş yerinde mid inferiorda 18mm'ye ulaştığı ve duvarların hipokinetik olduğu görüldü. Aynı zamanda apikal inferior duvar ve apeks belirgin ince ve diskinetik saptandı,anevrizmatik dilatasyon izlendi.Laboratuvar incelemelerinde yaklaşık 10,9–12,7 g/dL arasında değişen hemoglobin düzeyleri ile hafif anemi saptandı. Böbrek fonksiyonları korunmuştu. Yüksek duyarlılıklı troponin düzeyleri 50–81 arasında olup bazal değeri 50 idi. BNP düzeyi 4487 olarak belirgin şekilde yüksekti. Mid-ventriküler obstrüksiyon, apikal anevrizma ve ventriküler aritmi birlikteliği nedeniyle hastanın tanısı mid-ventriküler obstrüktif hipertrofik kardiyomiyopati ile uyumlu kabul edildi. Hastaya antiaritmik medikal tedavi ve sekonder koruma amaçlı İCD implantasyonu planlandı.

Discussion:

Mid-ventriküler obstrüksiyon, hipertrofik kardiyomiyopatinin (HKM) nadir ancak klinik açıdan önemli bir fenotipidir. Sol ventrikülün orta segmentlerindeki belirgin hipertrofi, sistol sırasında mid-ventriküler kavitenin daralmasına veya obliterasyonuna ve bazal-apikal odacıklar arasında yüksek intrakaviter basınç gradiyentine neden olur. Olgumuzda belirgin sistolik kavite obliterasyonu ile birlikte 74 mmHg pik intrakaviter gradiyent saptanmıştır. Bu fenotipin önemli özelliklerinden biri apikal anevrizma gelişimidir. Kronik artmış intrakaviter basınç, miyokardiyal oksijen ihtiyacında artış, mikrovasküler iskemi ve ilerleyici fibrozisin apikal miyokardda incelme ve anevrizmatik dilatasyona yol açabileceği düşünülmektedir. Apikal anevrizma varlığı, ventriküler taşiaritmi ve ani kardiyak ölüm riskinde artış ile ilişkilidir. KMRG,hipertrofi, apikal anevrizma ve miyokardiyal fibrozisin değerlendirilmesinde önemli katkı sağlar. Özellikle ventriküler aritmi ve apikal anevrizma bulunan hastalarda aritmik risk değerlendirmesi önemlidir. Olgumuzda dokümante edilmiş ventriküler aritmi ve apikal anevrizma nedeniyle elektrofizyoloji ekibi ile birlikte değerlendirilmiş, amiodaron tedavisi planlanmış, kullandığı beta-bloker dozu arttırılmış ve ICD implantasyonu önerilmiştir.

Conclusion:

Mid-ventriküler obstrüktif hipertrofik kardiyomiyopati, apikal anevrizma ve ventriküler aritmilerle ilişkili nadir bir fenotiptir. Erken tanı için ekokardiyografik değerlendirme önemlidir. KMRG, hipertrofi, anevrizma ve miyokardiyal fibrozisin değerlendirilmesine katkı sağlar. Apikal anevrizma ve doküman te ventriküler aritmi varlığında ani kardiyak ölüm riski değerlendirilerek uygun hastalarda ICD ile sekonder korunma sağlanmalıdır.

Anahtar Kelimeler: Apikal anevrizma, Hipertrofik Kardiyomiyopati, Mid-ventriküler obstruksiyon

Şekil 1

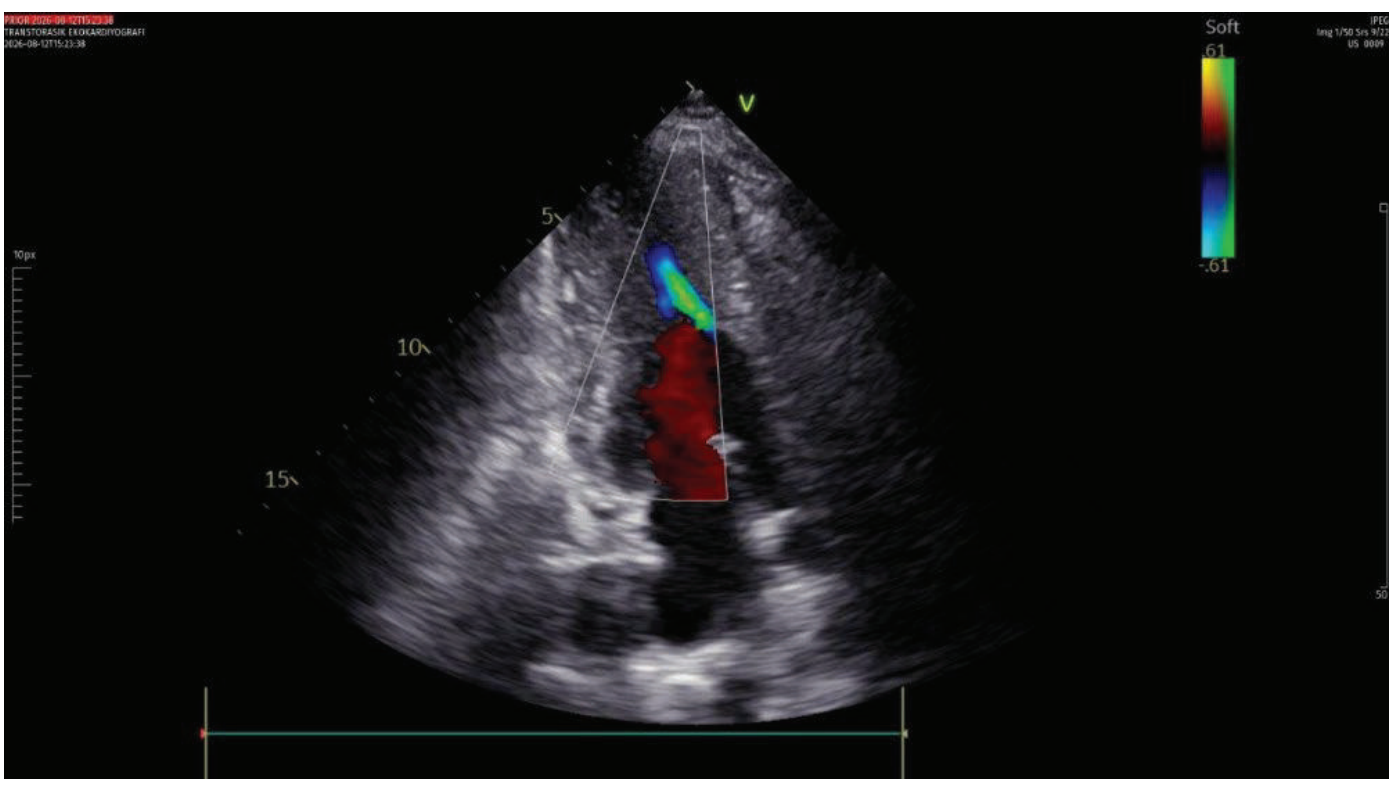

Renkli Doppler: mid-ventriküler obstrüksiyon bölgesinde türbülanslı akım.

Şekil 2

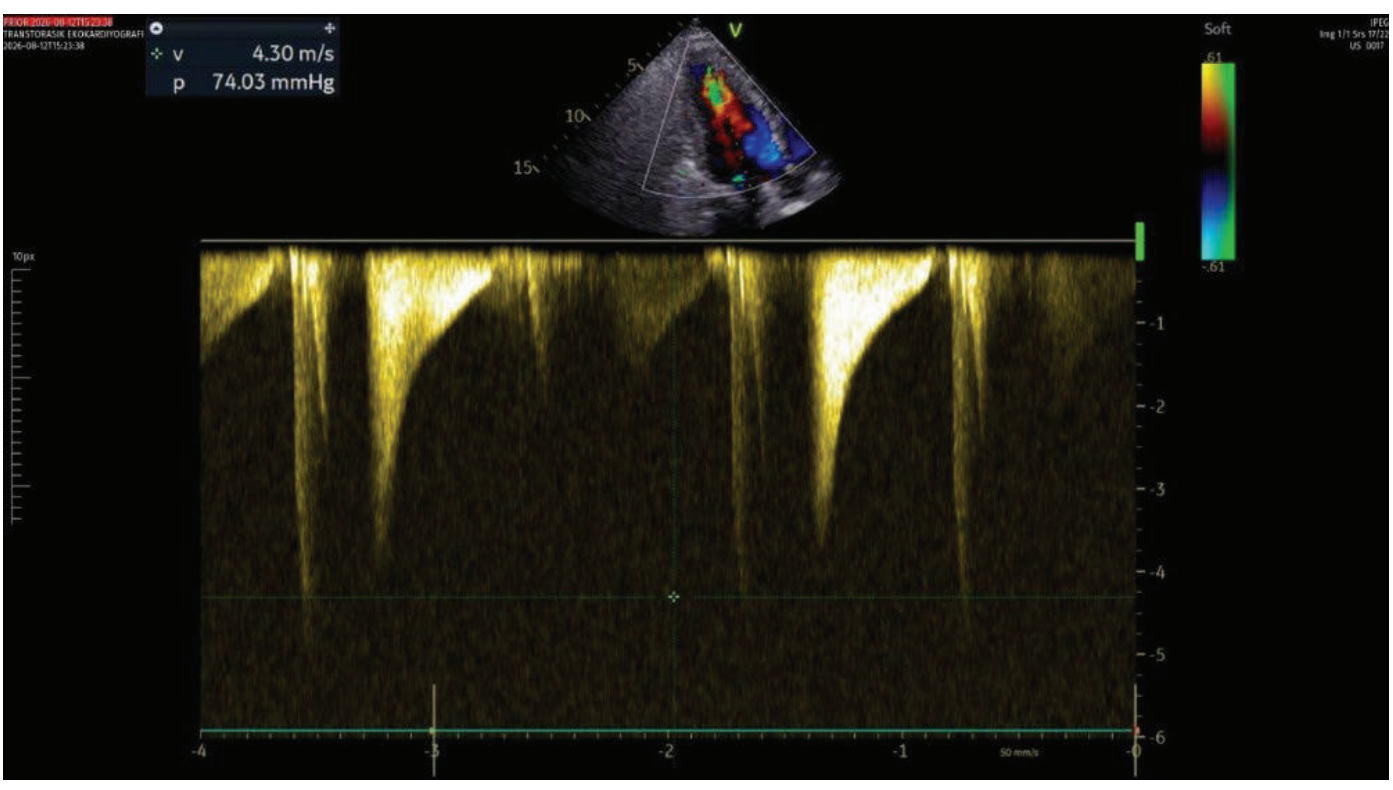

Sürekli dalga Doppler: Vmax 4,30 m/sn ve pik gradiyent 74 mmHg.

Şekil 3

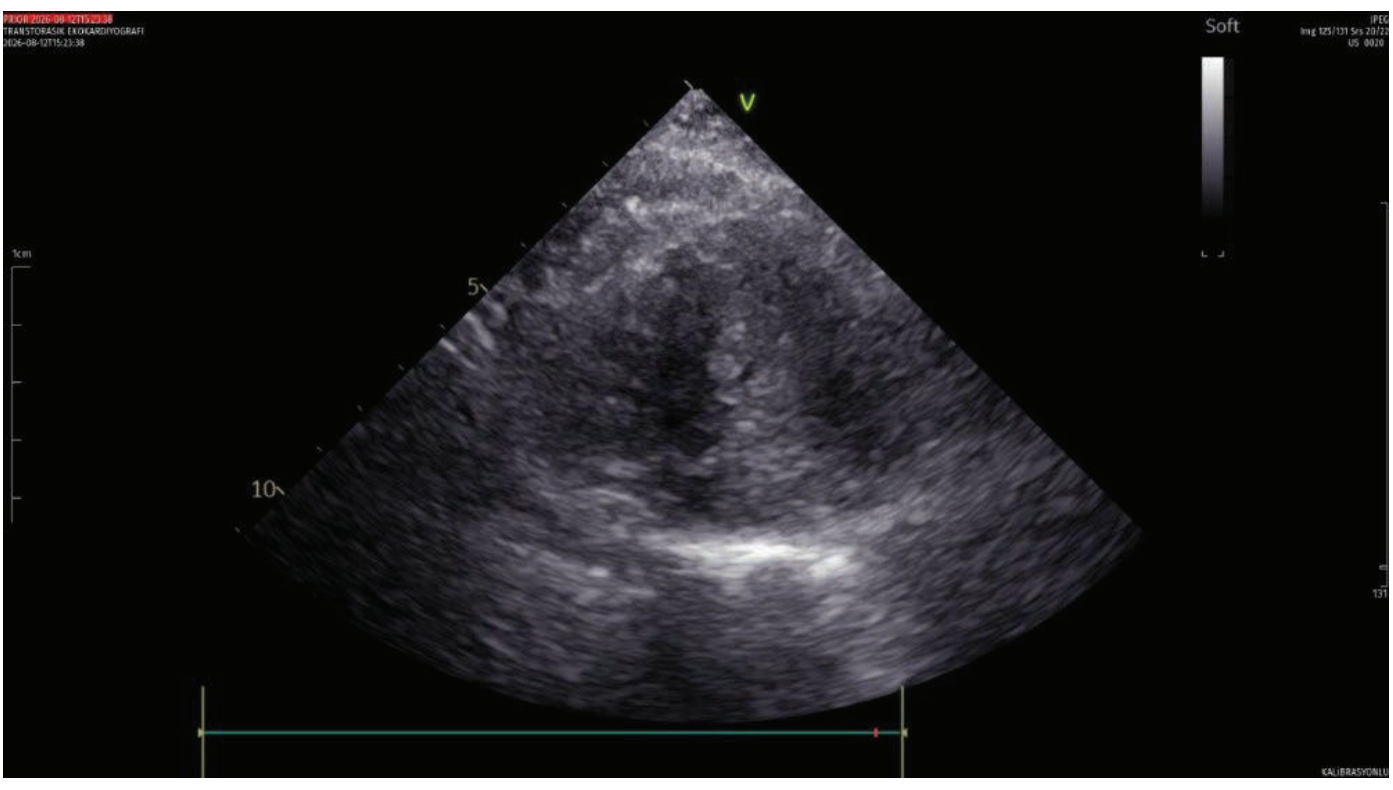

Belirgin mid-ventriküler hipertrofi

SS-40

SCN5A GEN MUTASYONU VE VES INDUCED KARDİYOMYOPATİSİ OLAN HASTADA FLEKAİNİD SONRASI DRAMATİK SOL VENTRİKÜL VE SAĞ VENTRİKÜL VOLÜM VE FONKSİYONLARINDAKİ İYİLEŞME

Muhammed Emin Recep, Burak Kardesler, Bilge Duran Karaduman, Özcan Özeke, Özlem Özcan Çelebi,
Telat Keleş, Zehra Gülbaşı, Sinan Aydoğdu
Ankara Bilkent Şehir Hastanesi, Kardiyoloji Kliniği

Introduction / Background:

SCN5A gen mutasyonları kalp hücrelerindeki NaV1.5 sodyum kanalını etkileyip fonksiyon artışına veya azalmasıyla çeşitli klinik senaryolara sebep olabilmektedir. Bunlardan bir tanesi multifokal ektopik prematür parkinje kompleksleridir (MEPPK). SCN5A mutasyonlu bireylerde bu aritmik hadiseler nedenili kardiyomyopati gelişebilmektedir. SCN5A da iyileşme kazanımı mutasyonları ve sık ventriküler ektrastistoli (VES) olan hastaların hidrokinidin, flekainid veya amiodaron ile aritmilerin başarıyla baskılanmasından sonra sol ventrikül ejeksiyon fraksiyonunun normale dönüşüyle çalışmalarla desteklenmiştir. Flekainid na kanal blokajı olarak etki göstermesi sınıf 1 c antiaritmik olup SCN5A gen mutasyonlu bireylerde gerek ventriküler gerek atrial electro sistollerin sayısını azalttığı gösterilmiştir. Bu bildiride flekainid tedavisi sonrası sol ventrikül ve sağ ventrikül fonksiyonlarında ileri ekokardiyografik görüntülerme ile belirgin düzelmenin gösterildiği bir SCN5A gen mutasyonu hastası anlatılacaktır.

Case Presentation:

Presentation:21 yaşındaki kadın hasta, aile öyküsü nedeniyle yapılan genetik taramada SCN5A gen mutasyonu saptanması üzerine değerlendirildi. Tanı aranda asemptomatik olan hasta, mutasyonu bağlı gelişen MEPPK ilişkili aritmiler ve buna sekonder kardiyomyopati nedeniyle 9 yıldır takibi devam etmekteydi. Bu süreçte farklı dönemlerde flekainid, verapamil ve propranolol içeren medikal tedaviler uygulandı, girişimsel olarak bir kez VES ablasyonu denendi ancak başarısız oldu. Hasta 19 yaşındayken, 24 saatlik ritm holter incelemesinde VES yükünün azaldığı ve sol ventrikül ejeksiyon fraksiyonunun (SVEF) normal sınırlarda olduğu görüldü; bu nedenle medikal tedavisi kesildi. Tedavinin kesilmesinden bir yıl sonraki kontrolünde sol ventrikül end-diyastolik çapı 5.4 cm, SVEF %43,6 (şekil 1-a) ve sol ventrikül global longitudinal strain (GLS) değeri %15.5 (şekil 1-b). sağ ventrikül fonksiyonları ise normal sınırlarda (şekil 2) ölçüldü. Bu bulgular üzerine kardiyak manyetik rezonans görüntülerme (MRG) ile ileri değerlendirme yapıldı. kardiyak MRG'de SVEF %43 (şekil 3) olarak teyit edildi. Bu sonuçlar doğrultusunda hastaya yeniden flekainid tedavisi başlandı. Tedavinin 16. ayında yapılan kontrol ekokardiyografide sol ventrikül end-diyastolik çapı 4,8 cm'ye geriledi, SVEF %55 (şekil 4-a) ve GLS değeri ise %16,2 (şekil 4-b) olarak; sağ ventrikül fonksiyonları ilerideki normal sınırlarda (şekil 5) ölçüldü. Bu bulgular, 16 aylık flekainid tedavisi ile hem sol ventrikül sistolik fonksiyonunda hem de sol ventrikül boyutlarında belirgin düzelme sağlandığını gösterdi.

Discussion:

SCN5A gen mutasyonları, nadir görülen mutasyonlardan biri olup farklı mekanizmalar aracılığıyla Brugada sendromu, dilate kardiyomiyopati, uzun QT sendromu ve MEPPK ilişkili aritmiler gibi çok çeşitli klinik tablolara yol açabilmektedir. Literatürde, SCN5A'da işlev kazanımı (gain-of-function) mutasyonu taşıyan ve sık VES'den hastalarda, hidrokinidin, flekainid veya amiodaron ile aritminin başarılı şekilde baskılanmasının ardından SVEF'nin normale dönüşü gösterilmiştir. Bu olgu, aile öyküsü bulunan bireylerin asemptomatik olsalar dahi genetik olarak taranmasının ve yıllara takip edilmesinin önemini ortaya koymaktadır. SCN5A mutasyonu taşıyan bireylerde erken tanı ve müdahalenin, SVEF'de geri dönüşümsüz (irreversibl) bir bozulma gelişmeden tedaviye başlanmasına olanak sağladığı, bu vaka ile yeniden desteklenmiştir. Bu hastaların takipleri sırasında subklinik myokard hasarının daha erken dönemde tespiti için multiparametrik ileri ekokardiyografik yöntemler ile(3D veya strain ekokardiyografi gibi) değerlendirilmesi ve bu tetiklerde myokard hasarı tespit edildiği durumlarda ise özellikle kardiyak MRG başta olmak üzere multimodaliter görüntülerme yapılması önerilidir.

Conclusion:

Ailede erken yaşta kardiyak ölüm öyküsü olan hastalarda genetik çalışılması ve yaban tabiiye alınması bazı vakalarda hayatı önerme sahip olabilmektedir. SCN5A gen mutasyonu saptanan hastalarda mutasyonun sebep olabildiği geniş hastalık spektrumunun tamamının taranması ve uygun müdahaleler yapılması sonucu hastaların mortalite ve morbidite oranlarda belirgin düşüş sağlanabilir.

Anahtar Kelimeler: SCN5A gen mutasyonu, ves induced kardiyomyopati, flekainid, multifokal ektopik prematür purkinje kompleksleri

şekil 1-a

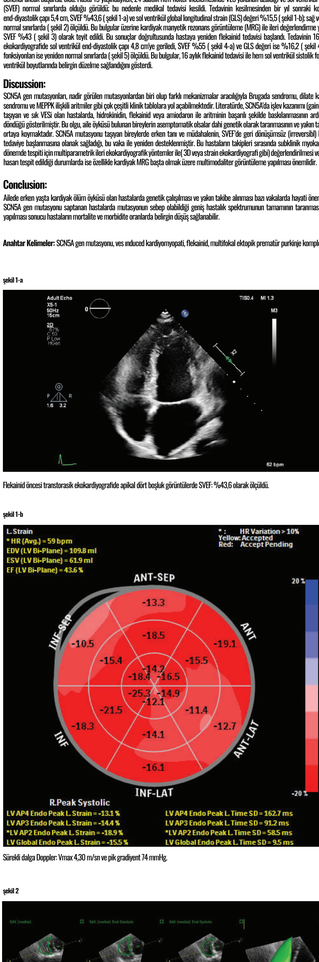

Flekainid öncesi transtorasik ekokardiyografide apikal dört boşluk görüntülerde SVEF: %43,6 olarak ölçüldü.

şekil 1-b

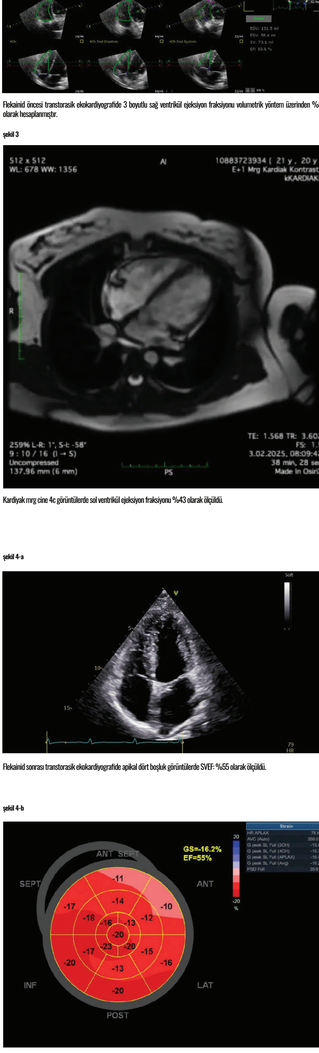

Sürekli dalga Doppler: Vmax 4,30 m/sn ve pik gradiyent 74 mmHg.

şekil 2

Flekainid öncesi transtorasik ekokardiyografide 3 boyutlu sağ ventrikül ejeksiyon fraksiyonu volumetrik yöntem üzerinden %55 olarak hesaplanmıştır.

şekil 3



Kardiyak mrg cine 4c görüntülerde sol ventrikül ejeksiyon fraksiyonu %43 olarak ölçüldü.

şekil 4-a

Flekainid sonrası transtorasik ekokardiyografide apikal dört boşluk görüntülerde SVEF: %55 olarak ölçüldü.

şekil 4-b

Flekainid sonrası transtorasik ekokardiyografide speckle tracking strain ile gls: %16,2 olarak ölçüldü.

şekil 5

Flekainid öncesi transtorasik ekokardiyografide 3 boyutlu sağ ventrikül ejeksiyon fraksiyonu volumetrik yöntem üzerinden %51 olarak hesaplanmıştır.

SS-41

KOMPLEKS BARLOW HASTALIĞINDA CIDDI MITRAL YETERSIZLIĞININ TEK KLIP ILE TRANSKATETER UÇ UCA ONARIMI

Bengisu Şahin, Kumral Çağlı, Aksüyek Savaş Çelebi, Mohamed Asfour, Hüseyin Bozbaş
TOBB ETÜ Tıp Fakültesi Hastanesi Kardiyoloji Ana Bilim Dalı, Ankara

Introduction / Background:

Barlow hastalığında görülen yaygın miksomatöz dejenerasyon, leaflet doku fazlalığı ve prolapsus, mitral transkateter uç uca onarım (M-TEER) işlemini teknik olarak zorlaştırabilmektedir. Bu kompleks anatomi nedeniyle işlem sırasında birden fazla klip kullanma gereksinimi ve işlem sonrasında rezidüel mitral yetersizliği (MY) daha sık görülebilmektedir. Bu olguda, Barlow hastalığına bağlı ciddi MY'si olan ve cerrahi riski yüksek olarak değerlendirilen bir hastada tek klip kullanılarak gerçekleştirilen başarılı M-TEER işlemi sunulmaktadır.

Case Presentation:

Hipertansiyon ve persistan atriyal fibrilasyon öyküsü bulunan 83 yaşındaki erkek hasta, giderek artan efor dispnesi şikayeti ile başvurdu. Yapılan transtorasik ekokardiyografide Barlow Hastalığı ile uyumlu görünüm ve ciddi eksantrik MY izlendi. Hasta Kalp Ekibi tarafından değerlendirildi ve cerrahi girişim açısından yüksek riskli bulundu. Transözofageal ekokardiyografide (TEE), miksomatöz mitral kapak yapısına eşlik eden A2, A3 ve P3 segmentlerini kapsayan prolapsus ile ilişkili ciddi ve eksantrik MY izlendi, vena kontrakta ise 8 mm olarak ölçüldü. Hasta M-TEER işlemine alındı, TEE rehberliğinde A2-P3 yakalama bölgesine tek klip başarıyla implante edildi. İşlem sonrasında MY ciddi düzeyden minimale gerilerken, pulmoner venlerdeki sistolik geri akımın düzeldiği görüldü. Ertesi gün yapılan transtorasik ekokardiyografide minimal rezidüel MY ve 2 mmHg ortalama gradiyent saptandı. İşlem sonrası dönemde takibinde herhangi bir komplikasyon gelişmedi ve semptomlarında belirgin iyileşme gözlenen hasta taburcu edildi.

Discussion:

Barlow hastalığında izlenen leaflet doku fazlalığı ile birden fazla segmenti tutan prolapsus, M-TEER işleminde leaflet yakalanmasını zorlaştırabilir ve birden fazla klip kullanılmasını gerektirebilir. Bununla birlikte, her Barlow anatomisinin aynı işlem stratejisini gerektirmediği göz önünde bulundurulmalıdır. Bu olguda işlem öncesi anatominin ayrıntılı değerlendirilmesi, uygun klip seçimi ve işlem sırasında dikkatli TEE rehberliği sayesinde kompleks kapak anatomisine rağmen tek cihazla etkili ve başarılı bir sonuç elde edildi. Bu olgu, kompleks dejeneratif mitral kapak hastalığında hastanın mevcut klinik özelliklerine, kapak anatomisine özgü işlem planlanmasının ve görüntülemenin önemini göstermektedir.

Conclusion:

M-TEER, Barlow hastalığına bağlı ciddi MY bulunan ve cerrahi tedaviye uygun olmayan seçilmiş hastalarda uygulanabilir bir tedavi seçeneğidir. Bu olgu, kompleks ve birden fazla segmenti içeren prolapsus varlığında dahi uygun anatomik değerlendirme ve işlem stratejisiyle tek klip kullanılarak başarılı M-TEER uygulanabileceğini göstermektedir.

Anahtar Kelimeler: Barlow hastalığı, dejeneratif mitral kapak hastalığı, mitral yetersizliği, transkateter uç uca onarım, transözofageal ekokardiyografi

Figür 1: M-TEER Öncesi ve Sonrası Pulmoner Ven Doppler Akımının Ekokardiyografik Değerlendirmesi

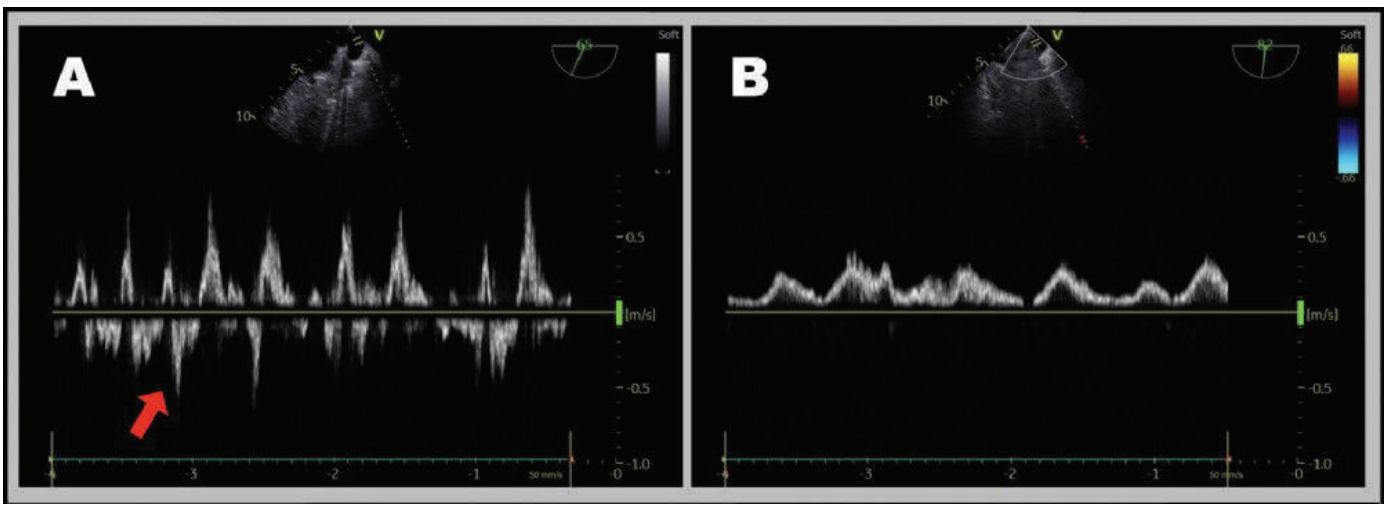

(A) İşlem öncesinde pulmoner vende görülen sistolik geri akım (kırmızı ok). (B) Başarılı M-TEER sonrasında normal sistolik pulmoner ven akımının izlenmesi.

Figür 2: M-TEER Öncesi ve Sonrası Renkli Doppler Transözofageal Ekokardiyografi Görüntüleri

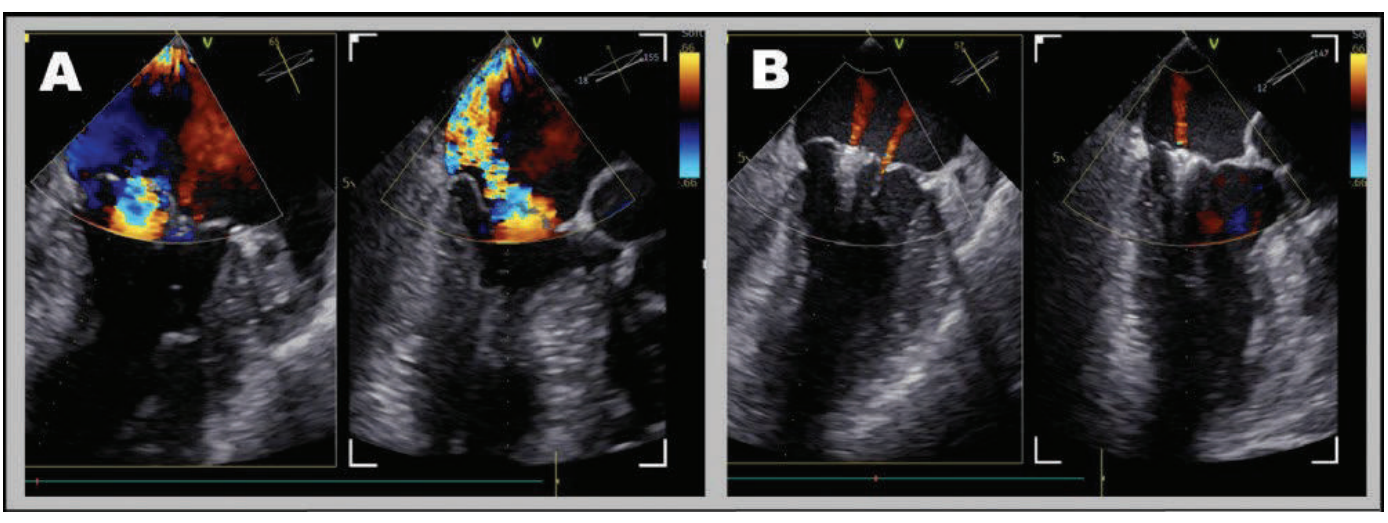

(A) Barlow hastalığına bağlı ciddi eksantrik mitral yetersizliği. (B) Tek klip ile gerçekleştirilen başarılı M-TEER sonrasında mitral yetersizliğinin minimal düzeye gerilemesi.

SS-42

SELÜLİT VE TENOSINOVIT MASKESI ALTINDA GIZLENMIŞ BIR TANI: İNTRAVENÖZ MADDE BAĞIMLISI GENÇ HASTADA SEREBRAL EMBOLI ILE KOMPLIKE AORT KAPAK İNFEKTIF ENDOKARDITI

ÖMER FARUK ŞİMŞEK, Mucahit Tan
Van Bölge EAH, Kardiyoloji Ana Bilim dalı, VAN

Introduction / Background:

İntravenöz madde bağımlılarında infektif endokardit (İE) giderek artan sıklıkta görülmektedir; ABD'de yıllık insidansı yaklaşık 15/100.000'dir. Bu popülasyonda sağ kalp (triküspit) tutulumu baskındır (%50–70); sol kalp, özellikle aort kapağı tutulumu nadirdir (%16–30) ve atipik bir prezentasyon oluşturur. Kas-iskelet sistemi bulguları (artralji, artrit, yumuşak doku şikayetleri) olguların %27–44'ünde ilk bulgu olup selülit veya tenosinovitle karışarak tanıyı geciktirebilir. Geç tanı; kapak yıkımı, kalp yetmezliği ve sistemik emboli riski taşır, 30 günlük mortalite %15–30'a ulaşabilir.

Case Presentation:

29 yaşında, intravenöz madde bağımlılığı öyküsü olan erkek hasta, sol elde şişlik, ağrı ve kızarıklıkla başvurdu. Lökositoz (WBC 19×10⁹/L) ve CRP yüksekliği (203 mg/L) ile selülit tanısı konularak IV antibiyoterapi (linezolid + meropenem) başlandı. El bileği MR'ında tenosinovit ve tromboflebit saptandı; şikayetleri gerileyen hasta taburcu edildi. Yaklaşık bir ay sonra yüksek ateş (40°C), sol el ve ayak bileğinde poliartrit, splinter hemoraji ve trombositopeni ile tekrar başvurdu. Romatoloji, infektif endokarditten şüphelenerek ekokardiyografi istedi. Transözofageal ekokardiyografide ileri aort yetersizliği, aort valv prolapsusu ve sol koroner kuspiste 6–8 mm vejetasyon şüpheli görünüm saptandı. Sol tarafta hipoestezi tarifleyen hastada difüzyon MR'da akut serebral infarkt saptanarak embolik komplikasyon doğrulandı. Kalp damar cerrahisi tarafından acil değerlendirilen hasta median sternotomi ve kardiyopulmoner bypass ile ameliyata alındı; aort kökü dar, sol koroner kuspis enfekte bulundu. Kapak rezeke edilip 21 numara mekanik protez yerleştirildi. Geçici ileti bloğu pace ile yönetildi, hasta stabil olarak yoğun bakıma devredildi. 45. gün kontrolünde EF %50, hafif protez kapa gradyanı ve tamponadsız perikardiyal efüzyon izlendi; warfarin ve kolşisin ile medikal takip planlandı.

Discussion:

Bu olgu iki noktayı vurgulamaktadır. Öncelikle aort kapak tutulumu, sağ kalp tutulumunun daha sık görüldüğü IV madde bağımlılarında atipik bir İE prezentasyonudur; klinisyenler bu epidemiyolojik beklentinin sol kalp tutulumundan şüphelenmeyi geciktirmesine izin vermemelidir. İkincisi, hastalığın başlangıçta selülit ve tenosinovit gibi yumuşak doku bulgularıyla ortaya çıkması, iyi bilinen bir tanısal tuzağı yansıtmaktadır: kas-iskelet sistemi bulguları İE olgularının önemli bir kısmında ilk semptom olabilir ve embolik komplikasyon gelişene kadar tanının gecikmesine yol açabilir. Enfeksiyon hastalıkları, romatoloji, kardiyoloji, nöroloji ve kalp damar cerrahisini kapsayan çok disiplinli değerlendirme, doğru tanı ve güvenli cerrahi zamanlaması açısından belirleyici olmuştur. Embolik inme açısından, güncel ACC/AHA ve ESC kılavuzları, hemorajik olmayan iskemik inme ve ciddi nörolojik hasar yokluğunda, geleneksel 4 haftalık bekleme yerine endike kapak cerrahisinin geciktirilmeden yapılmasını desteklemektedir; bu hastadaki erken cerrahi bu kanıtlarla uyumludur. Postoperatif perikardiyal efüzyon, tamponad yokluğunda genellikle antikoagülan ayarlaması ve antiinflamatuar tedaviyle konservatif olarak yönetilebilir.

Conclusion:

IV madde bağımlılarında infektif endokardit, başlangıçta selülit veya tenosinovit gibi bir yumuşak doku enfeksiyonu görünümünde ortaya çıkabilir ve triküspit yerine atipik olarak aort kapağını tutabilir. Ateş, artrit, splinter hemoraji ve trombositopeni gibi uyarıcı bulgular geliştiğinde yüksek klinik şüphe, hızlı ekokardiyografik değerlendirme ve çok disiplinli yaklaşım embolik komplikasyonları önlemek açısından esastır. Belirgin kapak yıkımı ve embolik inme saptandığında, hemorajik transformasyon yokluğunda geleneksel bekleme süresi olmaksızın erken cerrahi müdahale güvenle uygulanabilir ve olumlu sonuç sağlayabilir.

Anahtar Kelimeler: Aort kapak replasmanı, İnfektif endokardit, İntravenöz madde bağımlılığı, Serebral emboli, Tenosinovit

3D AORT KAPAK GÖRÜNTÜSÜ

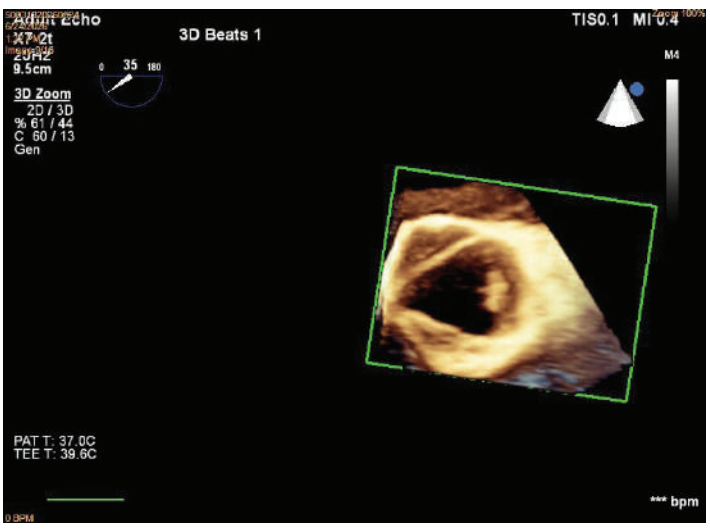

POST OP PROTEZ AORT KAPAK GÖRÜNÜMÜ

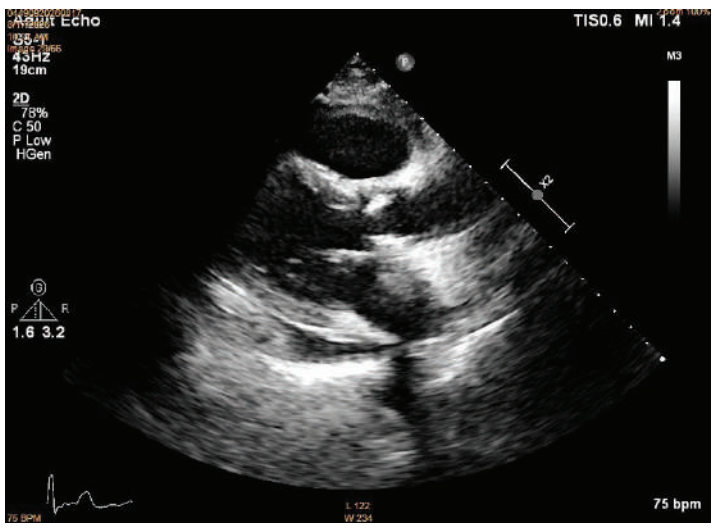

POST OP TAKİP AORT KAPAK

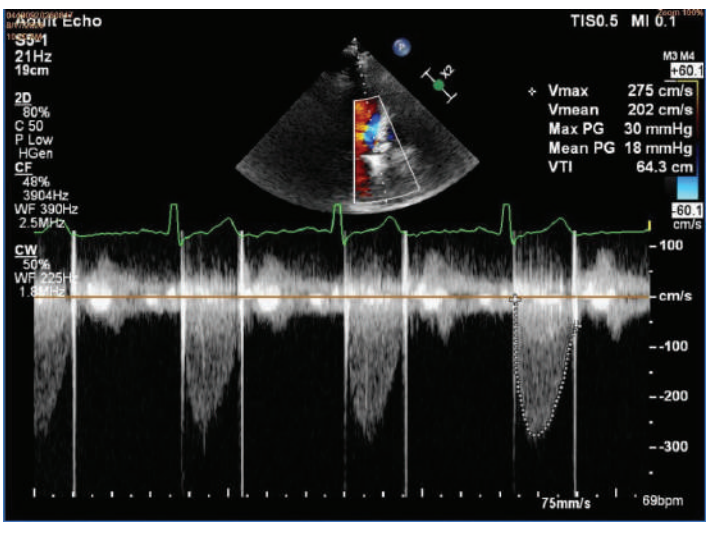

POST OP TAKİP PERİKARDİYAL EFFÜZYON

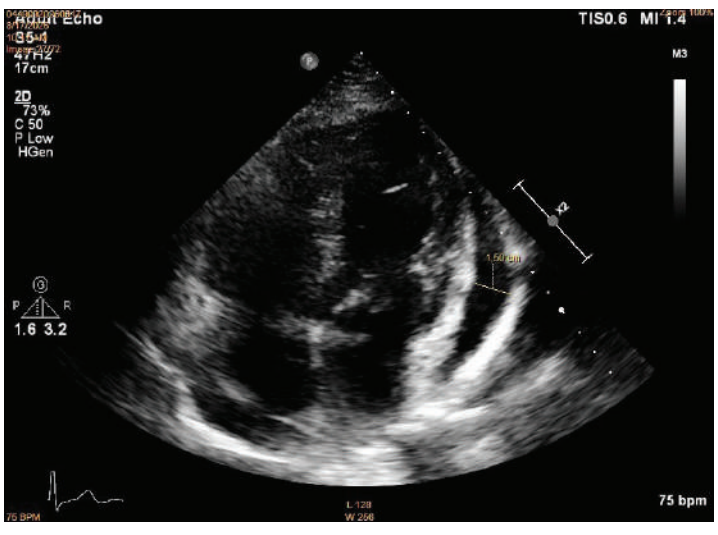

TEE AY GÖRÜNTÜSÜ

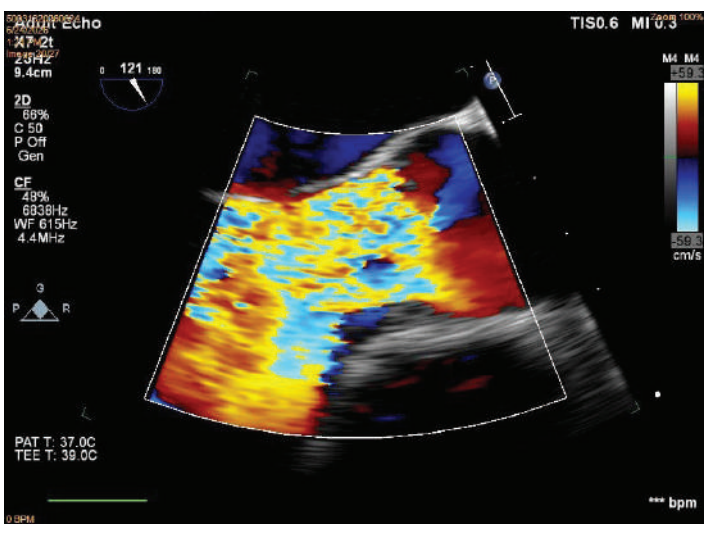

TEE AY GÖRÜNTÜSÜ 2

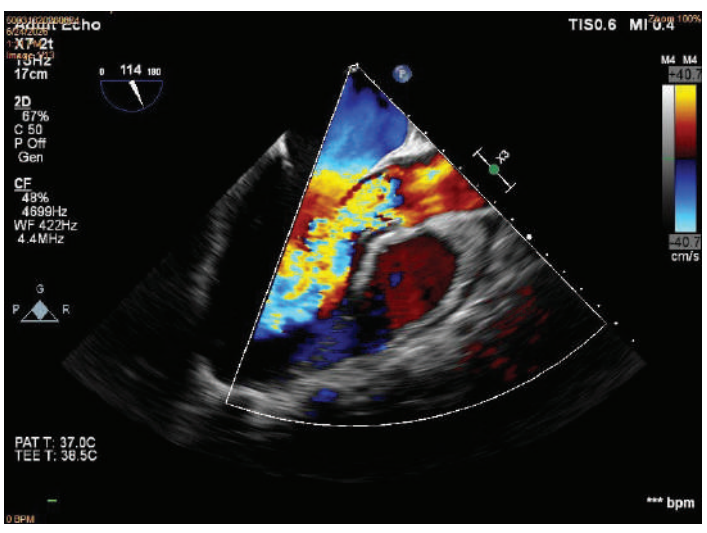

TEE PSAX

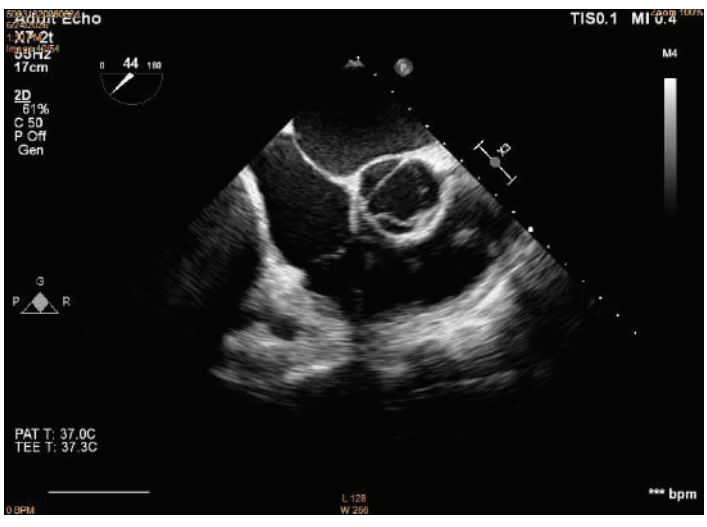

TTE AY PHT

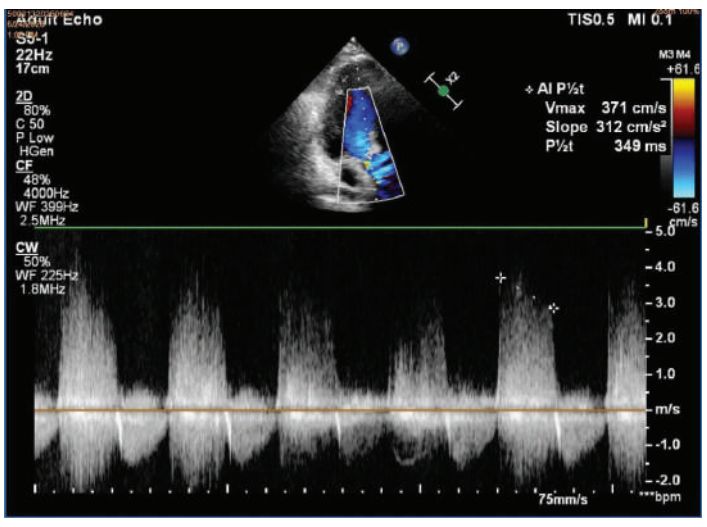

SS-43

A CASE OF RARE NONBACTERIAL THROMBOTIC ENDOCARDITIS IN A YOUNG PATIENT WITH ANTIPHOSPHOLIPID SYNDROME

GÜLDANE NEVRA GÜNER, Hakan Özcan, Burcu Demirkan, Ozgul Ucar Elalmis
Ankara Şehir Hastanesi, Kardiyoloji Kliniği, Ankara, Türkiye

Introduction / Background:

Nonbacterial thrombotic endocarditis (NBTE), also known as marantic endocarditis is a rare condition characterized by sterile vegetations on previously normal heart valves. It most commonly affects the left sided valves and is associated with conditions such as systemic lupus erythematosus, antiphospholipid syndrome (APS), malignancy and other hypercoagulable states. Patients are often asymptomatic, with clinical manifestations mainly resulting from systemic embolisation. Transthoracic echocardiography (TTE) is the initial imaging modality, followed by transesophageal echocardiography (TEE). In this case report, we present an unusual case of NBTE in a young male patient who eventually underwent aortic valve replacement.

Case Presentation:

A 24-year-old male with a history of hypertension for three years presented to the emergency department with elevated blood pressure. His blood biochemistry, complete blood count, thyroid function tests, ECG and chest X-ray were unremarkable. TTE revealed a mobile mass
attached to the aortic valve and the patient was admitted to the cardiology department for further evaluation. TEE demonstrated two mobile masses (3.0 cm and 1.7×0.6 cm) arising from the left-coronary cusp (LCC) of the tricuspid aortic valve, moving between the aortic lumen and LVOT and causing severe aortic regurgitation (Figure 1,2). Ejection fraction and the remaining cardiac valves were normal. Three sets of blood cultures were negative and positron emission tomography (PET) imaging showed no hypermetabolic activity suggestive of infective endocarditis (IE) or malignancy. However, the rheumatologic workup was positive for anticardiolipin IgG (43,08 PL-IgGU/mL, ULN ≥ 12) and ANA (+1 Positive) The patient was evaluated by the rheumatology department for the preliminary diagnosis of APS. Because of the high risk of embolisation, the patient underwent early surgical aortic valve replacement with a metallic prosthesis. Histopathological examination of the surgical specimen approved the diagnosis of NBTE. We initiated coumadin therapy, scheduled regular echocardiograms and recommended a rheumatological follow-up.

Discussion:

NBTE is a rare condition characterized by sterile vegetations on cardiac valves and is commonly associated with autoimmune and hypercoagulable disorders. It commonly affects the left-sided heart valves. Diagnosis requires exclusion of IE through multiple blood cultures, along with evaluation for underlying autoimmune, hypercoagulable and malignant conditions. Definitive diagnosis is established by histopathology. Treatment primarily focuses on the underlying cause and prevention of thromboembolism as there is no standardized treatment for NBTE.Although it typically occurs in older patients, our case is unusual because the patient was only 24 years old, had no previously diagnosed systemic autoimmune disease and the size of the vegetations were unusually large. In our patient negative blood cultures and acute phase reactants besides the absence of hypermetabolism on PET raised suspicion for a noninfectious etiology. The positive anticardiolipin IgG and ANA titers further suggested an underlying antiphospholipid-mediated hypercoagulable state. However, the definitive diagnosis was established by histopathological examination of the surgical specimen, confirming the nonbacterial nature of the vegetations. This case highlights the importance of considering NBTE in the differential diagnosis of valvular masses. Early recognition and differential diagnosis from IE is important because of the significant risk of thromboembolic complications. In cases with large, mobile vegetations causing severe valvular dysfunction, as in our patient, early surgical intervention may be required.

Conclusion:

This case highlights the importance of considering NBTE in patients with valvular vegetations, even at a young age, particularly when blood cultures are negative and there is evidence of an underlying hypercoagulable or autoimmune condition.

Anahtar Kelimeler: Echocardiography, marantic endocarditis, nonbacterial thrombotic endocarditis, valvular mass

Figure 1

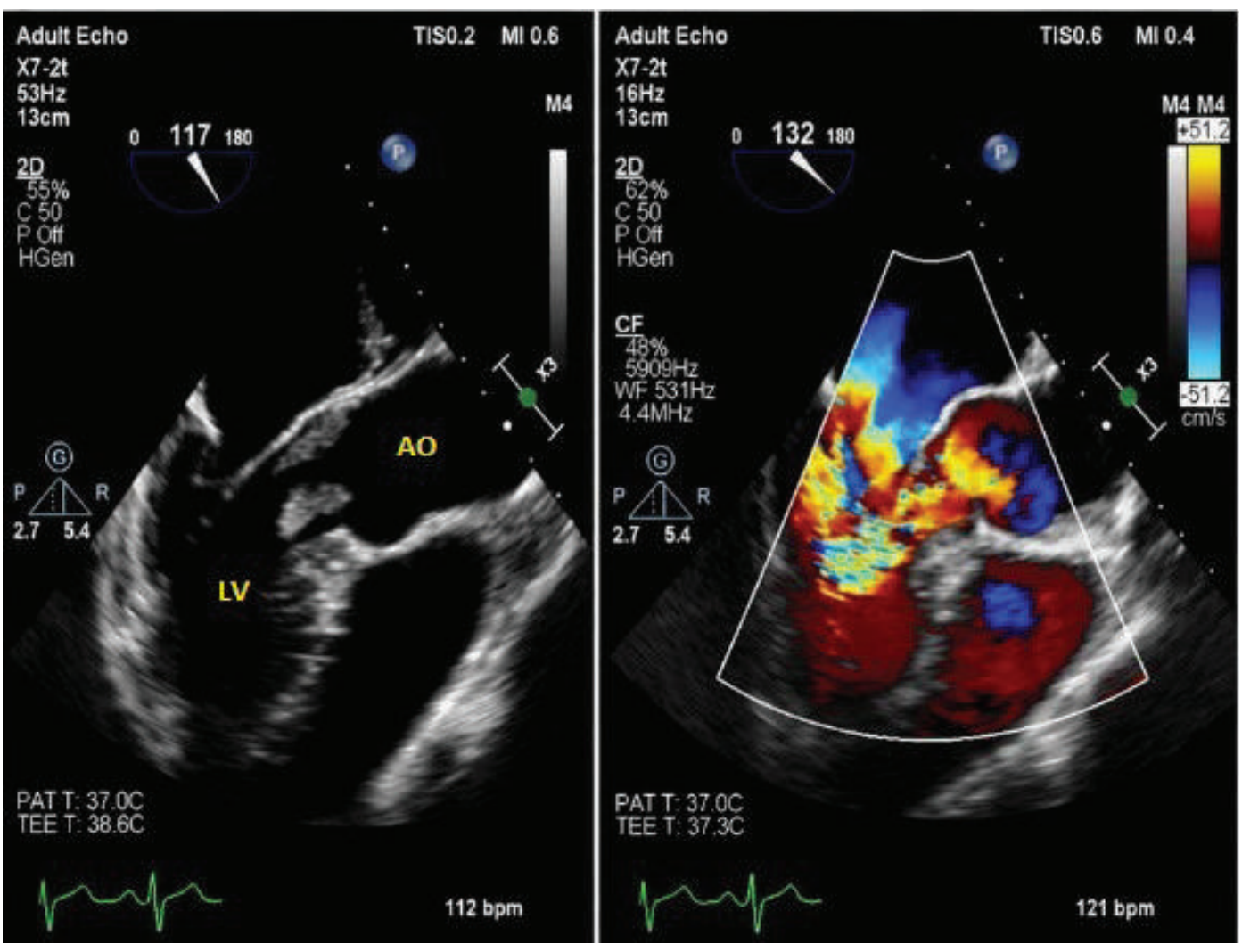

TEE in aortic long axis view demonstrating huge mobile masses attached to the aortic valve protruding to the left ventricular outflow tract. The mass impedes aortic valve closure causing severe aortic regurgitation. AO:Aorta, LV: Left ventricle.

Figure 2

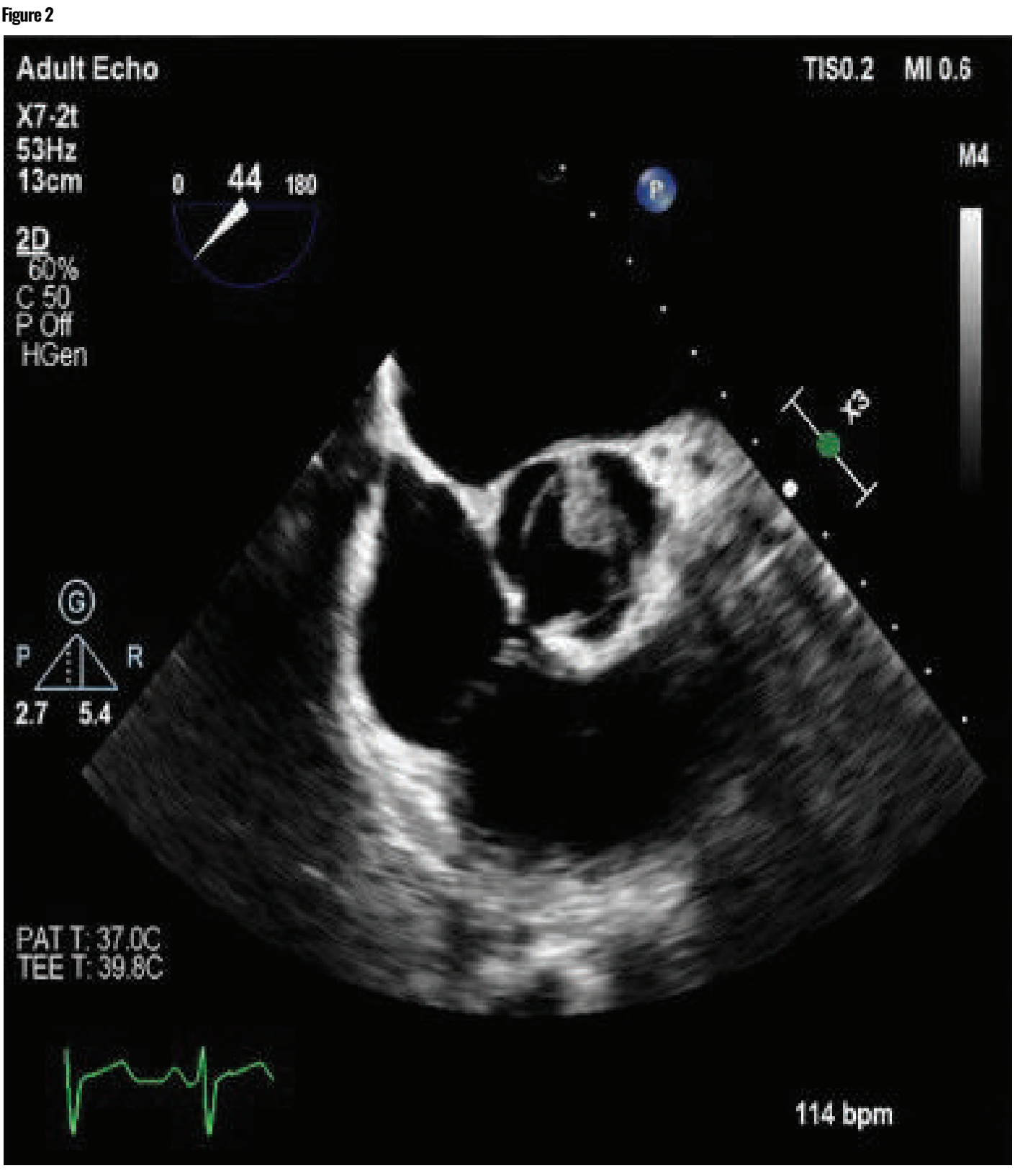

TEE in aortic short axis view, demonstrating huge mobile mass attached to the aortic valve.

SS-44

BEKLENENIN AKSINE GEÇEN BEŞ YIL: CERRAHIYI REDDEDEN BIR HASTADA YAYGIN KRONIK STANFORD TIP A AORT DISEKSIYONUNUN MULTIMODAL GÖRÜNTÜLEME ILE İZLEMI

ELİF OYA İLHAN, Dilsah Sevik, Öykü nisa Yalçın akın, Volkan Kozluca
Ankara Üniversitesi Tıp Fakültesi Hastaneleri

Introduction / Background:

Stanford Tip A aort diseksiyonu, yüksek mortalite ve aortik komplikasyon riski nedeniyle genellikle acil cerrahi tedavi gerektiren yaşamı tehdit eden bir tablodur. Bununla birlikte, cerrahi uygulanmayan kronik Tip A diseksiyonunun uzun dönem doğal seyri yeterince bilinmemektedir. Progresif aort dilatasyonu, persistan diseksiyon ve ciddi AY bu hastalarda önemli risk belirleyicileridir ve seri multimodal görüntülemeyi gerekli kılar. Bu olguda, aort kökünden iliak arterlere kadar uzanan yaygın kronik Tip A diseksiyonu bulunan, cerrahiyi reddeden ve yaklaşık beş yıllık izlemde ÇA çapı 5,4 cm'den 8,0 cm'ye ilerlemesine rağmen yaşamını sürdüren bir hastanın dikkat çekici multimodal görüntüleme seyrini sunuyoruz.

Case Presentation:

62 yaşındaki kadın hasta, metastatik meme kanseri nedeniyle takip edilirken Eylül 2021'de kardiyolojik değerlendirmeye yönlendirildi. TTE'de ÇA çapı 5,3 cm ölçüldü; ciddi aort yetersizliği (AY) ve asendan aortadan arkus ile desendan aortaya uzanan diseksiyon flebi izlendi. Biküspit aort kapağından şüphelenildi(Fig 1). BT anjiyografide diseksiyonun aort kökünden supraaortik dallara, çölyak ve sol renal artere ve bilateral ana iliak arterlere kadar uzandığı gösterildi. ÇA maksimum 54 mm ölçüldü. Süperior mezenterik arter ve sağ renal arter gerçek, inferior mezenterik arter ise yalancı lümenden opasifiye olmaktaydı(Fig 2). KVC tarafından cerrahi önerilmesine rağmen hasta operasyonu kabul etmedi. Metastatik malignite ve hasta tercihi doğrultusunda konservatif izlem, kan basıncı kontrolü ve seri görüntüleme planlandı. Takipte diseksiyon persiste ederken çıkan aortada belirgin anevrizmatik progresyon gelişti. 2023'te 6,5–6,7 cm'ye, 2024'te yaklaşık 7 cm'ye ve sonraki değerlendirmelerde 8 cm'ye ulaştı(Fig 3). Yaklaşık beş yıllık izlem sonunda diseksiyon flebi aort kökünden abdominal aortaya kadar izlenirken ciddi AY persiste etti(Fig 4). Çıkan aortanın 8 cm'ye ulaşmasına, yaygın persistan diseksiyona ve ciddi AY'ye rağmen cerrahiyi reddeden hasta takip altında yaşamını sürdürmektedir.

Discussion:

Kronik Stanford Tip A aort diseksiyonunun doğal seyri, hastaların büyük bölümünün cerrahi tedaviye yönlendirilmesi nedeniyle akut döneme kıyasla daha az tanımlanmıştır. Bu nedenle cerrahiyi reddeden veya eşlik eden hastalıklar nedeniyle opere edilemeyen olgular, hastalığın uzun dönem seyrinin anlaşılması açısından nadir ve öğreticidir. Olgumuzun en dikkat çekici özelliği, aort kökünden iliak arterlere kadar uzanan yaygın diseksiyona rağmen yaklaşık beş yıllık cerrahisiz izlemdir. Başlangıç BT anjiyografisinde 54 mm olan çıkan aorta çapı, 2023'te 65–67 mm'ye ve sonraki görüntülemelerde 80 mm'ye ulaşmıştır. Artan aort çapının olumsuz aortik olaylarla ilişkili olduğu bilinmesine rağmen hastanın bu ileri anatomik progresyonla yaşamını sürdürmesi dikkat çekicidir. Ancak bu seyir konservatif yaklaşımın güvenli olduğunu değil, kronik Tip A diseksiyonun bireyler arasında değişken bir doğal seyir gösterebileceğini ortaya koymaktadır. Persistan ciddi aort yetersizliği olgunun yüksek riskli anatomisini daha da belirginleştirmektedir. Seri ekokardiyografi, aort kökü ve proksimal aortanın yanı sıra diseksiyon flebi ve aort yetersizliğinin değerlendirilmesini sağlarken; BT anjiyografi diseksiyonun yaygınlığını, gerçek–yalancı lümen ilişkisini, dal damar tutulumunu ve progresif anevrizmatik dilatasyonu ortaya koymuştur. Böylece TTE ve BT anjiyografinin tamamlayıcı kullanımı, yaklaşık beş yıllık anatomik progresyonun belgelenmesinde kritik rol oynamıştır. Son olarak, eşlik eden metastatik malignite ve hastanın tekrarlayan cerrahi reddi, tedavi kararını karmaşıklaştırmıştır. Bu olgu, cerrahi endikasyonların yanı sıra komorbiditeler, yaşam beklentisi ve hasta tercihinin multidisipliner karar sürecinde birlikte değerlendirilmesi gerektiğini; cerrahi uygulanmayan yüksek riskli hastalarda ise optimal medikal tedavi ve yakın multimodal görüntüleme izleminin önemini vurgulamaktadır.

Conclusion:

Cerrahiyi reddeden olguda, kronik Stanford Tip A aort diseksiyonunun belirgin anevrizmatik progresyona rağmen değişken bir klinik seyir gösterebileceğini ortaya koymaktadır. ÇA çapının 54 mm'den 80 mm'ye ilerlemesine, yaygın diseksiyon ve ciddi aort yetersizliğine rağmen yaklaşık beş yıllık sağkalım dikkat çekicidir.Ancak bu seyir konservatif yaklaşımın güvenli olduğunu göstermez.Yüksek riskli hastalarda optimal medikal tedavi ve TTE-BTA ile yakın izlem, progresyon ve komplikasyonların takibinde önemlidir.

Anahtar Kelimeler: Aort anevrizması, aort yetersizliği, multimodal görüntüleme,Stanford TipA aort diseksiyonu

figür 1

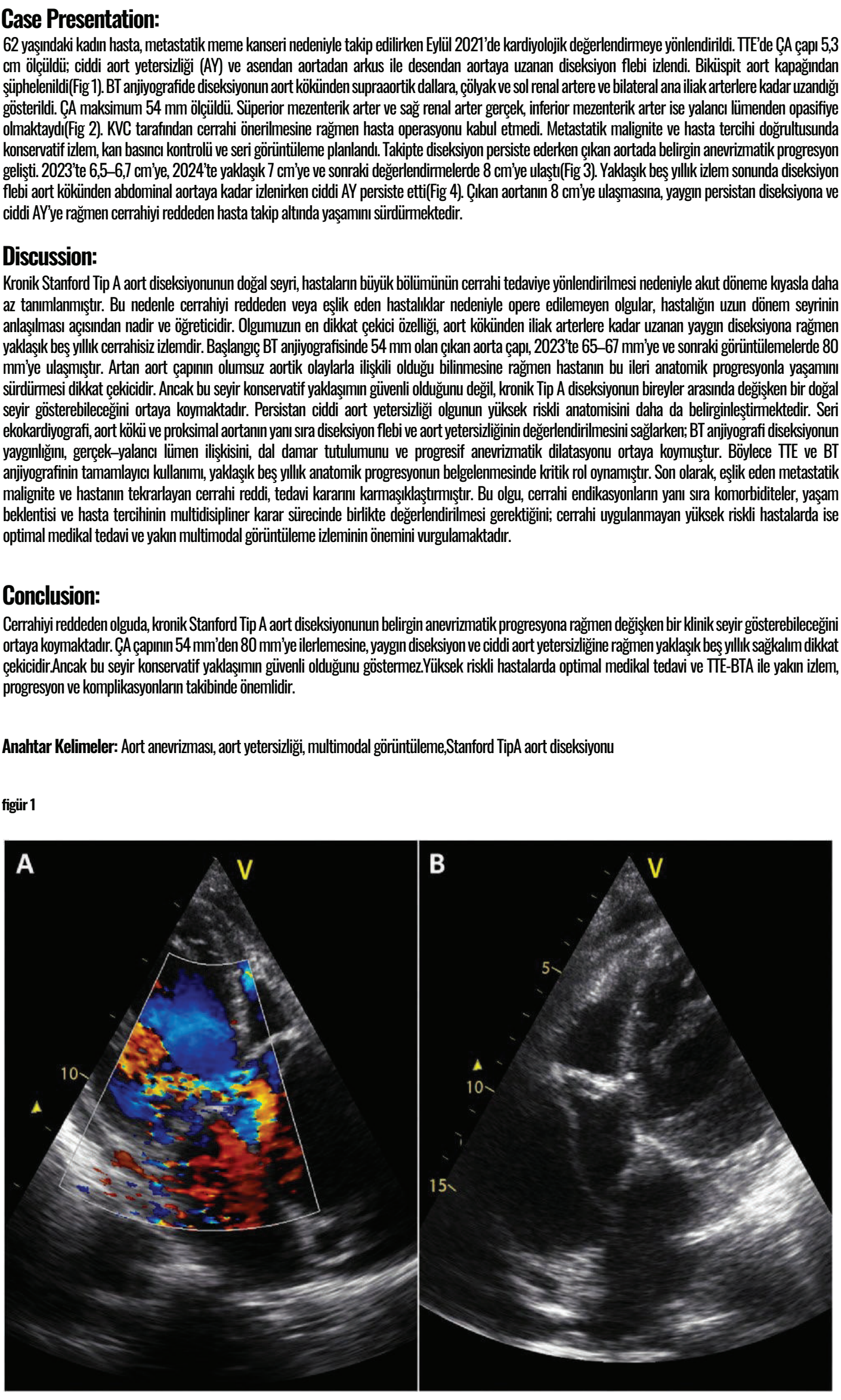

Başlangıç ekokardiyografik değerlendirme. TTE'de dilate çıkan aorta ve diseksiyon flebi ile ciddi aort yetersizliğini gösteren renkli Doppler görüntüleri.

figür 2

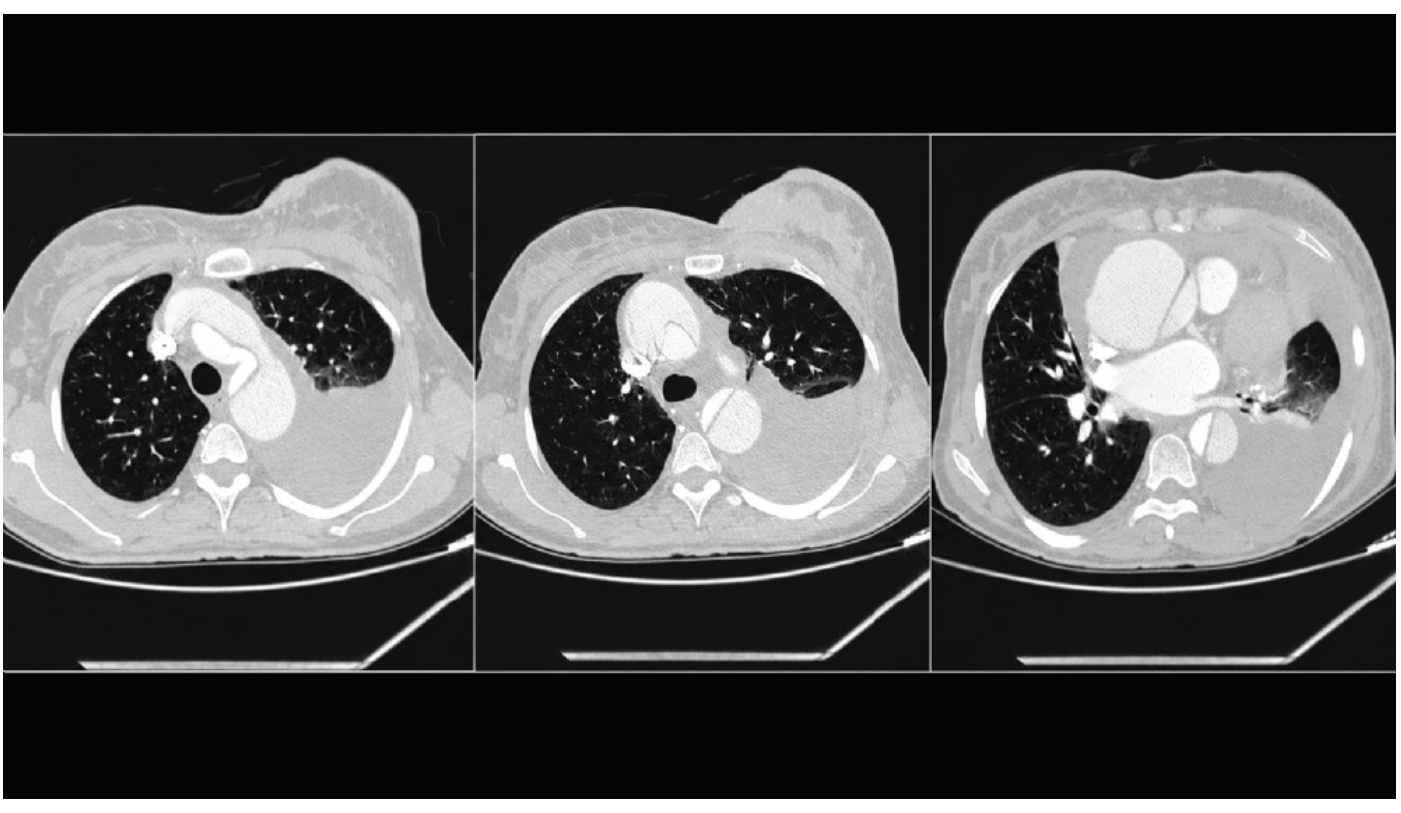

Başlangıç kontrastlı BT (2021). Aksiyel kesitlerde çıkan ve desendan aortada gerçek ve yalancı lümeni ayıran diseksiyon flebi; çıkan aorta maksimum çapı 54 mm.

figür 3

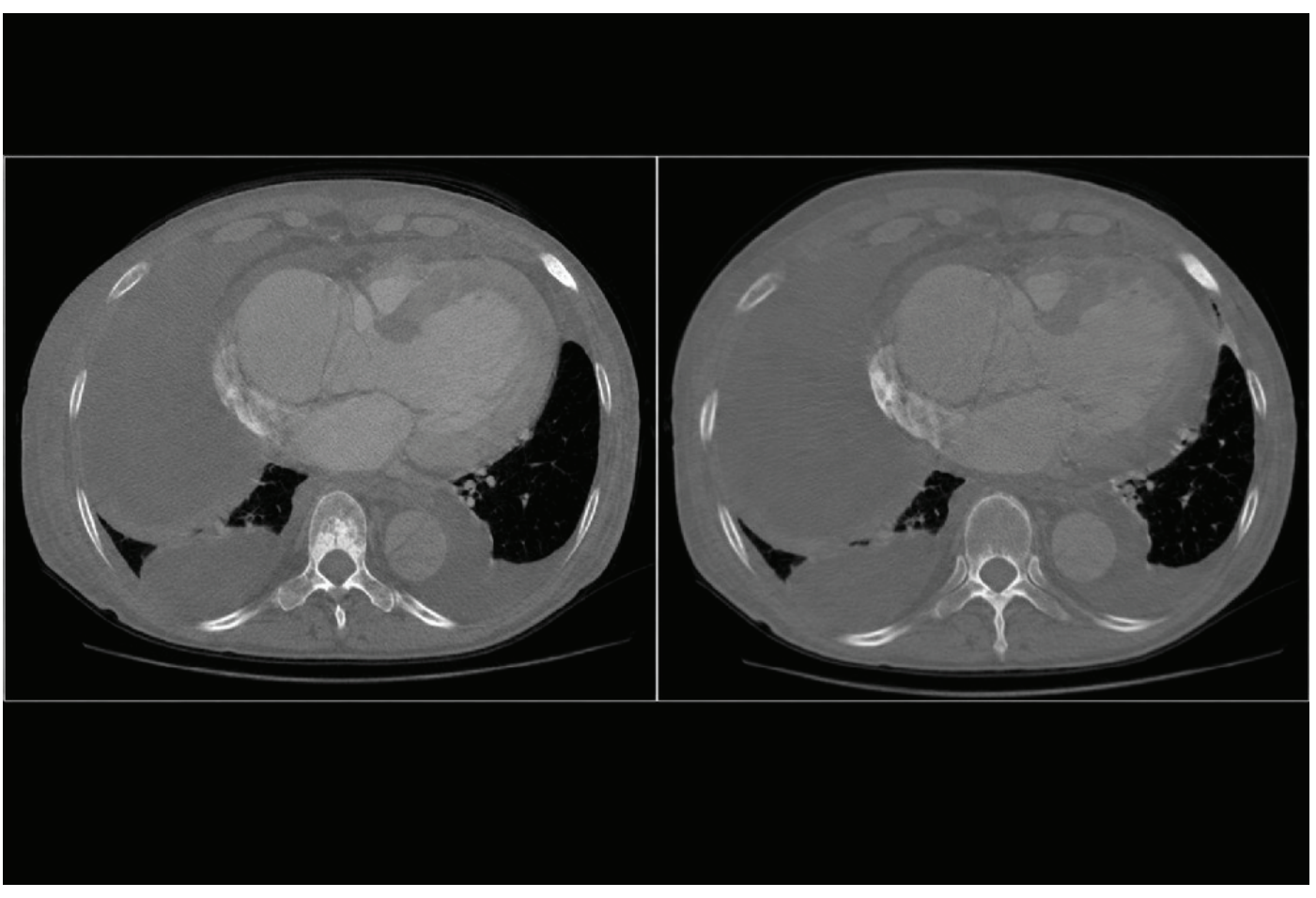

Uzun dönem BT takip. Kronik Stanford Tip A diseksiyonunun persistan görünümü ve takipte çıkan aortanın 8 cm'ye ulaşan ileri anevrizmatik dilatasyonu.

figür 4

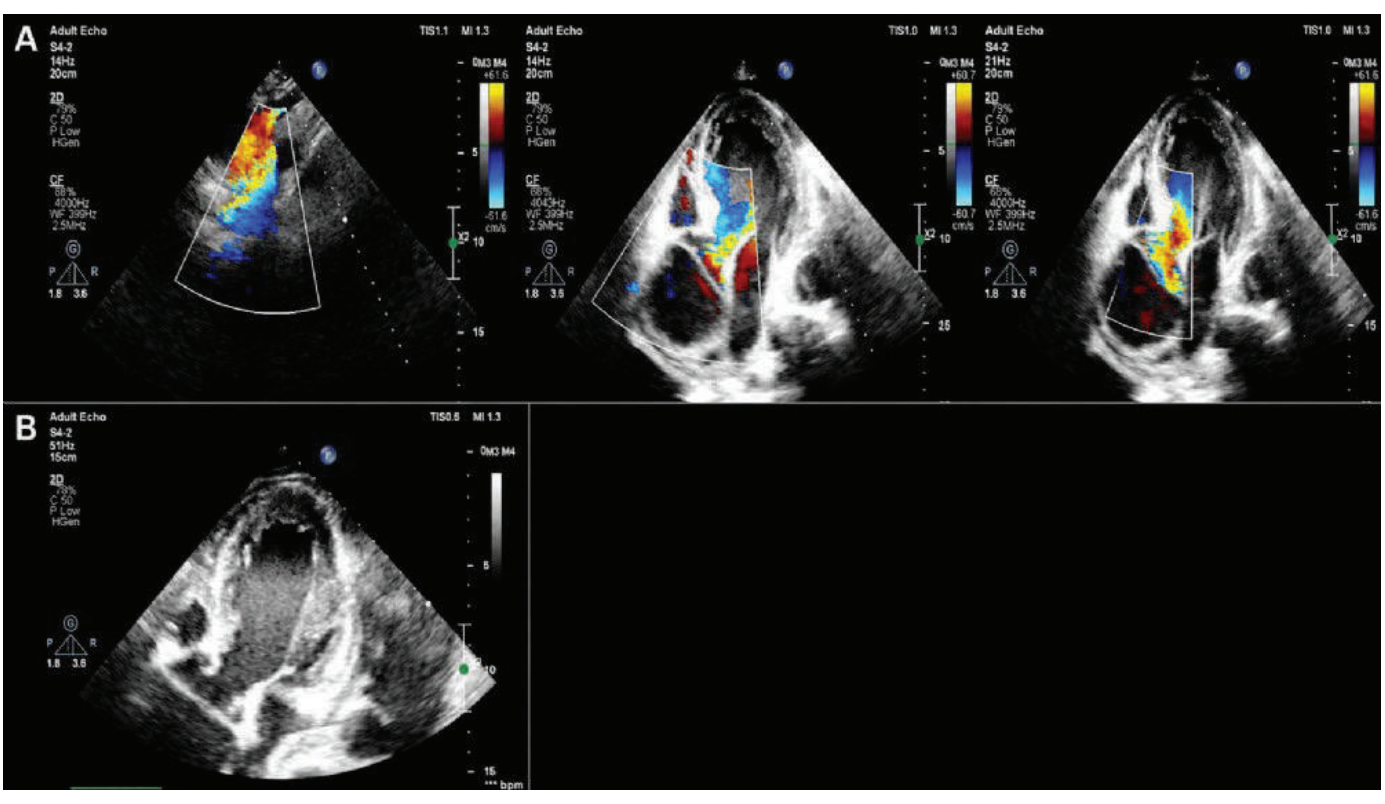

Uzun dönem ekokardiyografik takip. Renkli Doppler TTE görüntülerinde persistan ciddi aort yetersizliği ve iki boyutlu TTE'de persistan diseksiyon flebi.

şekil1

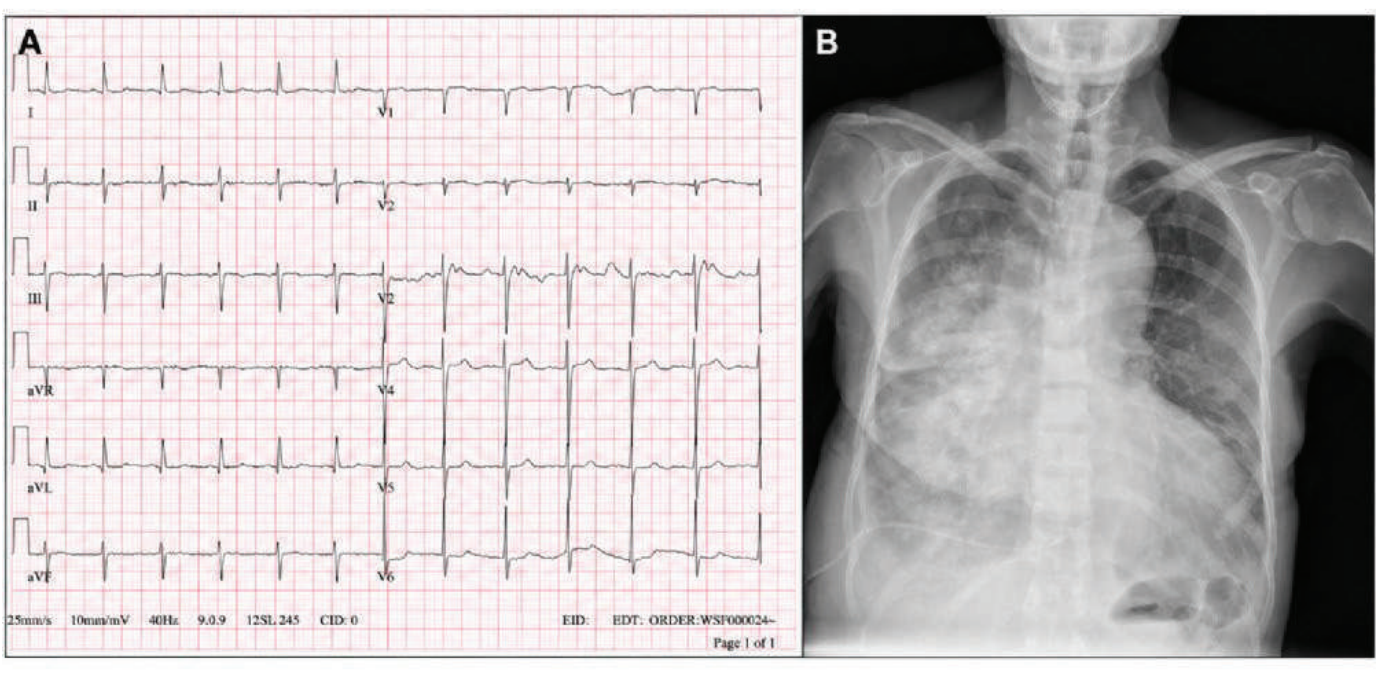

ekg ve PAAG

SS-45

A SHRINKING SHADOW IN THE RIGHT ATRIUM: PUSHING THE BOUNDARIES OF MULTIMODALITY IMAGING

Kardelen Ohtaroğlu Tokdil, Hasan Tokdil, Khayal Mırzayev, Erol Tülümen, Saide Aytekin, Alev Arat Özkan
Koç Üniversitesi Hastanesi

Introduction / Background:

Right atrial masses include thrombi, tumors, vegetations, and normal anatomic variants. The issue of correct diagnosis is especially important in planning appropriate treatment strategy. Case Presentation

Case Presentation:

A 66-year-old male patient with a history of prediabetes and gout with complaints of bradycardia, atypical chest pain, and dyspnea after 2 days long-haul flight. Electrocardiography revealed a junctional rhythm with right bundle branch block pattern, telemetry – episodes of accelerated idioventricular rhythm and advanced conduction system disease. Transthoracic echocardiography and also transoesaphageal echocardiography disclosed a fixed hypoechoic lesion of approximately 17 × 8 mm at the lateral wall of the right atrium close to the superior vena cava and right atrial appendage. Computed tomography pulmonary angiography ruled out pulmonary embolism but revealed a 19 mm hypodense right atrial mass. Coronary angiography, performed because of the presenting symptoms, showed no obstructive coronary artery disease; only mild mid-left anterior descending artery plaque with approximately 30% stenosis and ectatic or aneurysmal-appearing coronary segments were reported. Cardiac magnetic resonance imaging disclosed a lobulated, T2-hypointense, non-enhancing mass, and thrombus was suggested. Low-grade fluorodeoxyglucose uptake on positron emission tomography was demonstrated (delayed SUVmax 2.71 to 2.78), without any extracardiac malignant lesion. Permanent pacemaker implantation was postponed due to risk of thrombotic emboli. Apixaban was prescribed. Regression of the thrombus-like appendage-adjacent component in transesophageal echocardiography performed seven weeks later was demonstrated, while a superior vena cava-adjacent structure persisted and may represent an embryonic remnant. Cilostazol was used off-label as a temporary chronotropic bridge, with a resting heart rate around 50 beats/min, while six months of anticoagulation and repeat imaging were planned before device implantation.

Discussion:

Partial regression during anticoagulation supports thrombus, but does not fully classify the persistent component. This case illustrates both the value and the limits of multimodality imaging and supports an individualised, anticoagulation-first strategy when the patient is clinically stable and transvenous lead placement may interact with a possible right atrial thrombus.

Conclusion:

A right atrial lesion discovered during evaluation of junctional rhythm remained indeterminate despite echocardiography, computed tomography, cardiovascular magnetic resonance, and fluorodeoxyglucose positron emission tomography. Non-enhancement on cardiovascular magnetic resonance and partial regression with apixaban supported thrombus, while persistence of a superior vena cava–adjacent structure suggested an anatomical remnant or benign mass. In a clinically stable patient requiring future pacing, six months of anticoagulation, serial imaging, and delayed pacemaker implantation represented a pragmatic strategy. The case illustrates that multimodality imaging can narrow diagnostic uncertainty, but sometimes the safest conclusion is deliberately unfinished.

Anahtar Kelimeler: cardiac magnetic resonance, FDG-PET, right atrial mass, right atrial thrombus

SS-46

ASSOCIATION BETWEEN THE NAPLES PROGNOSTIC SCORE AND CORONARY ATHEROSCLEROTIC BURDEN IN PATIENTS WITH PREMATURE MYOCARDIAL INFARCTION

Can Baba ARIN
Department of Cardiology, Dr. Siyami Ersek Thoracic and Cardiovascular Surgery Training and Research Hospital, Istanbul, Türkiye

Introduction / Background:

Premature myocardial infarction (MI) represents an important clinical condition in which inflammatory and nutritional mechanisms may contribute to the development and extent of coronary atherosclerosis beyond conventional cardiovascular risk factors. The Naples Prognostic Score (NAPLES) integrates inflammatory and nutritional parameters into a simple composite score. This study aimed to investigate the association between NAPLES and coronary atherosclerotic burden in patients with premature MI and to assess its incremental value beyond conventional clinical risk factors.

Case Presentation:

total of 1,169 patients with premature MI were evaluated, of whom 887 with available NAPLES data were included in the analyses examining its association with coronary atherosclerotic burden. Coronary atherosclerotic burden was assessed using an angiography-based coronary atherosclerosis score (CA_SCORE), categorized from 0 to 3. Associations between NAPLES
and CA_SCORE were evaluated using Spearman correlation and the Kruskal-Wallis test. Logistic regression was used to determine the independent association between NAPLES and the presence of coronary atherosclerosis. The incremental contribution of NAPLES beyond a clinical model including age, sex, hypertension, diabetes mellitus, and hyperlipidemia was assessed using hierarchical modeling and ROC analysis. NAPLES was positively correlated with CA_SCORE (Spearman's rho=0.408; p<0.001), and its distribution differed significantly across CA_SCORE categories (Kruskal-Wallis H=153.120; p<0.001). NAPLES was significantly associated with the presence of coronary atherosclerosis in univariable analysis (OR=2.894, 95% CI 2.403-3.484; p<0.001) and remained independently associated after adjustment for conventional clinical risk factors (adjusted OR=2.569, 95% CI 2.101-3.140; p<0.001). Adding NAPLES to the clinical model significantly improved model fit (delta chi-square=97.239; p<0.001) and increased Nagelkerke R-squared from 0.284 to 0.394. However, improvement in discrimination was minimal (AUC 0.772 vs. 0.773; delta AUC=0.0014; DeLong p=0.478).

Discussion:

The present findings demonstrate a graded relationship between NAPLES and coronary atherosclerotic burden in patients with premature MI. Importantly, this association persisted after adjustment for age, sex, hypertension, diabetes mellitus, and hyperlipidemia. The significant improvement in model fit and explained variance after the addition of NAPLES suggests that the score captures information beyond conventional clinical risk factors. However, the absence of a significant improvement in AUC indicates that its incremental contribution is primarily related to model fit rather than enhanced discrimination.

Conclusion:

Higher NAPLES is independently associated with greater coronary atherosclerotic burden in patients with premature MI. NAPLES may serve as a simple complementary marker integrating inflammatory and nutritional status for the assessment of coronary atherosclerotic burden in this young high-risk population.

Anahtar Kelimeler: Coronary atherosclerosis, Inflammation, Naples Prognostic Score, Nutritional status, Premature myocardial infarction, Risk assessment

Figure 1. Association between NAPLES and coronary atherosclerotic burden

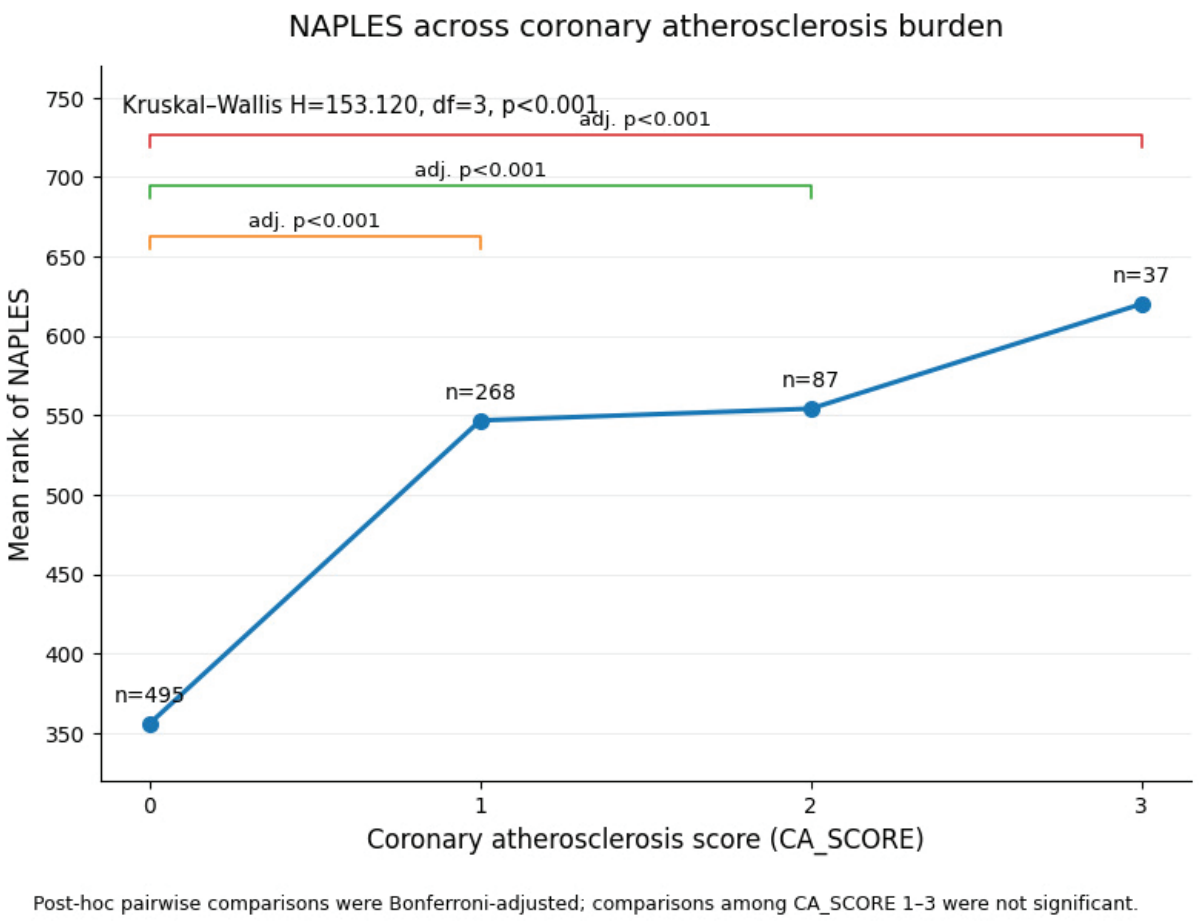

NAPLES increased significantly across categories of coronary atherosclerotic burden (Kruskal-Wallis H=153.120, p<0.001). Post-hoc pairwise comparisons were adjusted using the Bonferroni correction.

SS-47

APİKAL HİPERTROFİK KARDİYOMİYOPATİ: HİPERTROFİDEN DİLATE FENOTİPE YOLCULUK

Ezra YARDİL, Bilal Can Berk İLHAN, Anıl Salman, Cüneyt Tarımcıoğlu Buruncu, Batuhan Uysal, Tayyibe Sude Aydal, Abdullah Kaan KAYA,
Merve Yıldız, Kadir Kağan Özçelikkaya, Mikail Yarlıoğlu
Ankara Eğitim ve Araştırma Hastanesi, Kardiyoloji Kliniği

Introduction / Background:

Apikal Hipertrofik Kardiyomiyopati, hipertrofik segmentin sol ventrikül apeksinde lokalize olduğu, diğer sol ventrikül segmentlerinin de apeks ile birlikte tutulabildiği Hipertrofik Kardiyomiyopati (HKMP)'nin gizlenkaçan bir fenotik varyantıdır. Bazı verilerin tabanlarına göre toplam HKMP popülasyonunun %3,8'ini etkilemektedir. Hastaların çoğu erkek olup hastalar genellikle orta yaşlarda tanı almaktadır.

Case Presentation:

58 yaş kadın hasta, ailesen zaatlerinde başlayan, sol memede lokalize, batıcı vasıfta atipik göğüs ağrısı ile dış merkez acil servisine başvurmuş. Dış merkezde tokilan Troponin-I düzeyinin 117 görülmesi üzerine hasta NSTEMI tanısı ile hastanemiz acil servisine sevk edilmiş. Hastanın astım tanısı ve 2023 yılında koroner anjiyografi öyküsü mevcut. 2023 yılında KAG: Normal koroner arterler izlenmiş, EKG'si sinüs ritmi ve Anteroseptoral derivasyonlarda ST-T değişikliği mevcut. Acil Servis'te yatırılmış ve ekokardiyografi cihaza ile yapılan görüntülenmede: Tüm duvarların spikolleri hipokinetik, apeks anevrizmatik izlendi. Anevrizmatik apikal segment altında, sistolde kalbate olacak şekilde hipertrofik miyokard dokusu izlendi. Takiplerinde Troponin-T takibi 22-19 olan ve kardiyak enzimde anlamlı değişiklik olmayan hasta, Apikal Hipertrofik Kardiyomiyopati (Apikal HKMP) tanısına ile yatırıldı. Yapılan Ekokardiyografi'de interventriküler septum (IVS) 1,3 cm, posterior duvar (PW) 1,3 cm olarak ölçüldü. Apekste anevrizma görülmüş izlendi. Midventriküler 60 mm HG'a ulaşan gradient artışı izlendi. Hafif mitral yetersizlik, hafif triküspid yetersizlik ve hafif-orta aort yetersizliği izlendi. Apikal anevrizma altında sistolde kalbate olan intraventriküler lokalizasyon doppler incelemesinde diyastolik paradoksal akım izlendi. Hastaya tanısal KAG yapıldı, pilak koroner izlendi. Anamnez derinleştirildiğinde hastanın abilsanın 45 yaşında acil kardiyak iklim nedeniyle kaybedildiği öğrenildi. Hastanın anesine ve kalp yetmezliği nedeniyle takipte iken kalp pili implantasyonu yapıldığı, sonrasında kardiyak nedenlerden kaybedildiği öğrenildi. Hastada tanıyı kesinleştirmek adına altın standart tanı yöntemi olan Kardiyak Manyetik Rezonans Görüntüleme (Kardiyak MRG) istendi. Kardiyak MRG raporu: Sol ventrikül apikal bölümde diffüz hipertrofi izlenmekte olup apekste yaklaşık 15x10x5 mm boyuta ulaşan bir anevrizma formasyonu da eşlik edilmektedir. Apikal hipertrofi seviyesinde kısıtlı diyastolde ileri derecede dar akışı anevrizmatik bölüm dışında sistolde tümüyle kalbate olmaktadır. Bu seviyede duvar hareketleri hipokinetiktir. Anevrizmatik bölüm hafif diskinetiktir. Geç dönem kontrastlı görüntülerde anevrizmanın olduğu bölümde apekste tam kat duvar kontrastlanması gelişmektedir (fibrozis).

Discussion:

Apikal HKMP hastlarına apikal balonlaşmanın görülmesi, hastalığın seyrinde negatif prognostik faktör olup apikal anevrizmaya olan hastalar, aritmik olay insidansı ve ani kardiyak ölüm riski açısından riskli bir alt grubu oluşturmaktadır. Hastamızda da izlenen derrik troponin yüksekliği ve bersaborindeki EKG değişiklikleri, bu hastaların akut koroner sendrom olarak değerlendirilmesine ve tanı konulmasında gecikmeye yol açmaktadır. Apikal anevrizmaya hemen her zaman ekokardiyografi ile tanı konulmaktadır, bu hastalarda multimodalite görüntülemenin önemine işaret etmektedir.

Conclusion:

Hipertrofik KMP hastaları, takipleri sırasında çoğunlukla LVOT obstrüksiyonu ve semptomları üzerinden değerlendirilmektedir. Oysa hastalığın seyri boyunca LV yeniden şekillenmesi (remodeling) ve ilerleyici fonksiyon bozukluğun, hastalığın daha nadir ancak dramatik olan son dönemine (end-stage veya burned-out phase) ulaşmasına neden olabilir. Dolayısıyla hastalığın seyrini ve Hipertrofik KMP'nin evrelerini anlamak, konuyuna stratejilerin geliştirilmesine imkan verebilir. Klinişinizde tanı alan başka bir geç dönem Apikal HKMP hastasında apikal balonlaşmanın yanısıra sol ventrikül remodelingnin ilerlemesine bağlı diyastolik disfonksiyon, tüm kalp boşluklarında dilatasyon ve epikoyun fonksiyonunda progresif azalma gözlenmiştir. Hastanın takibi boyunca önceliklir trabekülle görülen miyokard segmentlerinin zamanla incelmesi ve fibröz doku artışı, hastalığın tek bir fazdan oluşmadığının, belli bir grupta dilate kardiyomiyopatiye ilerleyebileceğinin bir göstergesi olarak akılda tutulmalıdır.

Anahtar Kelimeler: apikal hipertrofik kardiyomiyopati, dilate kardiyomiyopati, ekokardiyografi, kardiyak mr, remodeling

Figür-1

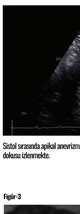

Sistol sırasında apikal anevrizma altında kalbate olan hipertrofik miyokard dokusu izlenmekte.

Figür-2



Apikal anevrizma altında apekse yönelen diyastolik paradoksal akım izlendiği görülmekte

Figür-3

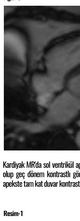

Kardiyak MRda sol ventrikül apikal bölümde diffüz hipertrofi izlenmekte olup geç dönem kontrastlı görüntülerde anevrizmanın olduğu bölümde apekste tam kat duvar kontrastlanması gelişmektedir (fibrozis).

Figür-4



Kliniğinizde tanı alan başka bir geç dönem Apikal HKMP hastasında apikal balonlaşmanın yanısıra tüm kalp boşluklarında dilatasyon ve epikoyun fonksiyonunda progresif azalma gözlenmiştir. Hastanın takibi boyunca trabekülle görülen miyokard segmentlerinin zamanla incelmesi değerlendirilmiştir.

Resim-1

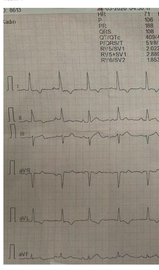

Hastanın acil serviste çekilen EKGsi

Resim-2

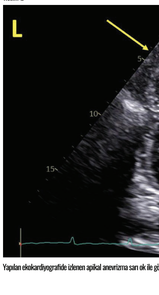

Yapılan ekokardiyografide izlenen apikal anevrizma sarı ok ile gösterilmekte.

Resim-5 Kardiyak

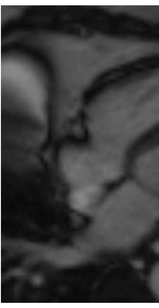

Kardiyak MRda saptanan 15x10x9 mm boyuta ulaşan bir anevrizma formasyonu

Resim-3

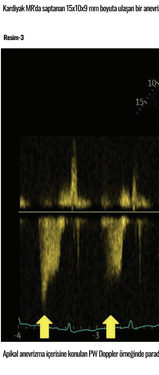

Apikal anevrizma içerisine konulan PW Doppler örneğinde paradoksal diyastolik akım görülmektedir. (Sarı oklar).

Resim-4

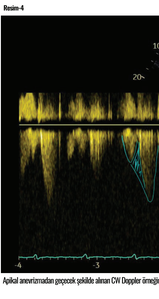

Apikal anevrizmadan geçecek şekilde alınan CW Doppler örneğinde midsistolik sinyal kaybı görülmekte. (Mavi ile işaretlenmiş alan)

SS-48

HIPERTROFIK KARDIYOMIYOPATIDE SISTOLIK ANTERIOR HAREKETTEN BAĞIMSIZ VENTRIKÜLER FONKSIYONEL İLERI MITRAL YETERSIZLIK: ETYOLOJIDE ZOR BIR AYRIM

Mehmet Ertuğrul Gazioğlu, Koray Arslan, Bilge Duran Karaduman, Özlem Özcan Çelebi, Telat Keleş, Zehra Gölbaşı, Sinan Aydoğdu
Ankara Bilkent Şehir Hastanesi, Kardiyoloji Kliniği

Introduction / Background:

Hipertrofik kardiyomiyopati (HKMP), sol ventrikül hipertrofisi, diyastolik disfonksiyon ve değişken derecede sol ventrikül çıkım yolu obstrüksiyonu ile karakterize genetik bir miyokard hastalığıdır. Bu hastalarda mitral yetersizliğin (MY) en sık altta yatan mekanizması, mitral kapağın sistolik anterior hareketine (SAM) sekonder gelişen, tipik olarak posterior yönelimli jetle seyreden fonksiyonel yetersizliktir. Bununla birlikte, olguların önemli bir kısmında SAM'dan bağımsız, mitral kapak aparatının intrinsik yapısal bozukluğuna veya ventrikül geometrisindeki dejenerasyona sekonder ventriküler fonksiyonel MY gelişebileceği bildirilmiştir. SAM varlığından bağımsız olarak gelişebilen bu tip MY'nin tanınması, hem altta yatan patofizyolojinin doğru sınıflandırılması hem de tedavi stratejisi ve prognozun belirlenmesi açısından önem taşımaktadır. Nitekim yakın tarihli çok merkezli bir çalışmada, SAM'ın baskın olmadığı nonobstrüktif HKMP alt grubunda orta-ileri derecede MY'nin, demografik ve diyastolik parametrelerden bağımsız olarak prognozu anlamlı şekilde kötüleştirdiği gösterilmiştir. Bu yazıda, iskemik kalp hastalığı zemininde gelişmiş HKMP'ye eşlik eden, SAM saptanmayan ileri derecede ventriküler fonksiyonel MY olgusu sunulmuştur.

Case Presentation:

Üç yıl önce inferior miyokard infarktüsü, kardiyak arrest ve sağ koroner artere primer perkütan koroner girişim (PKG) öyküsü bulunan, bilinen hipertansiyon tanılı 61 yaşındaki erkek hasta, kliniğimize dispne şikayetiyle başvurdu. Transtorasik ekokardiyografide (TTE) ejeksiyon fraksiyonu %40 olarak ölçüldü; posterior ve inferior duvarda akinezi, inferior septumun orta ve bazal segmentlerinde hipokinezi izlendi. İnterventriküler septum kalınlığı 2,1 cm, sol ventrikül arka duvar kalınlığı 1,15 cm olarak ölçülerek asimetrik miyokardiyal hipertrofi saptandı. Mitral kapak değerlendirmesinde asimetrik tethering, anterior mitral leaflette (AMVL) psödoprolapsus ve posterior leaflette (PMVL) retraksiyon izlendi; SAM bulgusuna rastlanmadı (Şekil 1). Carpentier tip 3b kapak disfonksiyonu ile uyumlu, posterior yönelimli, ileri derecede,egzantrik, ventriküler fonksiyonel MY tespit edildi (EROA: 59 mm^2, regürjitan volüm: 110 mL) (Şekil 2, transtorasik ekokardiyografide mitral yetersizlik jeti izlenmektedir). İntrakaviter dinamik obstrüksiyon bulgusuna rastlanmadı. Hipertrofi paterni nedeniyle ayırıcı tanı amacıyla kardiyak manyetik rezonans (MR) görüntülemesi yapıldı; bazal anteroseptal duvarda 20 mm, orta septal segmentte 13 mm, posterior duvarda 11 mm miyokardiyal kalınlık ile papiller kas hipertrofisi saptanarak ve geç gadolinyum kontrastlanması izlenerek HKMP tanısı doğrulandı ve Transtorasik ekokardiyografi ile uyumlu olarak kardiyak MR'da SAM izlenmedi (Şekil 3, okla gösterildiği şekilde Kardiyak MRG cine 3ch pencerede sistolde mitral kapakta Amvl hipertrofik kardiyomyopatiye bağlı elonge olmasına rağmen,geçirilmiş myokard infarktüsüne sekonder asimetrik tethering izlenmektedir.). Ailede ani kardiyak ölüm öyküsü ve senkop öyküsü bulunmayan hastanın ritim holter incelemesinde aritmik olay kaydedilmedi; hesaplanan 5 yıllık ani kardiyak ölüm riski %4'ün altında bulundu. Multidisipliner kalp ekibi değerlendirmesi sonucunda hastaya cerrahi mitral kapak replasmanı kararı verildi.

Discussion:

HKMP'de MY'nin en sık nedeni SAM olmakla birlikte, hastaların bir kısmında SAM'dan bağımsız, ventrikül geometrisindeki bozulmaya veya kapak aparatının intrinsik patolojisine sekonder MY gelişebilmektedir. İleri derecede ventriküler fonksiyonel MY'nin eşlik ettiği HKMP olgularında cerrahi tedavi yüksek riskli bir işlem olarak değerlendirilmelidir. McIntosh ve arkadaşlarının çalışmasında (1989), izole mitral kapak replasmanında erken (30 günlük) mortalitenin %8,6 gibi yüksek oranlara ulaştığı bildirilmiştir.

Conclusion:

Hipertrofik kardiyomiyopatide mitral yetersizlik her zaman SAM'a bağlı olmayabilir; ventrikül ve kapak kaynaklı fonksiyonel mekanizmalar da eşlik edebilir. Bu tip olgularda kötü prognoz göz önünde bulundurularak detaylı değerlendirme büyük önem taşımaktadır.

Anahtar Kelimeler: Hipertrofik kardiyomiyopati, Mitral yetersizliği, Mitral kapak replasmanı, Sistolik anterior hareket

Şekil 1

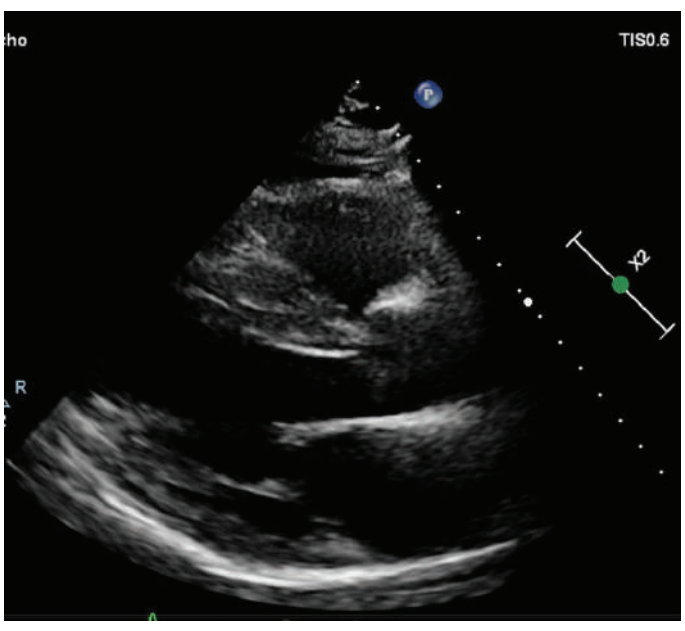

Transtorasik ekokardiyografi parasternal uzun aks görüntüde septal hipertrofi ve mitral kapakta tethering izlenmektedir.

Şekil 2

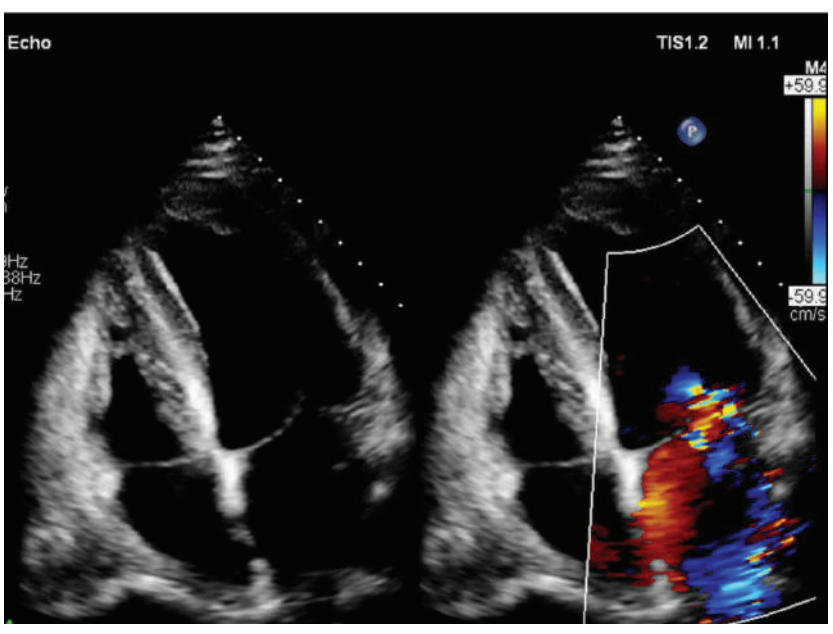

Transtorasik ekokardiyografi apikal dört boşluk görüntüde mitral yetersizlik jeti izlenmektedir.

Şekil 3

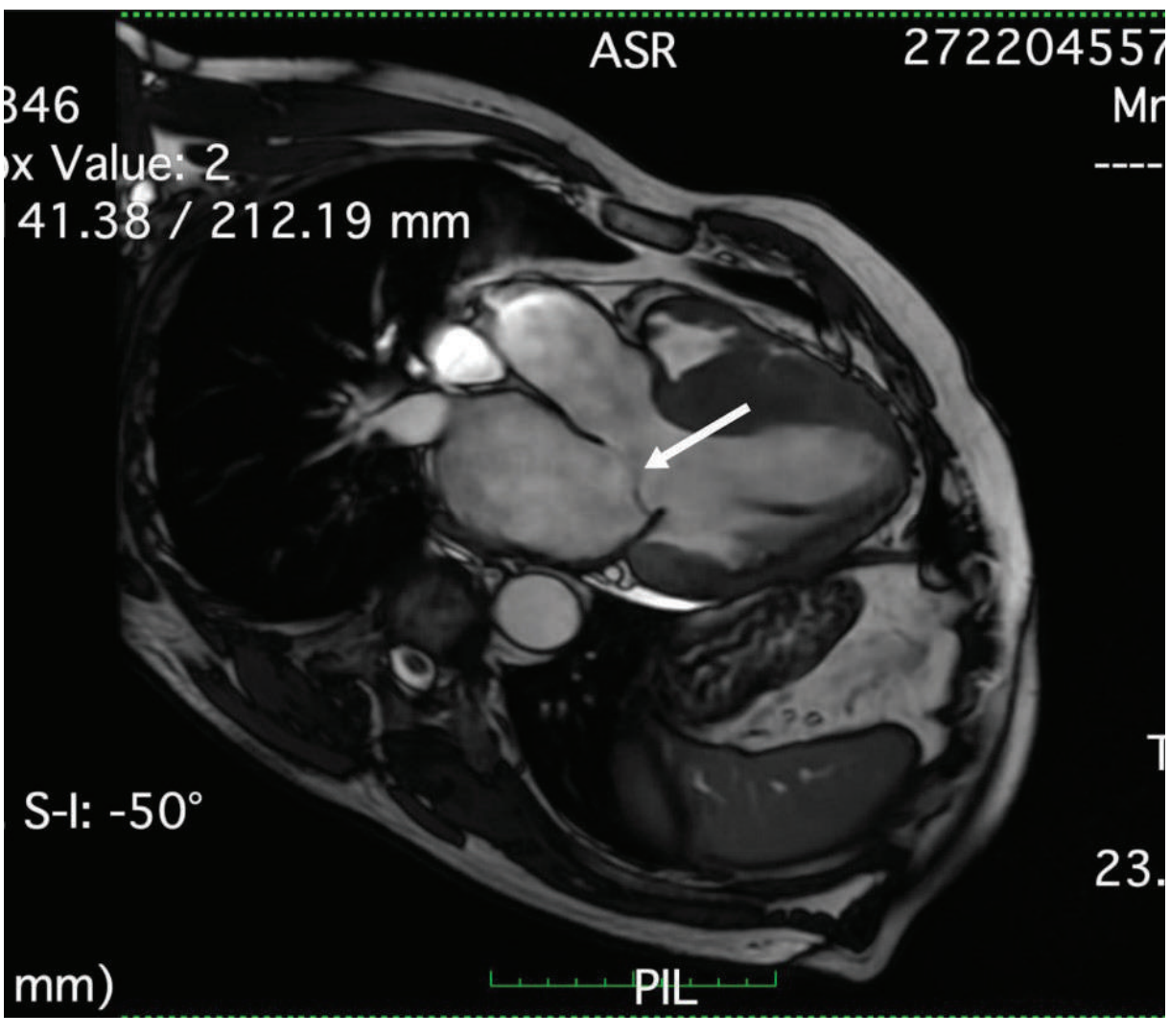

Okla gösterildiği şekilde Kardiyak MRG cine 3ch pencerede sistolde mitral kapakta Amvl hipertrofik kardiyomyopatiye bağlı elonge olmasına rağmen,geçirilmiş myokard infarktüsüne sekonder asimetrik tethering izlenmektedir.

SS-49

ENDOMETRIUM MALIGNITESI OLAN GENÇ BIR HASTADA DEV KAVOKARDIYAK KITLE: MULTIMODAL GÖRÜNTÜLEME ILE TANISAL YAKLAŞIM

Gülnihal Saltabaş[1], Ümit Alperen Kınak1, Ecemnaz Aksu[1], Çağrı Özcan[2], Omac Tufekcioglu[1] , AYŞE İREM DEMİRTOLA[1]
[1]Ankara Bilkent Şehir Hastanesi, Kardiyoloji, Ankara
[2]Ankara Bilkent Şehir Hastanesi, Radyoloji, Ankara

Introduction / Background:

Malignite hastalarında intrakardiyak kitleler; trombüs, tümöral tutulum veya metastatik hastalık gibi farklı etiyolojilere bağlı gelişebilir ve ayırıcı tanıları klinik açıdan güçlük oluşturabilir. Kitlenin kökeninin, yaygınlığının ve hemodinamik etkilerinin doğru değerlendirilmesi, tanı ve tedavi stratejisinin belirlenmesinde önem taşır. Bu olguda, endometrium malignitesi bulunan genç bir hastada saptanan dev intrakardiyak kitlenin multimodal görüntüleme ile tanısal değerlendirilmesi sunulmaktadır.

Case Presentation:

Yakın zamanda endometrium malignitesi tanısı alan 25 yaşındaki kadın hasta, sepsis zemininde gelişen ve mekanik ventilasyon gerektiren solunum yetmezliği nedeniyle yoğun bakım ünitesinde izlenmekteydi. Hemodinamik instabilite üzerine yapılan yatak başı transtorasik ekokardiyografide (TTE), sağ atriyumu neredeyse tamamen dolduran, triküspit kapaktan sağ ventriküle uzanan dev, heterojen ve hareketli bir kitle ile ciddi triküspit yetersizliği saptandı. Kitlenin kökeni ve yaygınlığının değerlendirilmesi amacıyla gerçekleştirilen transözofageal ekokardiyografide (TEE), inferior vena kavadan sağ atriyuma kesintisiz devam eden ve triküspit kapaktan sağ ventriküle prolabe olan masif kavokardiyak kitle izlendi. Kitlenin interatriyal septum ve patent foramen ovale (PFO) üzerinde trap olduğu görüldü. Artmış sağ atriyal basınca bağlı PFO üzerinden gelişen sağdan sola şantın hastanın ağır hipoksemisine katkıda bulunduğu düşünüldü. Kontrastlı bilgisayarlı tomografide (BT), inferior vena kavadan sağ atriyuma kraniyal yönde uzanan 90 × 48 mm boyutlarında hipodens kitle saptandı. Multiplanar rekonstrüksiyonlar lezyonun kaval sistem boyunca kesintisiz anatomik devamlılığını gösterdi. BT pulmoner anjiyografide ana pulmoner arterlerde ve proksimal dallarında trombüs izlenmedi. Ayırıcı tanıda yaygın trombüs, tümör trombüsü ve malignitenin intravasküler uzanımı değerlendirildi. Hastanın kritik klinik durumu nedeniyle kardiyak manyetik rezonans görüntüleme ve histopatolojik doğrulama yapılamadı. Multidisipliner değerlendirmede yaygın kavokardiyak tutulum nedeniyle cerrahi girişim uygun görülmedi. Tümör trombüsü kesin olarak dışlanamamakla birlikte, görüntüleme özellikleri öncelikle trombotik materyal lehine değerlendirildi ve konservatif yaklaşım ile varfarin ve onkolojik tedavi sürdürüldü.

Discussion:

Malignite zemininde saptanan kavokardiyak kitleler, trombotik ve neoplastik süreçlerin ayrımı açısından önemli bir tanısal güçlük oluşturur. Bu olguda TTE kitlenin hemodinamik etkilerini ortaya koyarken, TEE kaval kökenini, triküspit kapak ve PFO ile ilişkisini; BT ise lezyonun anatomik devamlılığını ve toplam kitle yükünü gösterdi. Özellikle PFO üzerinden sağdan sola şantın gösterilmesi, proksimal pulmoner emboli saptanmayan hastadaki ağır hipokseminin kardiyak bir mekanizmasını ortaya koyması açısından dikkat çekiciydi. Kesin doku tanısının elde edilemediği için bu kritik hastada multimodal görüntüleme, ayırıcı tanının daraltılmasının yanı sıra tedavi stratejisinin belirlenmesine de katkı sağladı.

Conclusion:

Dev kavokardiyak kitlelerde multimodal görüntüleme; lezyonun kökeni, anatomik yaygınlığı ve hemodinamik sonuçlarının bütüncül değerlendirilmesini sağlar. Özellikle histopatolojik doğrulamanın mümkün olmadığı kritik hastalarda, görüntüleme bulgularının birlikte yorumlanması tanısal yaklaşım ve tedavi kararına yön verebilir.

Anahtar Kelimeler: Kavokardiyak kitle, inferior vena kava trombozu, intrakardiyak kitle, multimodal görüntüleme, patent foramen ovale, endometrium malignitesi

Kontrastlı bilgisayarlı tomografi

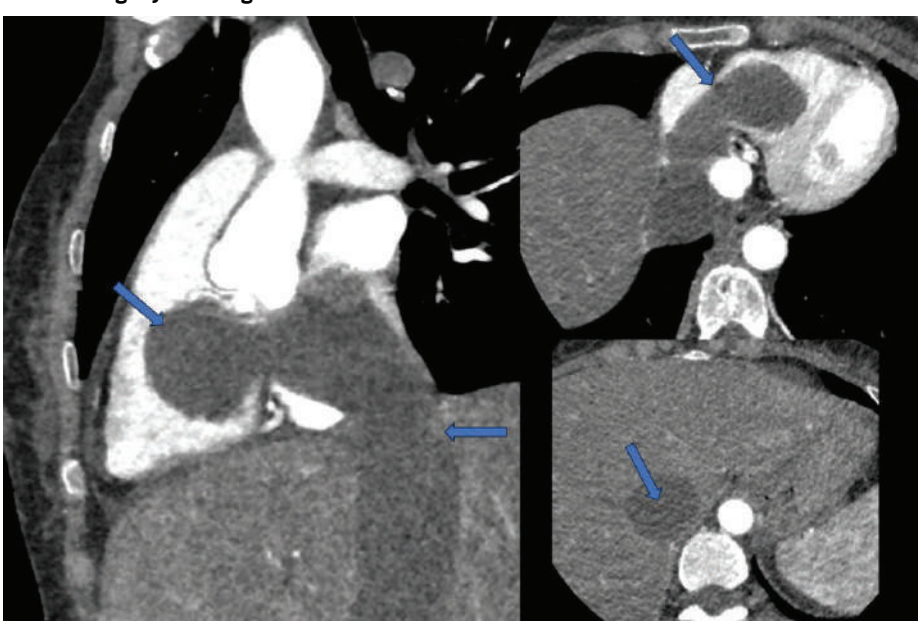

Kontrastlı bilgisayarlı tomografi 2

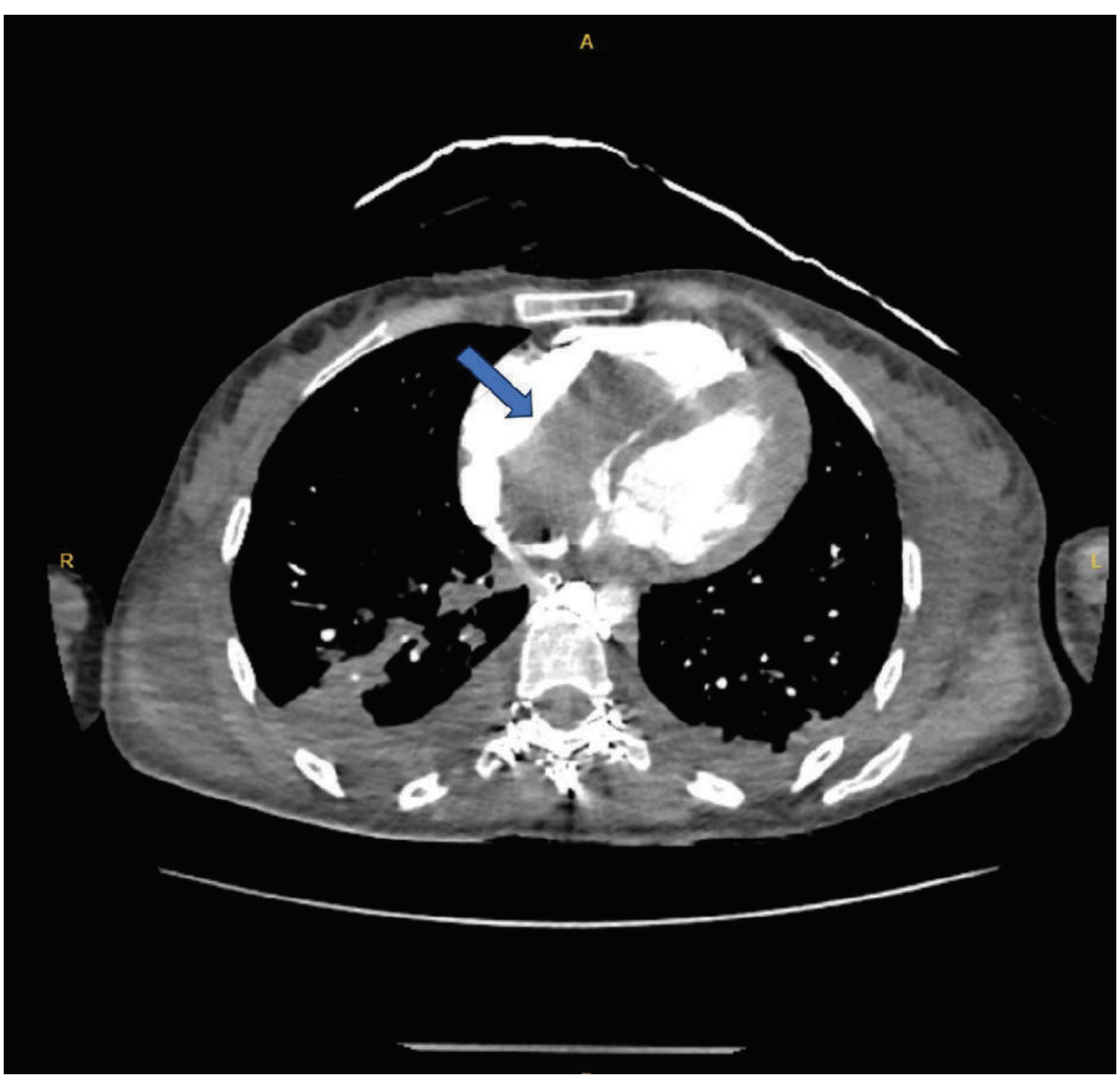

Transözofageal ekokardiyografi görüntüsü

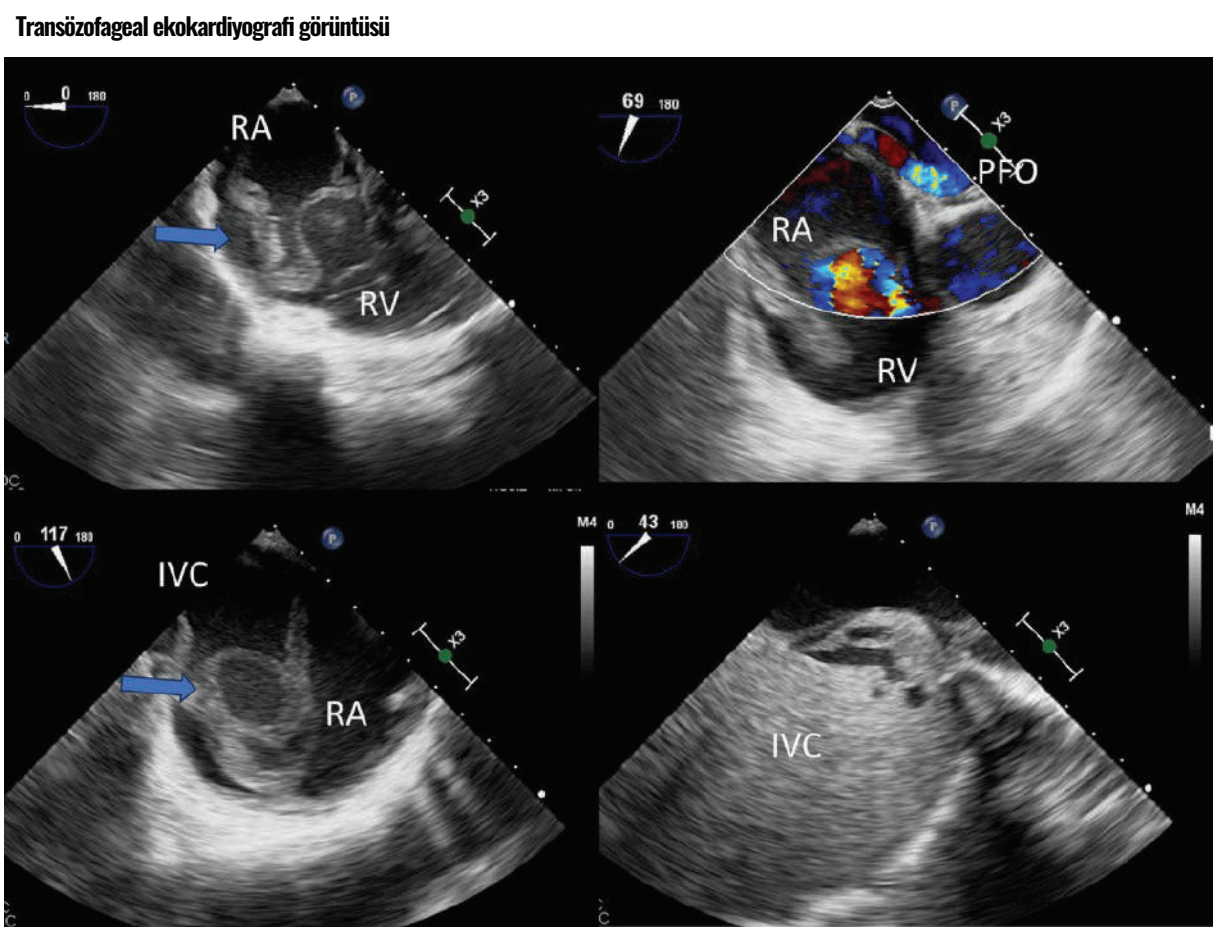

Transözofageal ekokardiyografi görüntüsü 2

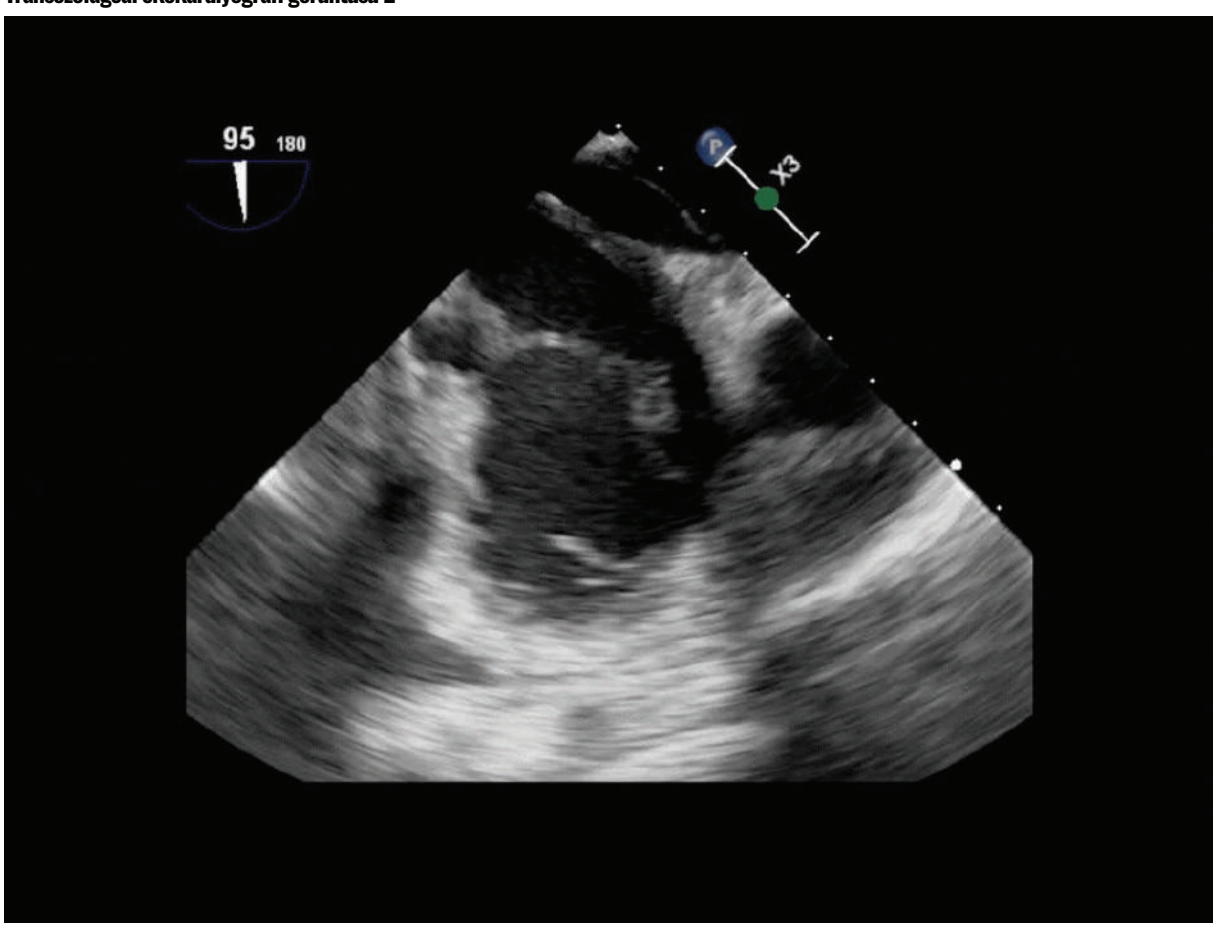

Transtorasik ekokardiyografi görüntüsü

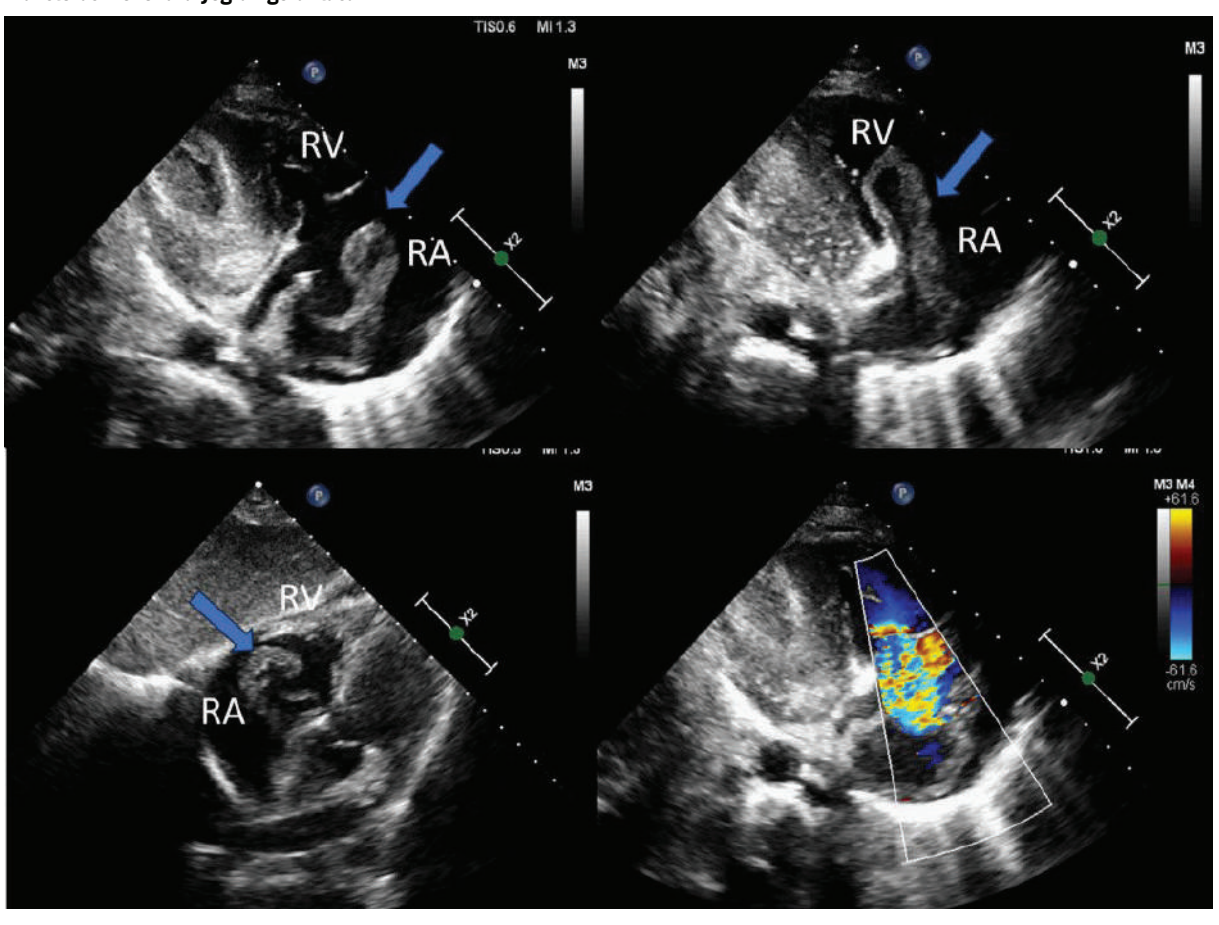

Transtorasik ekokardiyografi video 1

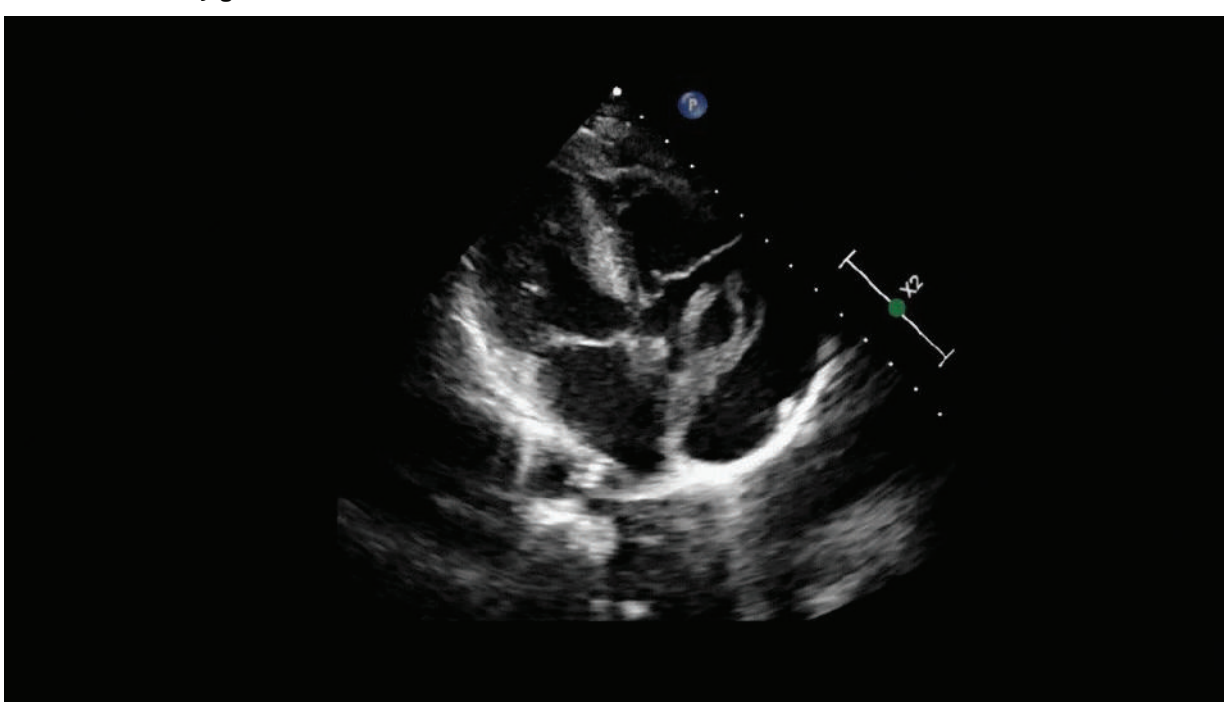

SS-50

AKUT KORONER SENDROM ÖN TANISIYLA YATIRILAN HASTADA KARDIYAK TRANSTIRETIN AMILOIDOZUNUN MULTIMODAL GÖRÜNTÜLEME ILE SAPTANMASI

Anıl Salman, Esra Varol, Mikail Yarlıoğlu
Ankara eğitim ve araştırma hastanesi

Introduction / Background:

Kardiyak amiloidoz, yanlış katlanmış proteinlerin miyokardda ekstrasellüler birikimi ile karakterize ilerleyici bir infiltratif kardiyomiyopatidir. Klinik açıdan en önemli alt tipler immünoglobulin hafif zincir (AL) amiloidozu ve transtiretin (ATTR) amiloidozudur. Kardiyak tutulum; ventrikül duvar kalınlaşması, diyastolik disfonksiyon, atriyal aritmiler, ileti sistemi bozuklukları ve kalp yetersizliği ile kendini gösterebilir. ATTR kardiyak amiloidozu özellikle ileri yaş grubunda açıklanamayan sol ventrikül duvar kalınlaşması bulunan hastalarda giderek daha fazla tanınmaktadır.

Case Presentation:

Bu olguda, akut koroner sendrom ön tanısıyla değerlendirilen ve anlamlı koroner arter hastalığı saptanan 75 yaşındaki bir hastada, belirgin sol ventrikül duvar kalınlaşması üzerine yapılan multimodal değerlendirme sonucunda kardiyak ATTR amiloidozu lehine bulguların saptanması sunulmuştur. Yetmiş beş yaşında erkek hasta tansiyon yüksekliği ve çarpıntı şikâyeti ile acil servise başvurdu. Başvuru laboratuvar incelemelerinde kreatinin 0,8 mg/dL, tahmini glomerüler filtrasyon hızı 87 mL/dk, hemoglobin 14,8 g/dL, yüksek duyarlılıklı troponin T 32,8, CK-MB 14,2 ve NT-proBNP 1245 olarak saptandı.Elektrokardiyografide atriyal fibrilasyon ve sağ dal bloğu izlendi. Hasta yeni tanı atriyal fibrilasyon ve akut koroner sendrom ön tanısıyla koroner yoğun bakım ünitesine yatırıldı.Koroner anjiyografide Intermediate arterdeki lezyona girişim sonucu başarılı açıklık sağlandı.Transtorasik ekokardiyografide sol ventrikül ejeksiyon fraksiyonu yaklaşık %60 olarak saptandı. Hafif mitral, triküspit ve aort yetersizliği mevcuttu. Sol ventrikül duvar kalınlığı belirgindi; interventriküler septum 1,6 cm ve posterior duvar 1,5 cm olarak ölçüldü. Valsalva manevrası ile sol ventrikül çıkış yolu gradiyentinde artış izlenmedi. Belirgin sol ventrikül duvar kalınlaşması nedeniyle hipertrofik kardiyomiyopati ve infiltratif kardiyomiyopati açısından ileri değerlendirme planlandı.

Discussion:

Kardiyak MRG incelemede asimetrik, septal duvar ağırlıklı hipertrofi, biatriyal dilatasyon, diyastolik disfonksiyon ve sağ ventrikül ejeksiyon fraksiyonunda düşüklük bildirildi. Geç kontrastlanma görüntülerinde kardiyak amiloidoz yönünden kuşkulu subendokardiyal kontrastlanmalar saptandı. Ayrıca enfarkt açısından kuşkulu subendokardiyal başlangıçlı kontrastlanma alanları ve fokal noniskemik kontrastlanmalar raporlandı. Hastaya genetik test uygulandı ve ttr gen normal olarak saptandı.Hastaya SPECT/BT görüntüleme yapıldı ve görüntüleme bulguları kardiyak ATTR amiloidoz açısından pozitif olarak raporlandı.

Conclusion:

Bu olgu, ileri yaşta anlamlı koroner arter hastalığı bulunan bir hastada kardiyak amiloidoz tanısının nasıl gözden kaçabileceğini göstermektedir. Başvuru sırasında atriyal fibrilasyon, kardiyak biyobelirteç yüksekliği ve anjiyografik olarak önemli koroner darlıkların bulunması, akut koroner sendrom ön tanısını desteklemekteydi. Ancak korunmuş sol ventrikül sistolik fonksiyonuna rağmen belirgin duvar kalınlaşmasının saptanması, eşlik eden başka bir miyokard hastalığı olasılığını gündeme getirmiştir. Sonuç olarak leri yaşta atriyal aritmi, ileti sistemi bozukluğu ve açıklanamayan veya orantısız sol ventrikül duvar kalınlaşması bulunan hastalarda, anlamlı koroner arter hastalığı mevcut olsa dahi kardiyak amiloidoz ayırıcı tanıda düşünülmelidir.

Anahtar Kelimeler: akut koroner sendrom, amiloidoz, transtiretin, multimodalite

apikal Dört boşluk

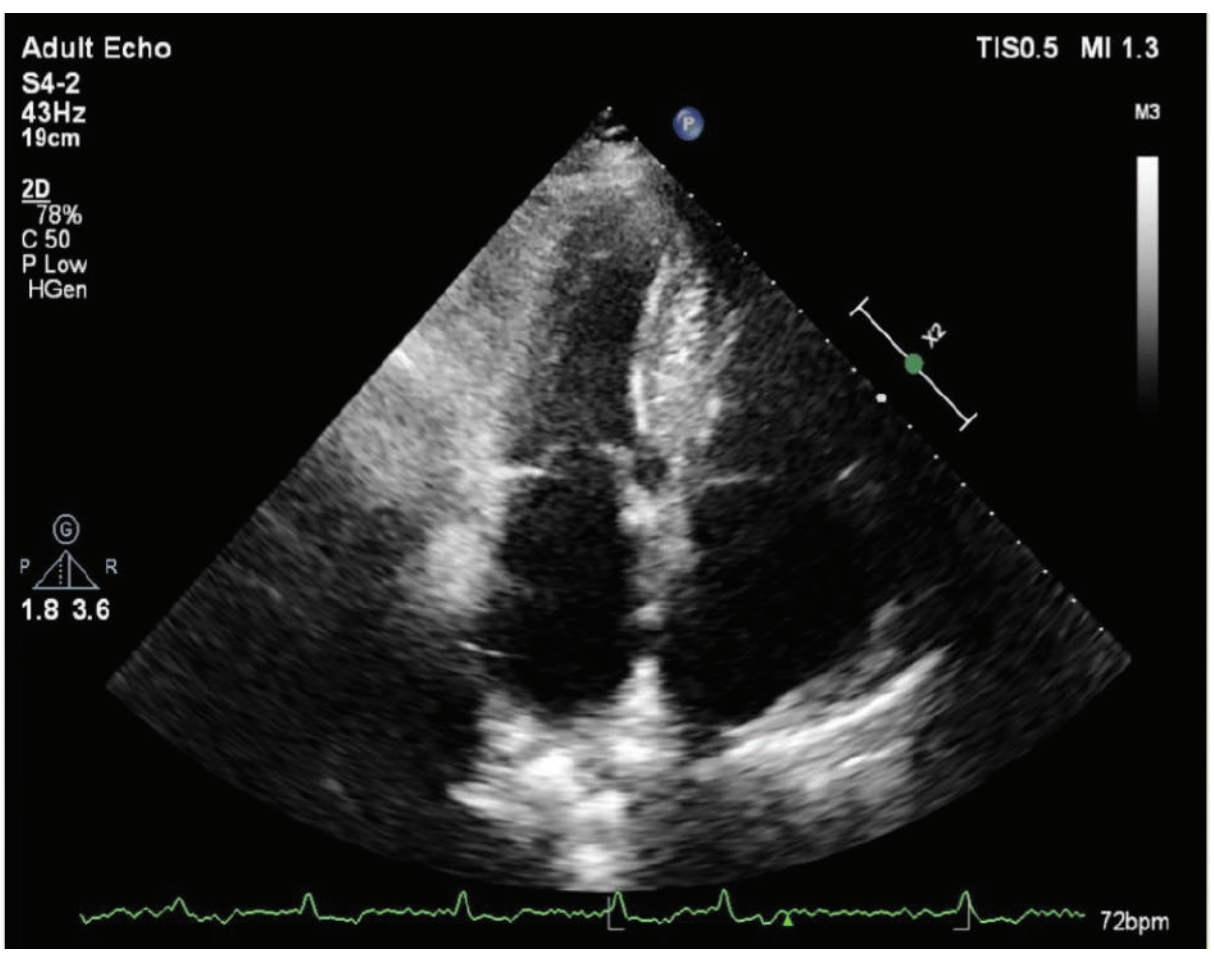

kardiyak mr görüntüsü



sintigrafi görüntüsü



SS-51

DEV TRIKÜSPIT VEJETASYONUNDAN PULMONER EMBOLIYE: MULTIMODAL GÖRÜNTÜLEME ILE NATIV TRIKÜSPIT KAPAK ENDOKARDITI

EDİBE Yurd, özge hatipoğlu, Dilsah Sevik, Muge Akbulut
Ankara Üniversitesi Tıp Fakültesi İbn-i Sina Hastahanesi

Introduction / Background:

Sağ taraflı enfektif endokardit (İE), tüm İE olgularının yaklaşık %5–10'unu oluşturmakta ve en sık triküspit kapağı etkilemektedir. İntravenöz ilaç kullanımı, intrakardiyak cihazlar ve santral venöz kateterler başlıca predispozan faktörlerdir. Triküspit kapak vejetasyonlarından kaynaklanan pulmoner embolizasyon nedeniyle respiratuvar semptomlar klinik tabloya hâkim olabilir ve özellikle klasik risk faktörlerinin bulunmadığı hastalarda tanısal güçlük oluşturabilir. Bu olguda, klasik sağ taraflı İE risk faktörü bulunmayan genç bir hastada saptanan dev triküspit kapak kitlesinin multimodal görüntüleme ve mikrobiyolojik bulgularla tanısal karakterizasyonunu ve pulmoner embolik komplikasyonlarla seyreden klinik sürecini sunuyoruz.

Case Presentation:

Otuz dört yaşında, bilinen kardiyovasküler hastalığı olmayan kadın hasta, yaklaşık iki aydır devam eden öksürük ve balgam yakınmalarına ateş ve üşüme-titremenin eklenmesi üzerine değerlendirildi. İntravenöz ilaç kullanımı, intrakardiyak cihaz, santral venöz kateter veya bilinen yapısal kalp hastalığı öyküsü yoktu. Başvuru öncesinde farklı merkezlerde solunum yolu enfeksiyonu düşünülerek antibiyotik tedavileri uygulanmıştı. Laboratuvar incelemelerinde belirgin inflamatuvar yanıt mevcuttu (CRP: 204,9 mg/L, lökosit: 20,81×10^9/L). Transtorasik ekokardiyografide (TTE) sol ventrikül sistolik fonksiyonları korunmuş olup triküspit kapakla ilişkili, 35×29 mm boyutlarında, sağ atriyum ve sağ ventrikül arasında belirgin hareket gösteren hipermobil intrakardiyak kitle izlendi. İlk ekokardiyografik değerlendirmede vejetasyon-trombüs ayrımı kesin olarak yapılamadı. Alınan üç ayrı kan kültürü setinde Streptococcus mitis/oralis üremesi üzerine klinik, mikrobiyolojik ve ekokardiyografik bulgular birlikte değerlendirilerek nativ triküspit kapak İE tanısı konuldu ve intravenöz antibiyotik tedavisi başlandı. Uzamış respiratuvar yakınmalar nedeniyle gerçekleştirilen BT pulmoner anjiyografide sağ ana pulmoner arterden lober ve segmenter dallara uzanan ve sol alt lob segmenter dallarında izlenen akut pulmoner emboli ile uyumlu dolum defektleri saptandı. Bilateral periferik/subplevral parankimal lezyonlar, mevcut İE bağlamında pulmoner embolik komplikasyonlar açısından değerlendirildi. Antibiyotik tedavisi altında yapılan kontrol TTE'de vejetasyon 28×19 mm olarak ölçüldü. Boyutunda kısmi gerilemeye rağmen >20 mm ve ileri derecede mobil rezidüel vejetasyonun devam ettiği görüldü. Preoperatif transözofageal ekokardiyografi (TEE) ile triküspit kapak ilişkili vejetasyon doğrulandı. Persistan büyük ve mobil vejetasyon ile pulmoner embolik komplikasyonların birlikteliği nedeniyle multidisipliner değerlendirme sonucunda cerrahi tedavi kararı alınarak hasta opere edildi. Eksize edilen materyalin histopatolojik incelemesinde yoğun nötrofilik inflamatuvar değişiklikler içeren fibrinöz materyal saptandı. LG-PAS ve GMS boyamalarında spesifik mikroorganizma gösterilmemekle birlikte bulgular klinik ve mikrobiyolojik verilerle birlikte enfektif süreç ile uyumlu değerlendirildi.

Discussion:

Sağ taraflı İE sıklıkla intravenöz ilaç kullanımı, intravasküler cihazlar ve yapısal kalp hastalıkları gibi predispozan faktörlerle ilişkili olup en sık etken Staphylococcus aureus'tur. Bu nedenle klasik risk faktörleri bulunmayan bir hastada viridans grubu streptokoklara bağlı nativ triküspit kapak endokarditi alışılmadık bir klinik prezentasyon oluşturmaktadır. Triküspit kapak vejetasyonlarından gelişen pulmoner embolizasyon, respiratuvar semptomların ön plana çıkmasına ve enfektif endokardit tanısının gecikmesine neden olabilir. Olgumuzda başlangıç TTE'sinde saptanan dev ve hipermobil intrakardiyak kitlenin vejetasyon-trombüs ayrımının yapılamaması tanısal güçlüğü oluşturmuştur. Üç ayrı kan kültürü setinde S. mitis/oralis üremesi, seri TTE ve TEE ile kitlenin karakterizasyonu ve BT pulmoner anjiyografi ile pulmoner embolik komplikasyonların ortaya konması, multimodal yaklaşımın tanısal değerini göstermektedir. Antimikrobiyal tedavi altında vejetasyon boyutunda kısmi gerilemeye rağmen >20 mm, ileri derecede mobil rezidüel vejetasyonun pulmoner embolik komplikasyonlarla devam etmesi, embolik riskin sürdüğünü düşündürmüş ve multidisipliner cerrahi kararın temelini oluşturmuştur. Bu olgu, sağ taraflı İE'de yalnızca vejetasyonun saptanmasının değil; vejetasyon morfolojisi ve seri değişiminin, mikrobiyolojik verilerin ve pulmoner komplikasyonların bütüncül değerlendirilmesinin tanı ve tedavi stratejisinin belirlenmesindeki önemini vurgulamaktadır

Conclusion:

Klasik predispozan faktörler bulunmasa dahi ateş, inflamatuvar yanıt ve pulmoner embolinin birlikteliğinde sağ taraflı İE ayırıcı tanıda düşünülmelidir. Seri TTE, TEE ve BT pulmoner anjiyografinin mikrobiyolojik ve histopatolojik verilerle entegrasyonu, intrakardiyak kitlelerin karakterizasyonunda, embolik komplikasyonların belirlenmesinde ve tedavi stratejisinin yönlendirilmesinde kritik öneme sahiptir.

Anahtar Kelimeler: Enfektif endokardit, triküspit kapak, pulmoner emboli, Streptococcus mitis/oralis, multimodal görüntüleme

Dev Triküspit Vejetasyonu – TEE

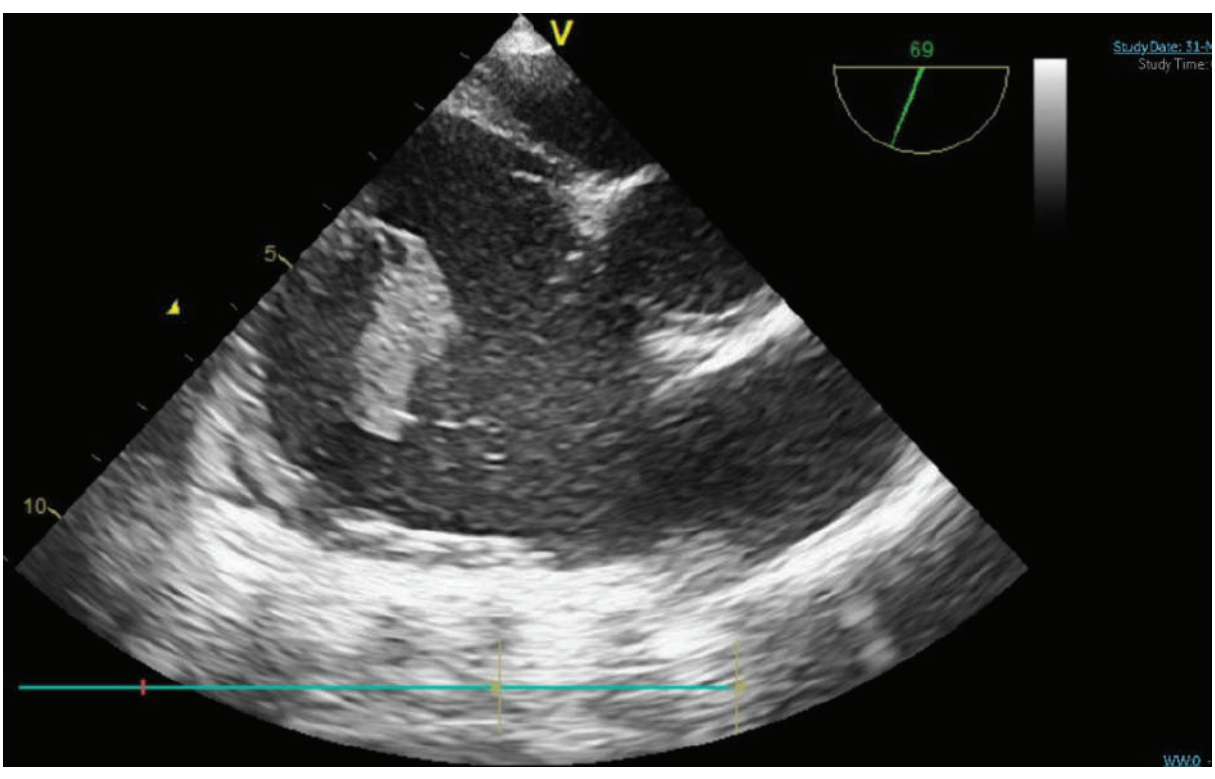

"Transözofageal ekokardiyografide triküspit kapak ile ilişkili, belirgin mobilite gösteren büyük vejetasyonun görünümü."

Dev Triküspit Vejetasyonu – TTEKO

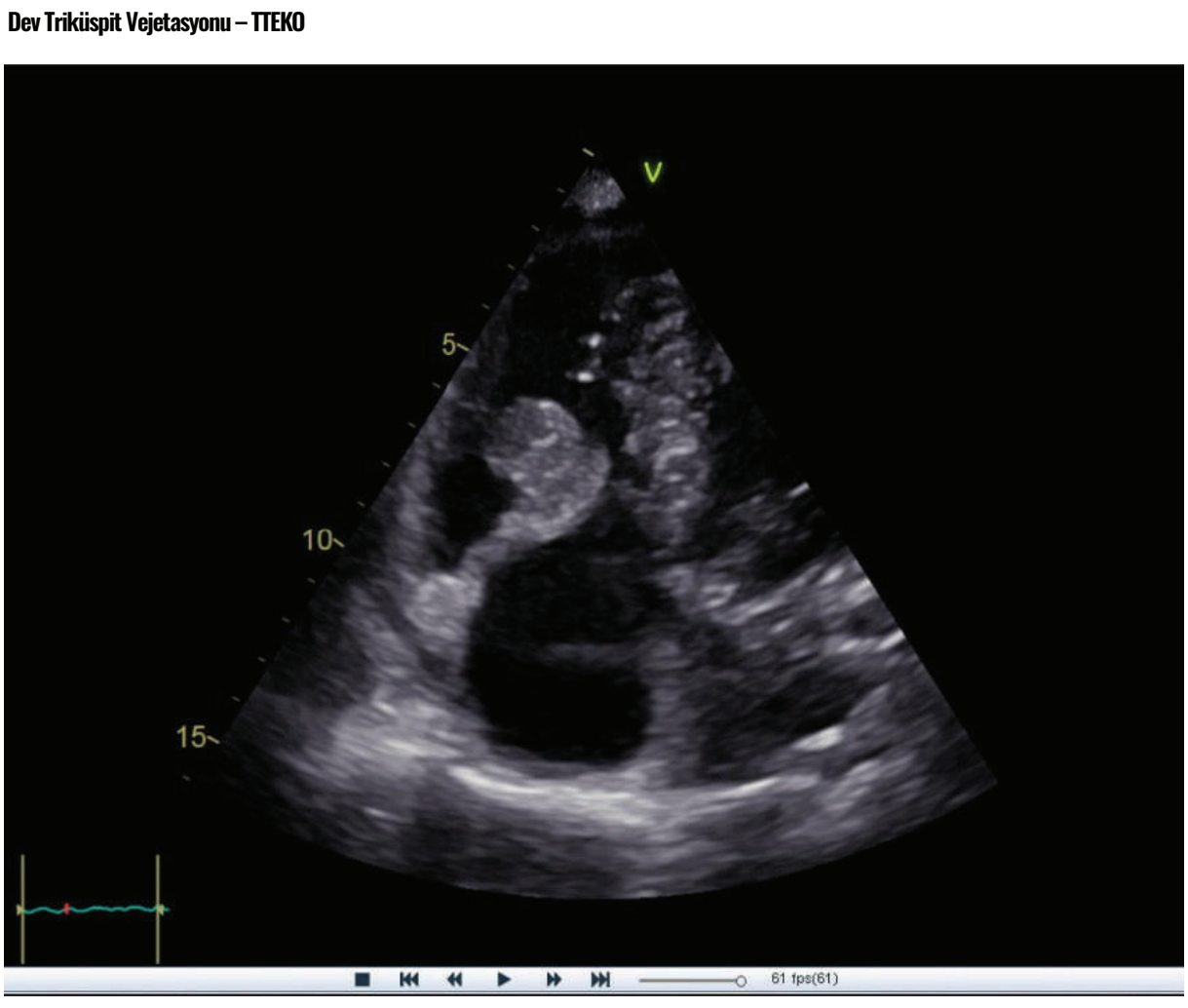

Transtorasik ekokardiyografide triküspit kapak ile ilişkili 35×29 mm boyutunda dev, hipermobil vejetasyon

Dev vejetasyon kontrol TTEKO

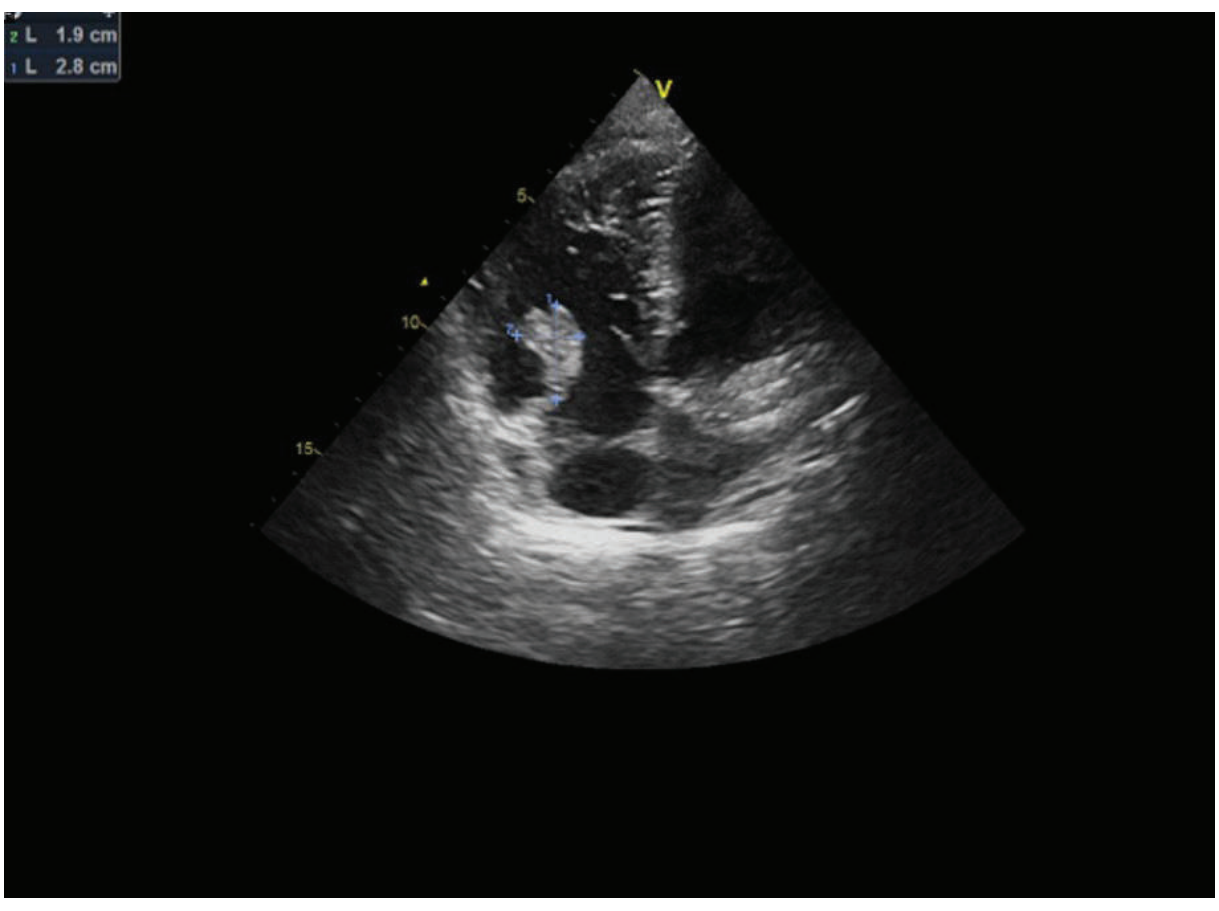

Antimikrobiyal tedavi altında gerçekleştirilen kontrol transtorasik ekokardiyografide boyutunda kısmi gerilemeye rağmen persiste eden 28×19 mm boyutundaki mobil triküspit kapak vejetasyonu."

Pulmoner Emboli – BT Pulmoner Anjiyografi



"BT pulmoner anjiyografide pulmoner arter dallarında akut pulmoner emboli ile uyumlu intraluminal dolum defektlerinin görünüm

SS-52

A CASE REPORT OF ANOMALOUS LEFT CORONARY ARTERY FROM THE PULMONARY ARTERY (ALCAPA) SYNDROME

UTKU BARAN KÖKLÜ*, Mücahit Tarf*, Sebat Örün*, Ramsa Sarıkaya*, Ömer Kürnet*
*VAN EĞİTİM VE ARAŞTIRMA HASTANESİ
*DEVLET HAVA MEYDANI CAD. SAĞLIK EĞİTİM VE ARAŞTIRMA HASTANESİ

Introduction / Background:

ALCAPA syndrome, is a rare congenital coronary anomaly characterized by the abnormal origin of the left coronary artery from the pulmonary artery. Its estimated incidence is approximately 1 in 350,000 live births.Affected infants commonly present with failure to thrive, and a cyanotic appearanceif left untreated, mortality may reach up to 90% within the first few months of life.In patients who develop rapid and adequate collateral circulation,silent myocardial ischemia may persist, allowing survival into later life when exertional angina may become the presenting symptom.

Case Presentation:

A 24-year-old woman presented to our cardiology clinic with a one-month history of progressively increasing exertional chest pain. She had no known cardiovascular risk factors.Her electrocardiogram showed no significant abnormalities.On physical examination, no prominent systolic or diastolic murmur was detected. Transthoracic echocardiography demonstrated a left ventricular ejection fraction of 65%,with mild mitral regurgitation, mild tricuspid regurgitation, and mild aortic regurgitation.In a modified short-axis view,a diastolic retrograde flow jet into the pulmonary artery was observed. Coronary computed tomography angiography (CCTA) was therefore planned for further evaluation of a suspected congenital coronary anomaly. CCTA demonstrated a right-dominant coronary circulation. The right coronary artery was markedly dilated, reaching a maximum proximal diameter of 9.3 mm.The left main coronary artery originated from the proximal pulmonary trunk and continued along its expected anatomical course. Dilatation of the LMCA and LAD was noted, with maximum diameters of 6.5 mm and 6.0 mm, respectively.The overall CCTA findings were considered diagnostic of ALCAPA syndrome.The case was discussed by the multidisciplinary Heart Team,and surgical treatment was recommended.

Discussion:

The cornerstone of treatment for ALCAPA syndrome is surgical correction aimed at restoring a two-coronary artery circulation. In anatomically suitable patients, direct coronary artery reimplantation is currently the most commonly preferred surgical strategy.In the series reported by Tsang et al, substantial improvement in left ventricular function was observed after surgical repair. In a study of 136 patients by Zhang et al., 114 patients (82.0%) underwent coronary reimplantation, 21 (15.2%) underwent the Takeuchi procedure, and 3 (2.1%) underwent coronary artery bypass grafting; normal left ventricular ejection fraction was reported in all patients during follow-up.Similarly, in a study by Kochilas et al. evaluating 228 pediatric patients, 173 underwent coronary reimplantation and 34 underwent the Takeuchi procedure; coronary reimplantation was associated with better long-term survival. Sun et al., in a cohort of 50 adolescent and adult patients, reported significant improvement in left ventricular function following both coronary reimplantation and the Takeuchi procedure.Taken together, these studies support anatomical correction as an effective and reliable treatment strategy for ALCAPA syndrome, with coronary reimplantation being particularly favorable in appropriately selected patients. Unlike PDA, which demonstrates continuous left-to-right flow from the aorta to the pulmonary artery, ALCAPA is characterized by retrograde flow from the left coronary artery into the pulmonary artery, predominantly during diastole, due to coronary steal.

Conclusion:

ALCAPA syndrome is a very rare and potentially fatal congenital coronary anomaly. As illustrated by this case, it should be considered in the differential diagnosis of young patients presenting with exertional chest pain. On echocardiography, a diastolic retrograde flow jet directed into the pulmonary artery on a modified short-axis view may represent an important diagnostic clue. Early recognition and accurate non invasive delineation of coronary anatomy are essential, and CCTA plays a particularly important role within a multimodality imaging approach to establishing the diagnosis.

Anahtar Kelimeler: ALCAPA syndrome,Congenital heart disease

AAC ECHOCARDIOGRAPHY

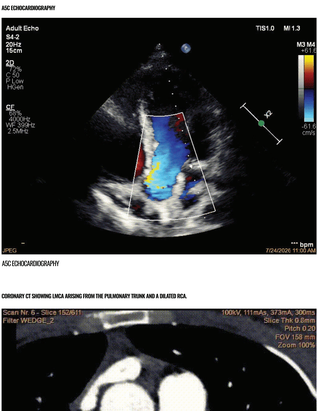

AAC ECHOCARDIOGRAPHY

ASC ECHOCARDIOGRAPHY

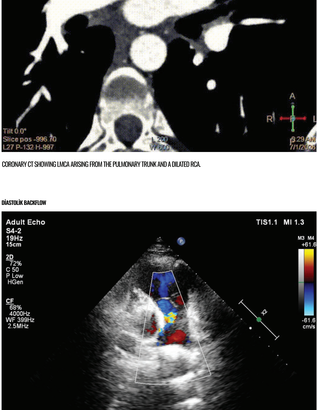

ASC ECHOCARDIOGRAPHY

CORONARY CT SHOWING LMCA ARISING FROM THE PULMONARY TRUNK AND A DILATED RCA.

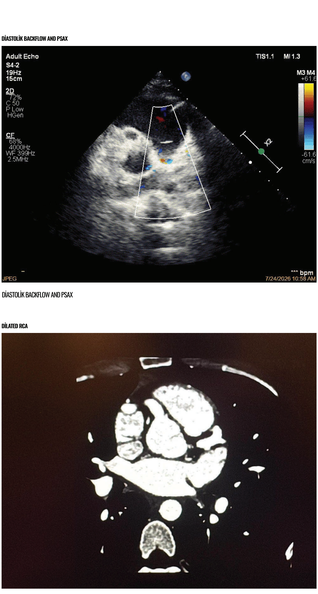

CORONARY CT SHOWING LMCA ARISING FROM THE PULMONARY TRUNK AND A DILATED RCA.

DİASTOLİK BACKFLOW

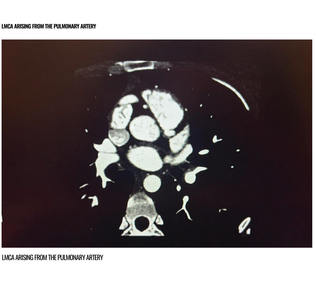

DİASTOLİK BACKFLOW

DİASTOLİK BACKFLOW AND PSAX

DİASTOLİK BACKFLOW AND PSAX

DİLATED RCA

DİLATED RCA

LMCA ARISING FROM THE PULMONARY ARTERY

LMCA ARISING FROM THE PULMONARY ARTERY

SS-53

DUCHENNE MÜSKÜLER DISTROFILI GENÇ ERIŞKIN HASTADA DILATE MULTIMODAL GÖRÜNTÜLEME ILE YÖNLENDIRILEN TANI VE ICD KARARI

Ergüncan Özgün, Oktay Şeniiz
Bakırçay Üniversitesi Çiğli Eğitim Araştırma Hastanesi

Introduction / Background:

Duchenne müsküler distrofi (DMD), DMD geninde mutasyon sonucu distrofin proteininin yokluğuna bağlı, X'e bağlı resesif kalıtılan, yaklaşık 3.500 erkek doğumda bir görülen en sık kas distrofisidir. Distrofin, iskelet kasının yara sırasında kırılgan miyositlerde ek eksporese edildiğinden kardiyak tutulum DMD'nin doğal seyrinin ayrılmaz bir parçasıdır. Distrofin yokluğu sarkolemmal membran stabilitesini bozarak miyosit hasarına ve zamanla fibroadipoz doku replasmanına yol açmaktadır.Kardiyak yetmezlik, günümüzde DMD'de mortalitenin başlıca nedenlerinden biri haline gelmiştir. Kardiyak tutulum genellikle iskelet kası tutulumunun gerisinde sessiz seyretti̇ğinden semptomlar geç fark edilmektedir.

Case Presentation:

On dokuz yaşlık erkek hasta, geçirilmiş bronkopnömoni sonrası kalıcı transaminaz yüksekliği nedeniyle Pyediatri birimine yatırılmış.Yapılan incelemelerde Kas biyopsisi 2007) immünohistokimyada fibrilterin >%25'inde distrofin boyanma kaybı — distrofinopatik müsküler distrofi ile uyumlu bulgular. Genetik incelemesi Multipleks PCR (2006) ve 79 ekson MLPA (2015) ile distrofin geninde delesyon/duplikasyon saptanmamıştır. 9 yaşında (2014) Transtorasik ekokardiyografide kalp boşlukları ve bileşti̇rikiler sistolik fonksiyon tamamen normal. 20 yaşında DMD hastalığı ile takipli erkek hasta, göğüs ağrısı, nefes darlığı ve çarpıntı yakınmalarıyla kardiyoloji polikliniğine başvurmuştur. • EKG: Sinüs ritmi, HR 108/dk — iskemi veya aritmi saptanmadı • İlk ekokardiyografi hasta 18 yaşında iken (olunur pozisyon) MY 1, global hipokinezi, LVEF %40 • Kontrol ekokardiyografi(hasta 20 yaşında iken) LV global hipokinezik, LVEF %30, MY 1, VDI kelebe • 24 saat Holter: Sinüs ritmi, nadir AES/VES. VT, pauze veya blok saptanmadı • NT-proBNP: 2593 pg/mL (referans <125 pg/mL) Koroner BTA: Agatston kalsiyum skoru 0, koroner arterlerde plak saptanmamıştır. Dilate kardiyomiyopatinin non-iskemik karakteri doğrulanmıştır. Kardiyak MR: LVEF %29,4 global hipokinezi; hafif mitral yetersizlik, T1 — miyokardiyal fibrozis açısından anlamlı. LGE: posterolateral serbest duvarda 3/5, septumda sağ ventrikülle bakan yüzde 2/5 oranında subepikardiyal-midmiyokardiyal kontrastlanma. Subendokardiyumun korunması iskemik etiyolojiyi dışlar; pattern DMD-spesifik fibrozis ile tam örtüşmektedir. Dörtlü kilavuz-yönlendirmeli optimal medikal tedavi (OMT) başlanmıştır: metoprolol (beta-bloker), sakubitril-valsartan (ARNI), spironolakton (MRA) ve empagliflozin (SGLT2i). Yeterli kalp hızı kontrolü sağlanamaması üzerine tedaviye ivabradin eklenmiştir. LVEF %29,4 ile primer profilaksi eşiğinin (<%35) belirgin altında olması ve kardiyak MR'da yaygın miyokardiyal fibrozis ile karakteristik LGE paterninin saptanması birlikte değerlendirilerek VH-ICD implantasyonu uygulanmıştır. ICD kararı hem primer ani kardiyak ölüm profilaksisi hem de görüntüleme ile belgelenen fibrotik substrat varlığına dayandırılmıştır.

Discussion:

Bu olgu, DMD'de kardiyak tutulumun tanı ve todavi sürecinde birkaç açıdan öğretici nitelikteidir: Longitudinal doğal seyir: 9 yaşında tamamen normal ekokardiyografik bulgulardan 20 yaşında belirgin sistolik disfonksiyona ilerleme, kardiyak tutulumun sessiz başlayıp zaman içinde şiddet hale geldiğini gösteren nadir bir longitudinal örnektir. • Genetik-klinik ayrışma: Klasik delesyon/duplikasyon taramalarının negatif kalmasına rağmen kas biyopsisindeki distrofin boyanma kaybı tanıyı doğrulamıştır. Negatif MLPA DMDyi dışlamaz; nokta mutasyon taraması (tam gen dizileme) düşünülmelidir. • Multimodal görüntülemenin rolü: Koroner BTA ile iskemik etiyolojinin dışlanması ve kardiyak MR ile fibrotik substratın karakterizasyonu, tanı kesinliğini artırarak todavi kararlarını doğrudan yönlendirmiştir. • ICD kararında LGE katkısı: Yaygın LGE (serbest duvarın 3/5'si) ve yüksek ECV (%40), LVEF'e ek olarak ICD kararını şekiştirmiştir. MR-güdümlü risk stratifikasyonu DMD popülasyonunda giderek daha fazla desteklenmektedir.

Conclusion:

Bu olgu, DMD'de kardiyak tutulumun tanı ve todavi sürecinde birkaç açıdan öğretici nitelikteidir.

Anahtar Kelimeler: Duchenne müsküler distrofi,dilate kardiyomiyopati,kardiyak manyetik rezonans,implante edilebilir kardiyoverter defibrilatör,primer profilaksi

EKG



EKOKARDİOGRAFİK DEĞERLENDİRME

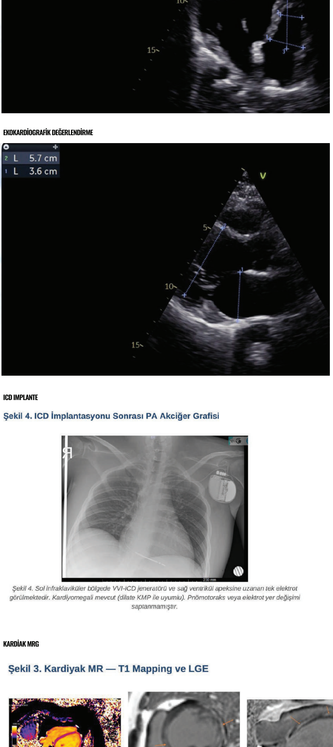

EKOKARDİOGRAFİK DEĞERLENDİRME

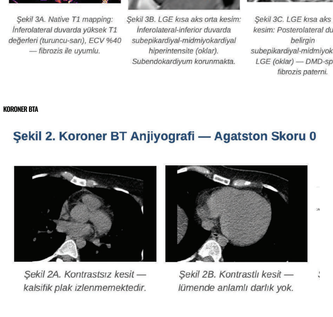

EKOKARDİOGRAFİK DEĞERLENDİRME



ICD IMPLANTE

Şekil 4. ICD İmplantasyonu Sonrası PA Akciğer Grafisi



Şekil 4. Sol ön fasikülerdeki bölgede VVI-ICD jeneratörü ve sağ ventrikül apeksine uzanan tek elektrot görülmektedir. Kardiyomegali mevcut (silüetin KMP ile uyumlu). Pnömotoraks veya elektrot yer değişimi saptanmamıştır.

KARDİAK MRG

Şekil 3. Kardiyak MR — T1 Mapping ve LGE

Şekil 3A. Native T1 mapping: İnferolateral duvarda yüksek T1 değerleri (turuncu-sarı), ECV %40 — fibrozis ile uyumlu.

Şekil 3B. LGE kısa aks orta kesim: İnferolateral-inferior duvarda subepikardiyal-midmiyokardiyal hiperintensite (oklar). Subendokardiyum korunmakta.

Şekil 3C. LGE kısa aks bazal kesim: Posterolateral duvarda belirgin subepikardiyal-midmiyokardiyal LGE (oklar) — DMD-spesifik fibrozis paterni.

KORONER BTA

Şekil 2. Koroner BT Anjiyografi — Agatston Skoru 0

Şekil 2A. Kontrastsız kesit — kalsifik plak izlenmemektedir.

Şekil 2B. Kontrastlı kesit — lümende anlamlı darlık yok.

SS-54

ASSOCIATION BETWEEN EPICARDIAL ADIPOSE TISSUE THICKNESS AND CHRONOTROPIC INDEX IN PATIENTS WITH OBESITY

Hatice Taşkan[1], Selen Eşki[2]
[1]İstanbul Haseki Eğitim ve Araştırma Hastanesi
[2]İstanbul Florence Nightingale Hastanesi

Introduction / Background:

Obesity is associated with cardiac structural and functional changes as well as impaired heart rate response to exercise. Epicardial adipose tissue (EAT) is a visceral fat depot that exhibits close anatomic and metabolic relationships with the myocardium. Chronotropic index (CI) provides a quantitative measure of the heart rate response to exercise. This study aimed to investigate the association between echocardiographically measured EAT thickness and CI in patients with obesity and to determine whether this relationship was independent of body mass index (BMI) and major cardiometabolic risk factors.

Case Presentation:

METHODS: This cross-sectional observational study included 105 patients with obesity (BMI ≥30 kg/m^2). Clinical characteristics, resting heart rate, and maximum heart rate achieved during exercise testing were recorded. EAT thickness was measured by transthoracic echocardiography in the parasternal long-axis view over the right ventricular free wall. CI was calculated as the proportion of the age-predicted heart rate reserve achieved during exercise. The association between EAT thickness and CI was evaluated using Spearman correlation analysis. Multivariable linear regression with HC3-robust standard errors was performed with CI as the dependent variable, adjusting for age, sex, BMI, hypertension, diabetes mellitus, and smoking.

Discussion:

RESULTS: The mean age of the study population was 45.4±9.7 years, and the mean BMI was 34.2±3.5 kg/m^2. Hypertension was present in 42 patients (40.0%), diabetes mellitus in 26 (24.8%), and active smoking in 35 (33.3%). Mean EAT thickness was 7.29±3.58 mm and mean CI was 0.77±0.22. EAT thickness was significantly and inversely correlated with CI (Spearman ρ=−0.569, p<0.001). In multivariable linear regression adjusted for age, sex, BMI, hypertension, diabetes mellitus, and smoking, greater EAT thickness remained independently associated with a lower CI (p<0.001). BMI was not independently associated with CI (p=0.594).

Conclusion:

In patients with obesity, greater epicardial adipose tissue thickness was associated with a lower chronotropic index during exercise. This association remained significant after adjustment for BMI and other clinical variables. These findings suggest that EAT may be related to impaired chronotropic function in obesity and may warrant further investigation as a potential imaging marker.

Anahtar Kelimeler: epicardial adipose tissue; chronotropic index; obesity; exercise testing; echocardiography

Figure 1

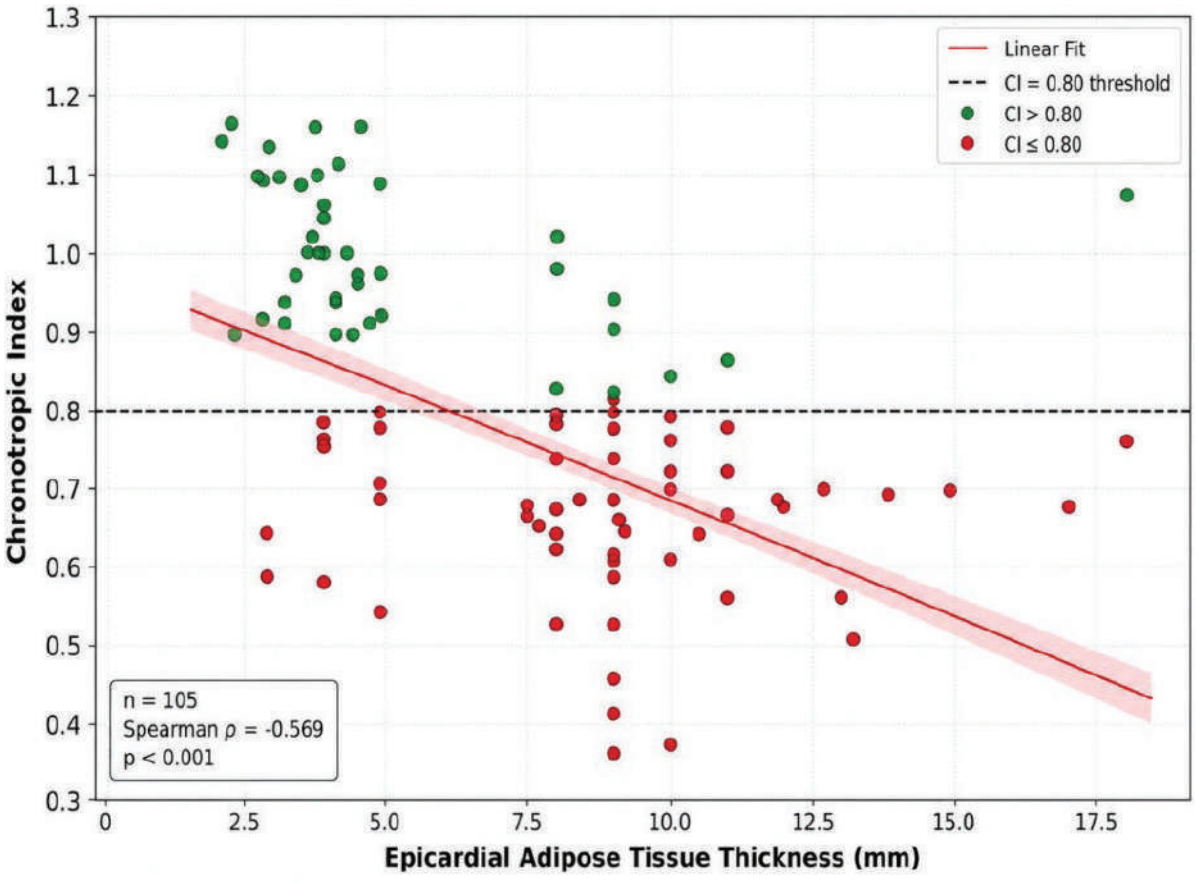

Association between EAT thickness and chronotropic index. Higher EAT thickness was associated with lower chronotropic index

Table 1

Variable	Characteristic | Mean ± SD / n (%)
Age, years	45.4 ± 9.7
Women, n (%)	56 (53.3)
BMI, kg/m²	34.2 ± 3.5
Hypertension, n (%)	42 (40.0)
Diabetes mellitus, n (%)	26 (24.8)
Current smoking, n (%)	35 (33.3)
EAT thickness, mm	7.29 ± 3.58
Resting HR, bpm	91.1 ± 13.0
Maximum HR, bpm	155.1 ± 18.1
HR reserve, bpm	64.0 ± 23.4
CI	0.77 ± 0.22

Data are presented as mean ± standard deviation for continuous variables and n (%) for categorical variables. BMI, body mass index; EAT, epicardial adipose tissue; HR, heart rate; CI, chronotropic index.

SS-55

RUTİN İŞ YERİ MUAYENESİNDE TESADÜFEN SAPTANAN ASEMPTOMATİK İZOLE KARDİYAK KİST HİDATİK: BİR OLGU SUNUMU

Esra Meryem Öztürk[1], Fevzi Sünbül[1], Nurtan Sayar[1], Beste Özben[1], Koray Ak[2], Fatih Öztürk[2], Altuğ Ahmet Çinçin[2]
[1]Marmara Üniversitesi Pendik Eğitim Araştırma Hastanesi, Kardiyoloji Kliniği, İstanbul
[2]Marmara Üniversitesi Pendik Eğitim Araştırma Hastanesi, Kalp-Damar Cerrahisi Kliniği, İstanbul

Introduction / Background:

Kistik ekinokokkozis, çoğunlukla Echinococcus granulosus kompleksinin neden olduğu zoonotik bir hastalıktır. En sık karaciğer ve akciğer tutulumlarla birlikte kardiyak yerleşim oldukça yüksek %05-2'sinde görülür. Kardiyak kistler uzun süre asemptomatik kalabilmesine rağmen rüptür, embolizasyon, aritmi, tamponad, anafilaksi ve ani ölüm gibi ciddi komplikasyonlara yol açabilir. Bu olguda rutin iş yeri muayenesi sırasında tesadüfen saptanan izole kardiyak kist hidatik sunulmuştur.

Case Presentation:

Bilinen hastalığı ve düzenli ilaç kullanımı olmayan, 30 paket-yıl sigara öyküsüne sahip 46 yaşındaki erkek hasta rutin iş yeri muayenesi amacıyla kardiyoloji polikliniğine başvurdu. Hastanın göğüs ağrısı, dispne, çarpıntı, senkop veya efor kapasitesinde azalma yakınması yoktu. Transtorasik ekokardiyografide sol ventrikül posterior ve lateral duvar komşuluğunda kitle görünümü saptandı (Şekil 1A-B). Derinleştirilen anamnezinde aralıklı olarak sokak köpeklerini beslediği öğrenildi. Kardiyak manyetik rezonans görüntülemede sol ventrikül serbest duvarında midventriküler-apikal düzey boyunca uzanan, 62×40 mm boyutlarında, bilobüle, T2 hiperintens ve geç fazda sistemik kontrastlanma gösteren lezyon izlendi (Şekil 2A-F). İlk serolojik incelemeler negatif, karaciğer ultrasonografisi normaldi. Klinik ve radyolojik şüphenin sürmesi üzerine yapılan indirekt hemaglütinasyon testi 1/320 titrede pozitif saptandı. Başka organ tutulumu gösterilmemesi üzerine hasta izole kardiyak kist hidatik olarak değerlendirildi. Enfeksiyon Hastalıkları önerisiyle albendazol tedavisi başlandı. Kardiyoloji-Kalp ve Damar Cerrahisi konseyinde, kistin sol ventrikül kavitesine rüptür riski nedeniyle cerrahi eksizyon kararı alındı. Operasyonda yaklaşık 5×6 cm boyutundaki kist çıkarıldı ve oluşan miyokardiyal defekt perikardiyal yama ile onarıldı (Şekil 4). Hastanın postoperatif seyri komplikasyonsuzdu.

Discussion:

Kardiyak kist hidatik, yavaş büyümesi ve özgül olmayan klinik bulguları nedeniyle tanısı geciktirilebilen nadir bir hastalıktır. Hastaların bir bölümü asemptomatiktir ve lezyon başka bir nedenle yapılan görüntüleme sırasında saptanabilir. Köpeklerle temas öyküsü önemli bir epidemiyolojik ipucudur; ancak tek başına bulaş kaynağını kanıtlamaz ve görüntüleme ile serolojik bulgularla birlikte değerlendirilmelidir. Kardiyak yerleşimin çoğunlukla koroner dolaşım yoluyla geliştiği ve en sık sol ventrikül miyokardını tuttuğu düşünülmektedir. Bu olguda sol ventrikül serbest duvarındaki yerleşim tipik dağılımla uyumluydu. Karaciğer ultrasonografisinde ve sistemik değerlendirmede başka bir odak gösterilmemesi izole kardiyak tutulumu destekledi. Ekokardiyografi kardiyak kitlelerin ilk değerlendirilmesinde temel yöntemdir. Kardiyak MR ise doku karakterizasyonu, miyokardiyal uzanım ve komşu yapılarla ilişkinin gösterilmesinde yararlıdır. Olgumuzda ekokardiyografideki şüpheli görünümün ardından MR'da saptanan bilobüle, T2 hiperintens ve sistemik kontrastlanan lezyon tanısal süreci yönlendirdi. Serolojik testlerin duyarlılığı kistin yerleşimi ve bütünlüğüne göre değiştiğinden negatif sonuç; hastalığı dışlamaz. İlk testlerin negatif olmasına rağmen IHA'nın 1/320 pozitif bulunması, yüksek klinik şüphede değerlendirmenin sürdürülmesi gerektiğini göstermektedir. Kardiyak kistler rüptür, sistemik veya pulmoner embolizasyon, anafilaksi, tamponad, aritmi ve ani ölüm gibi ciddi komplikasyonlara yol açabilir. Bu nedenle asemptomatik hastalarda da cerrahi eksizyon temel tedavi yaklaşımıdır. Cerrahi plan, kistin yerleşimi ve kalp boşluklarıyla ilişkisine göre yapılmalı; yaşlım ve anafilaksi riskini azaltmak için kist kontrollü biçimde çıkarılmalıdır. Albendazol cerrahi öncesi ve/veya sonrasında tamamlayıcı tedavi olarak kullanılabilir. Olgumuzda sol ventrikül kavitesine rüptür riski cerrahi kararın temel nedeniydi. Olgunun dikkat çekici özellikleri, tamamen asemptomatik olması, rutin muayene sırasında saptanması, diğer organlarda tutulum gösterilmemesi ve ilk serolojik testler negatif olmasına rağmen tanısal şüphenin sürdürülmesidir. Bu bulgular kardiyak kistik lezyonların değerlendirilmesinde epidemiyolojik öykü, multimodal görüntüleme ve multidisipliner yaklaşımın birlikte kullanılmasının önemini ortaya koymaktadır.

Conclusion:

Kardiyak kist hidatik nadir görülmesine rağmen yaşamı tehdit eden komplikasyonlara neden olabilir ve ileri boyutlara ulaşmasına rağmen asemptomatik seyredebilir. Özellikle endemik bölgelerde kistik kardiyak kitlelerin ayırıcı tanısında düşünülmelidir. Negatif serolojik testler hastalığı dışlamadığından klinik şüphe varlığında epidemiyolojik öykü, multimodal görüntüleme ve tekrarlanan serolojik değerlendirme birlikte kullanılmalıdır. İzole kardiyak tutulumda rüptür riski nedeniyle antiparaziter tedavi ile desteklenen cerrahi eksizyon uygun tedavi yaklaşımıdır.

Anahtar Kelimeler: kardiyak kist hidatik, Echinococcus granulosus, kardiyak kitle, kardiyak manyetik rezonans, cerrahi eksizyon

Şekil 1

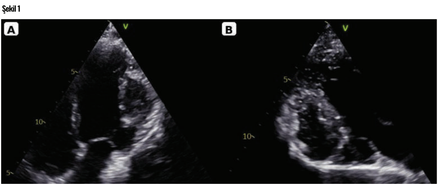

Transtorasik ekokardiyografi görüntülerinde sol ventrikül posterior-lateral duvar komşuluğundaki kistik kitle görünümü: (A) apikal dört boşluk, (B) parasternal görüntü.

Şekil 2

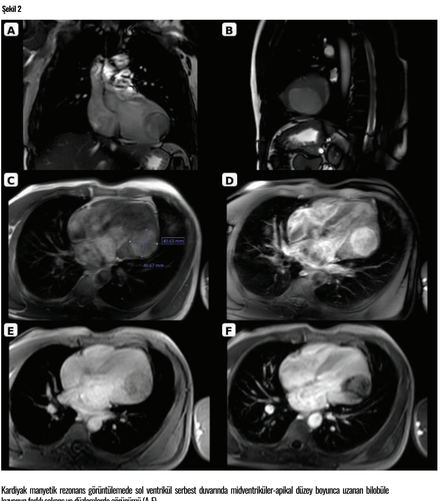

Kardiyak manyetik rezonans görüntülemede sol ventrikül serbest duvarında midventriküler-apikal düzey boyunca uzanan bilobüle lezyonun farklı sekans ve düzlemlerde görünümü (A-F).

Şekil 3

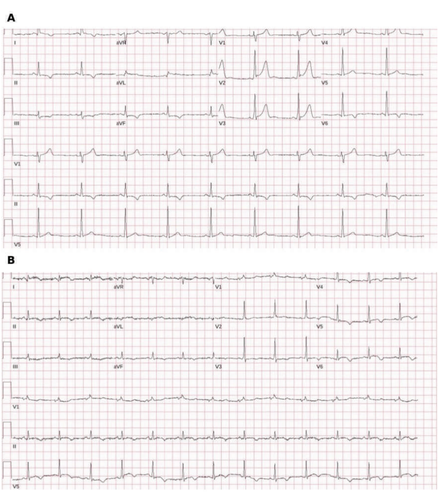

On iki derivasyonlu EKG kayıtları: (A) operasyon öncesi, 10.12.2025; (B) operasyon sonrası, 20.04.2026.

Şekil 4

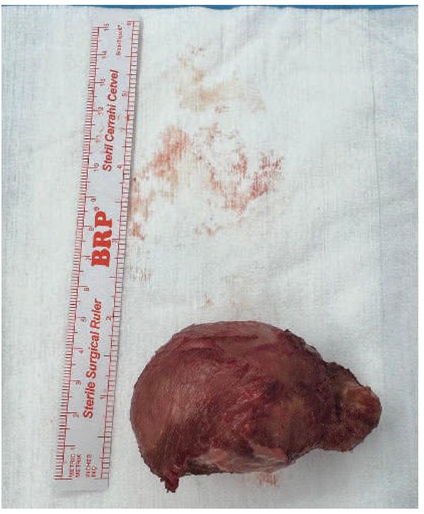

Cerrahi olarak eksize edilen yaklaşık 5 × 6 cm boyutundaki kist materyali

SS-56

SINÜS VALSALVA ANEVRIZMASI RÜPTÜRÜ

Burç Ali Yalçın[1], Sedat Köroğlu[1], Murat Çanak[2], İbrahim Can Özdemir[1], Ekrem Gemci[1]
[1]Kahramanmaraş Sütçü İmam Üniversitesi Sağlık Uygulama ve Araştırma Hastanesi, Kardiyoloji AD, Kahramanmaraş
[2]Kahramanmaraş Sütçü İmam Üniversitesi Sağlık Uygulama ve Araştırma Hastanesi, Kalp ve Damar Cerrahisi AD, Kahramanmaraş

Introduction / Background:

Sinüs Valsalva Anevrizması rüptürü (SVAR) aort kökünün nadir fakat ölümcül komplikasyonlarından biridir. Bu çalışmamızda nefes darlığı ve göğüs ağrısı şikayeti ile başvuran rüptüre olmuş Sinüs Valsalva anevrizması olgusunu tanısal yaklaşım, görüntüleme şekilleri ve cerrahi görüntüleri ve cerrahi sonrası takibi eşliğinde sunmayı amaçladık.

Case Presentation:

48 yaş erkek hasta bulantı kusma karın ağrısı şikayetleri ile acil servise başvurup kcft ve bilirubin yüksekliği sebebi ile Dahiliye servisine yatırılmış, takiplerinde nefes darlığı ve göğüs ağrısı olması sebebi ile Kardiyoloji kliniğimize danışılmıştır. Tarafımızdan gerçekleştirilen Transtorasik Ekokardiyografi de 22x29 mm sağ koroner sinüs anevrizması izlenmiş olup, anevrizmatik alandan sağ boşluklara türbülan akım izlenmiştir. Durum koroner sinüs aevrizma rüptürü olarak değerlendirilmiş. Eko da ayrıca LVH+, orta MY hafif AY ve hafif TY izlenmiş olup PAsB 50-55 mmHg ölçülmüştür. LA dilatasyonu ve sağ boşluklarda dilatasyon dikkat çekmiştir. Takiplerinde MY tekrar değerlendirilmiş orta-ciddi olarak yorumlanmıştır. Hasta KVC Kliniği tarafından devir alınmış orada hastaya anevrizma onarımı ve MV alfieri tamiri uygulanmıştır. Operasyonda anevrizmanın pulmoner artere açıldığı görüşmüştür. Postop takiplerinde nefes darlığı halsizlik oral alım bozukluğu gelişen hastada kontrol EKO da perikardiyal effüzyon izlenmiş olup KVC kliniği tarafından hasta tamponad şüphesi ve effüzyon boşaltılması işlemi amaı ile tekrar opere edilmiştir. Hastanın takipleri devam etmekte olup genel durum iyi şuur açık koopere şekilde KVC servisinde yatmaktadır.

Discussion:

SVA rüptürü olgularının tanı ve tedavilerinde erken tanı(tanı da ekokardiyografinin rolü) ve erken cerrahi müdahele hayat kurtarıcı olup, olguların yaşam kalitesini olumlu şekilde etkilemektedir.

Conclusion:

Yeni başlangıçlı nefes darlığı ve oskültasyonda üfürüm duyulan olgularda SVA rüptürü ayırıcı tanıda akılda tutulmalıdır. Transtorasik Ekokardiyografi de sinüs valsalva düzeyinde görülebilen türbülan akım tanıda önemli rol oynamakla tanıda altın standart TÖE ve BT ile tanının doğrulanması olmalıdır. Erken cerrahi onarım mortaliteyi önemli ölçüde azaltmaktadır.

Anahtar Kelimeler: Aort kökü anevrizması, Sinüs Valsalva anevrizma rüptürü, Sinüs Valsalva - Pulmoner arter anevrizma rüptürü

Aort-Pulmoner arter rüptür cerrahi görüntüsü

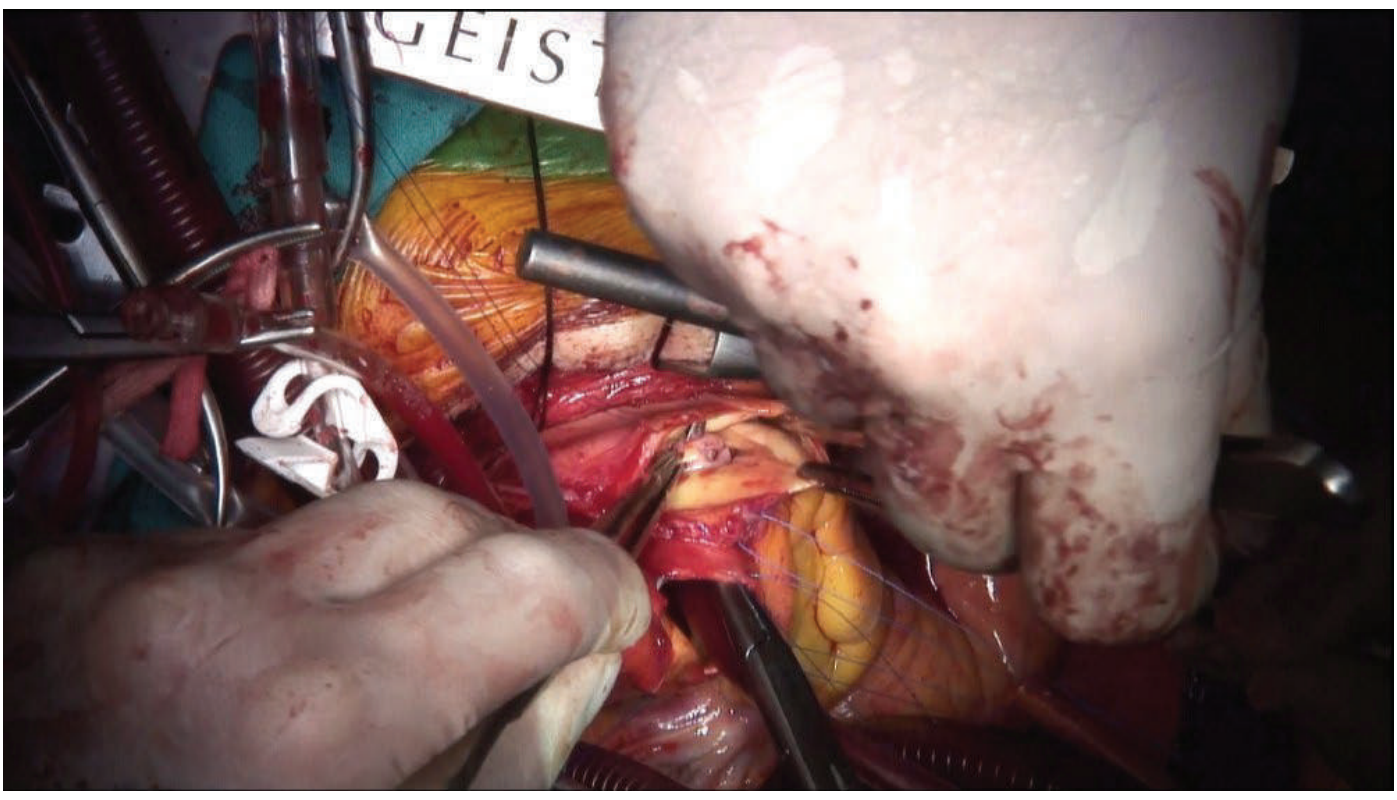

EKO görüntüsü

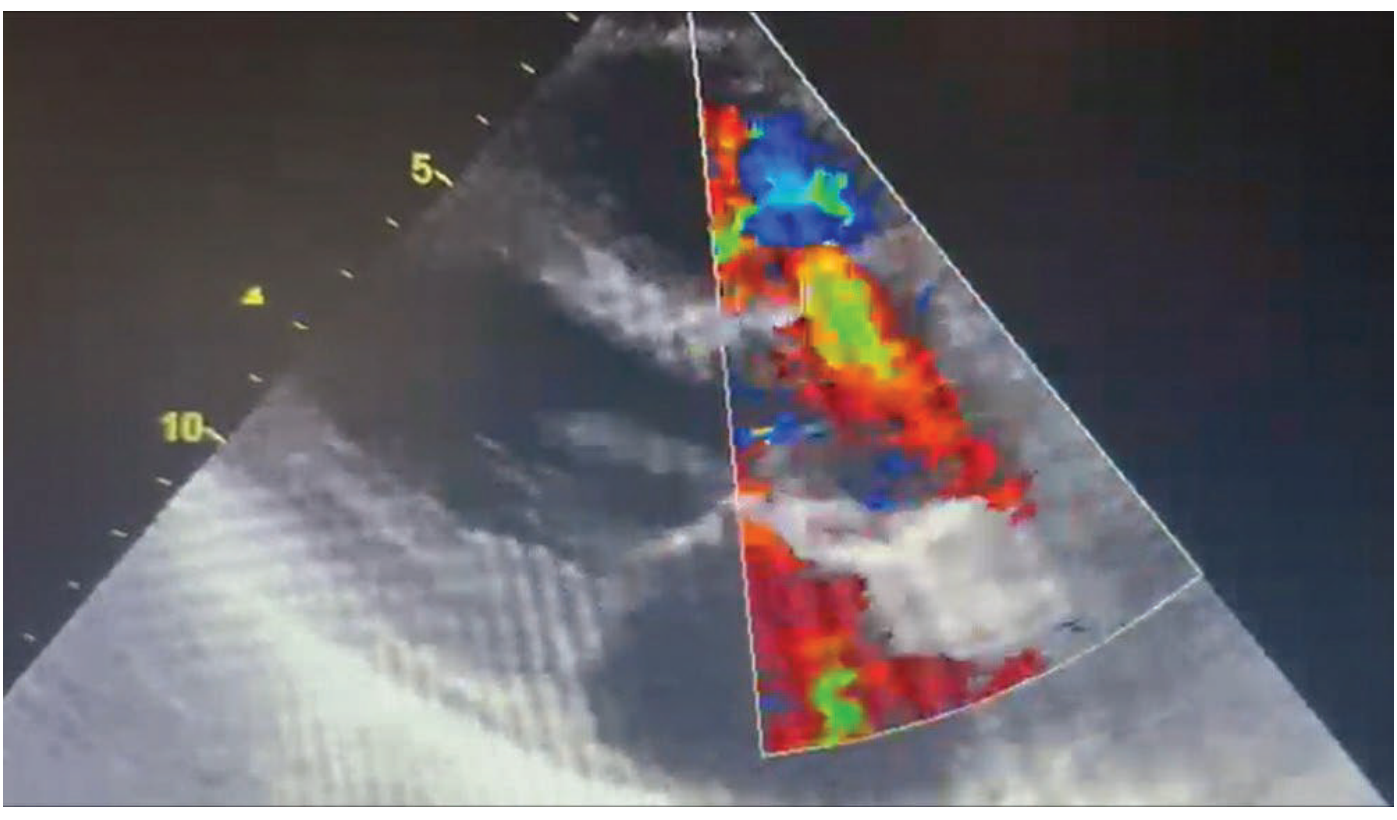

EKO görüntüsü



SS-57

ÇIFT PRIMER MALIGNITE ÖYKÜSÜ OLAN HASTADA ATIPIK SAĞ ATRIYAL KITLE: MULTIMODALITE GÖRÜNTÜLEMENIN TANISAL ROLÜ

Ayşe Aydın[1], Arzu Neslihan Akgün[1], Ahsen Özge Akpınar[1], Esin Kurtuluş Öztürk[2], Hatice Tolunay[1]
[1]Kardiyoloji Kliniği, Ankara Etlik Şehir Hastanesi, Ankara
[2]Radyoloji Kliniği, Ankara Etlik Şehir Hastanesi, Ankara

Introduction / Background:

Kardiyak tümörler klinik pratikte nadir görülmekle birlikte; sekonder (metastatik) kardiyak tümörler primer kardiyak tümörlerden yaklaşık 20 kat daha sık izlenir. Primer benign kardiyak tümörlerin önemli bir kısmı sol atriyum yerleşimli iken,sağ atriyal kitlelerde trombüs miksoma,primer malign tümör ve metastaz ayırıcı tanısı güç olabilir ve sıklıkla multimodalite görüntüleme gerektirir Bu olguda endometriyum adenokarsinomu ve akciğer karsinomu öyküsü bulunan 80 yaşındaki kadın hastada saptanan atipik sağ atriyal kitlenin, Transözofageal Ekokardiyografi (TEE), Bilgisayarlı Tomografi (BT) ve Kardiyak manyetik rezonans (KMR) ile değerlendirilmesini ve multidisipliner yönetimini sunmayı amaçladık

Case Presentation:

80 yaşında hipertansiyon,endometrıyum adenokarsinomu ve akciğer karsinomu tanıları bulunan kadın hasta Toraks BT'de sağ atrıyumda 3.8x3.5 cm boyutlarında lobüle hipodens kitle saptanması üzerine kardiyoloji kliniğine yönlendirildi Hastaya iki yıl önce endometriyum adenokarsinomu nedeniyle histerektomi uygulanmıştı. Başvuru sırasında genel durumu ve fonksiyonel kapasitesi iyi, nyha fonksiyonel sınıf 1 olarak değerlendirildi. TEE'de; sağ atriyumda triküspid kapak posterior leaflet ile koroner sinüs ostıumu arasında atriyal duvara geniş tabanlı tutunan 2.4x1.2 cm boyutlarında bir yapı ve bu yapıya ince sap ile bağlı 4.0x 2.8 cm boyutlarında,düzgün sınırlı, hiperekojen ve diyastolde sağ ventrikülе prolabe olan hareketli kitle izlendi.Kitlenin vena kava superior, vena kava inferior ve triküspid kapak ile doğrudan ilişkili olmadığı görüldü. Sağ ventrikülе prolabe olmasına rağmen triküspid kapakta anlamlı gradiyent oluşturmuyordu. Hafif triküspid yetersizliği mevcuttu. Hastanın iki farklı malignite öyküsü nedeniyle metastatik kitle ön planda düşünülmekle birlikte tipik miksoma ve organize/kronik trombüs ekarte edilemedi. KMR'de sağ atriyum duvarından köken alan atriyal appendikse uzanan 28x23 mm boyutlarında, düşük yoğunlukta kontrastlanan lobüle kitle izlendi.Kitlenin üzerinde ayrıca 38x26 mm boyutunda trombüs ile uyumlu komponent saptandı. Yüksek çözünürlüklü toraks BT'de; sağ atriyum bazalinde, triküspit kapak komşuluğuna kadar uzanan 3.8x 3.5 cm boyutlarında sınırları düzgün, lobüle hipodens lezyon izlendi. Önceki görüntülemelerde bulunmaması ve takip döneminde yeni gelişmiş olması nedeniyle metastaz açısından anlamlı kabul edilmekle birlikte, ayırıcı tanıda trombüs de değerlendirildi.

Discussion:

Discussion:Sağ atriyal kitlelerin başlıca ayırıcı tanıları trombüs,miksoma primer malign tümörler (ör:anjiosarkom) ve metastazlardır. Kitlenin lokalizasyonu, tutunma bölgesi, hareketliliği ve hemodinamik etkilerinin yanı sıra hastanın klinik ve onkolojik öyküsü tanısal yaklaşımda önem taşır Literatürde sağ atriyal kitlelerin alışılmadık etiyolojilerine ilişkin sınırlı sayıda olgu bulunmaktadır. Hepatoselüler karsinomlu hastalarda metastatik sağ atriyal kitleler bildirilmiş; ayrıca eustachıan valv kaynaklı, organize trombüs/fibrotik kitle ve fibroelastom gibi çok nadir oluşumlar tanımlanmıştır. Akciğer karsinomları doğrudan invazyon veya venöz yayılım yoluyla kardiyak tutuluma neden olabilirken, endometriyum kanserinin kardiyak metastazları oldukça nadirdir ve literatürde büyük ölçüde olgu sunumları şeklinde bildirilmiştir. Olgumuzda TEE, kitlenin tutunma bölgesinin, hareketliliğinin, sağ ventrikülе prolapsusunun ve triküspid kapak ile ilişkisinin ayrıntılı olarak değerlendirilmesini sağlarken KMR, doku karakterizasyonuna katkıda bulunarak kitlenin üzerinde trombüs ile uyumlu ayrı bir komponentin gösterilmesini sağlamıştır. Böylece iki görüntüleme yönteminin birlikte kullanılması, olası invaziv girişim öncesinde kitlenin yapısının değerlendirilmesi ve cerrahi veya medikal tedavi stratejisinin belirlenmesi açısından tamamlayıcı bilgiler sağlamıştır. Hastanın malignite açısından ileri değerlendirilmesi ve multidisipliner takip süreci devam etmektedir.

Conclusion:

Sağ atriyal kitlelerin ayırıcı tanısında, özellikle birden fazla primer öyküsü bulunan hastalarda onkolojik öykü ayrıntılı olarak değerlendirilmelidir. Tek bir görüntüleme yöntemi kitlenin etiyolojisini ortaya koymak için yeterli olmayabilir. TEE'nin yüksek mekansal ve temporal çözünürlüğü ile KMR'nin doku karakterizasyonundaki üstünlüğünün birlikte kullanılması, kitlenin anatomik ve yapısal özelliklerinin değerlendirilmesinde önemli katkı sağlayabilir. Bu nadir olgu, kompleks sağ atriyal kitlelerin tanı ve tedavisinde kardiyoloji, kardiyovasküler cerrahi, radyoloji ve onkoloji bölümlerini içeren multidisipliner yaklaşımın önemini vurgulamaktadır.

Anahtar Kelimeler: adenokarsinom, multimodalite görüntüleme, sağ atriyal kitle, trombüs

SAĞ ATRİYAL KİTLE

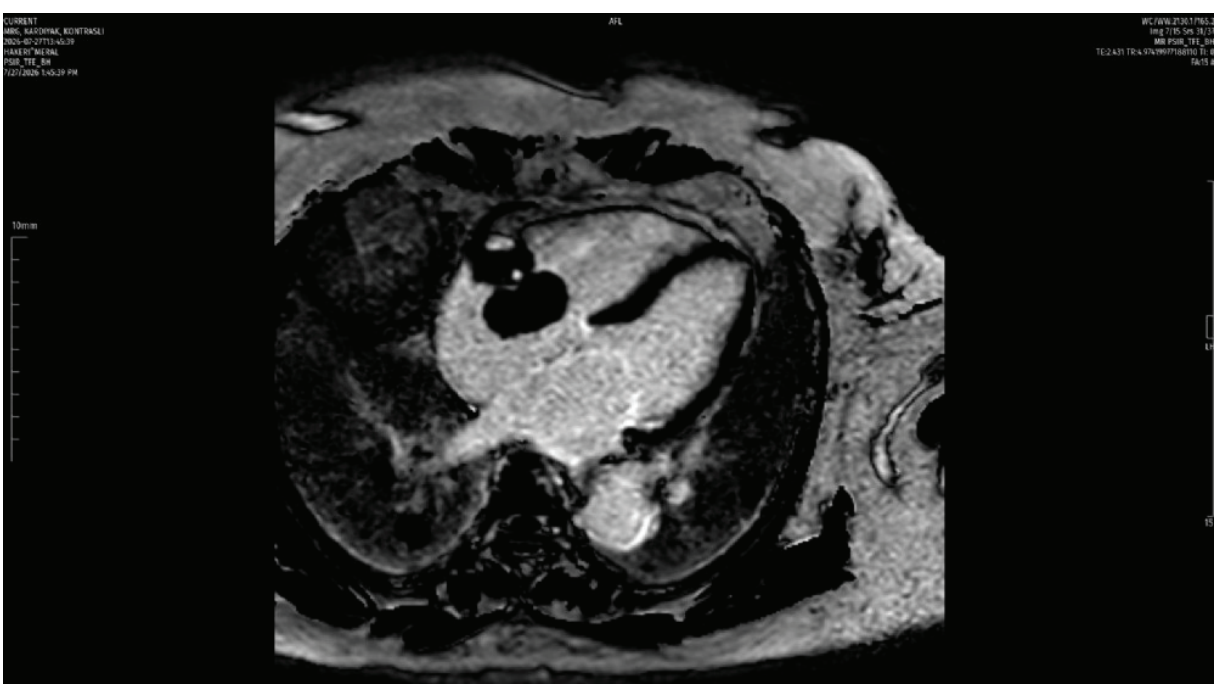

ÇİFT MALİGNİTE ÖYKÜSÜ OLAN HASTADA ATİPİK SAĞ ATRİYAL KİTLE

SAĞ ATRİYAL KİTLE

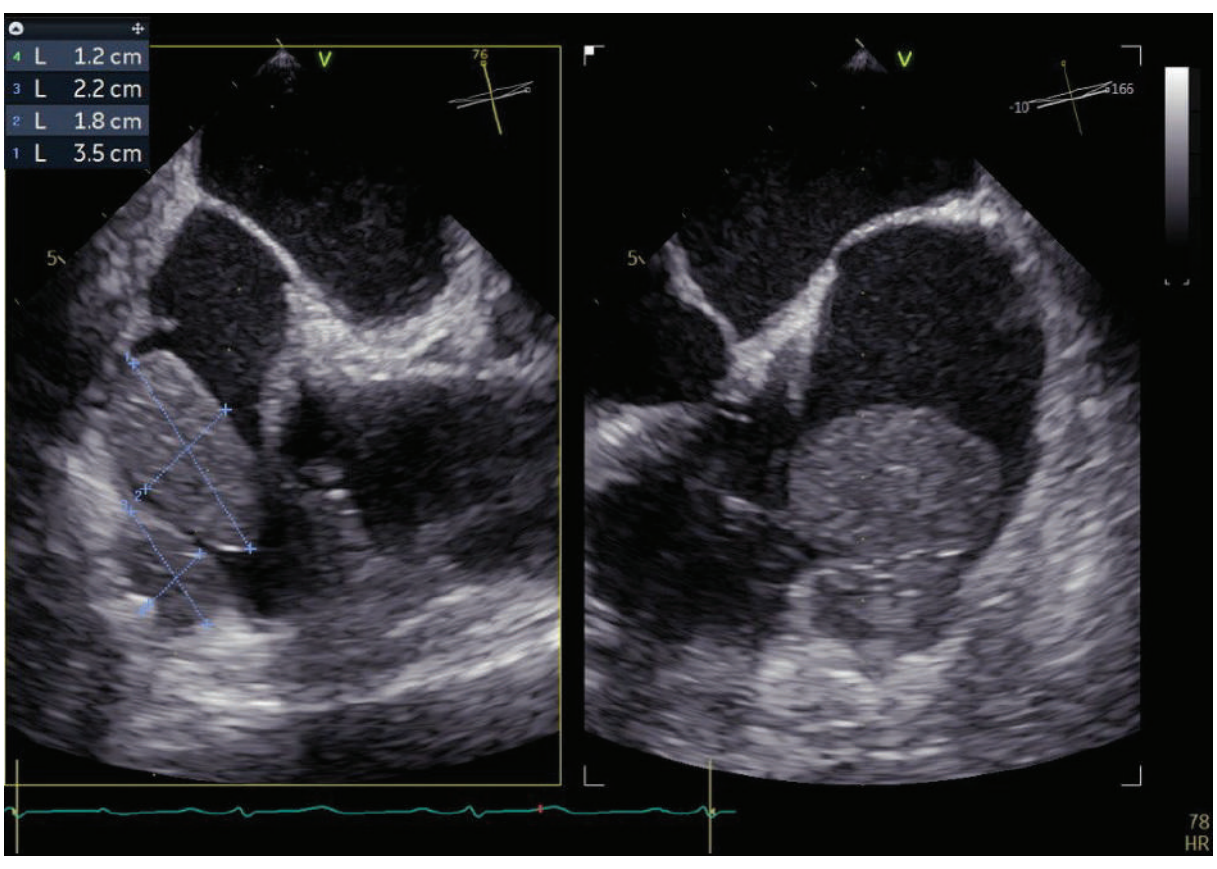

ÇİFT MALİGNİTE ÖYKÜSÜ OLAN HASTADA ATİPİK SAĞ ATRİYAL KİTLE

SAĞ ATRİYAL KİTLE

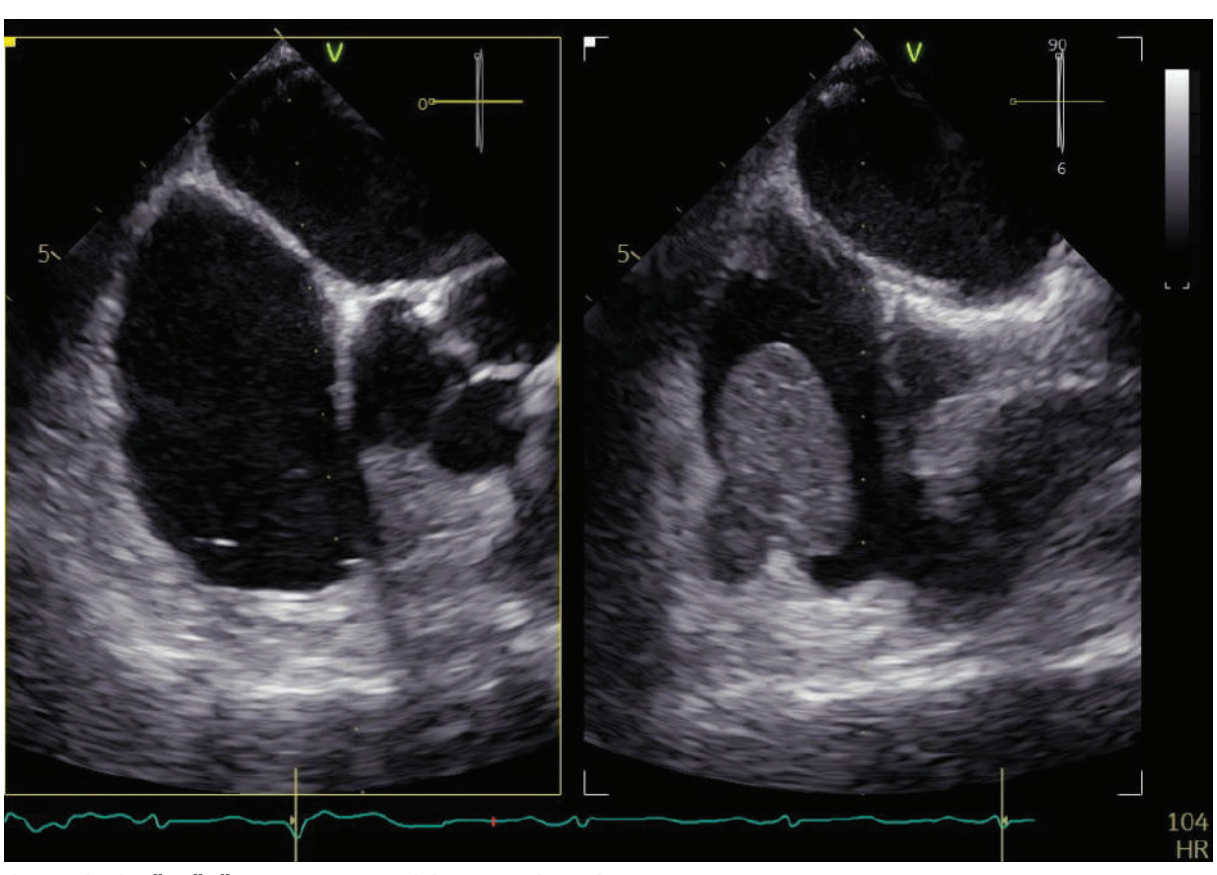

ÇİFT MALİGNİTE ÖYKÜSÜ OLAN HASTADA ATİPİK SAĞ ATRİYAL KİTLE

SAĞ ATRİYAL KİTLE

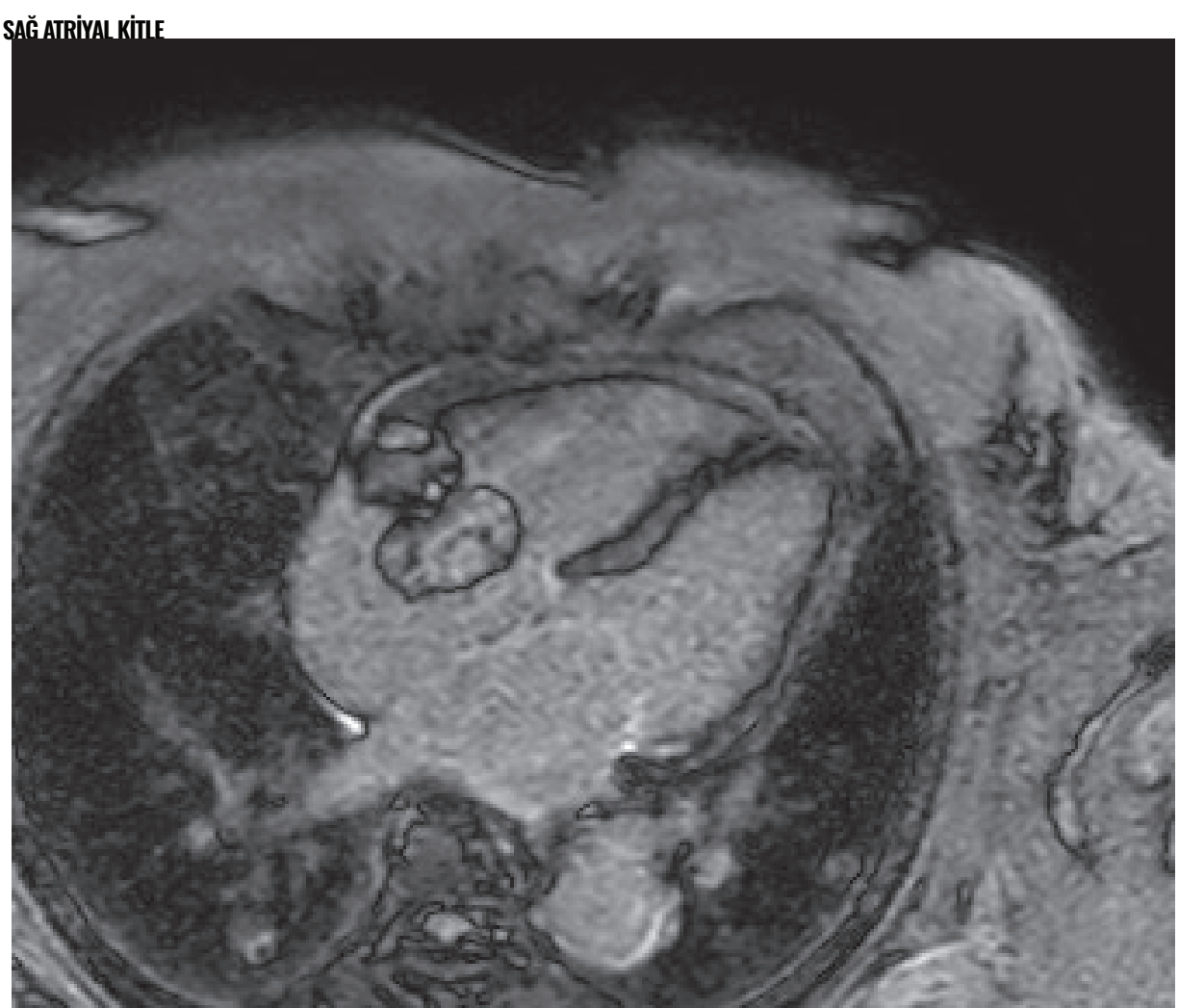

ÇİFT MALİGNİTE ÖYKÜSÜ OLAN HASTADA ATİPİK SAĞ ATRİYAL KİTLE

SS-58

KONJENITAL TRIKÜSPIT YETERSIZLIĞI OLGUSUNU DEĞERLENDIRMEDE SPEKTRAL DOPPLER'IN DOĞRU KULLANIMI: TANISAL AVANTAJ VE KISITLILIKLARI

REMZİYE DOĞAN, Gökhan Kahveci
Hisar Intercontinental Hospital

Introduction / Background:

Erişkin konjenital kalp hastalıklarının bilinmesi, tanısal ekokardiyografi modalitelerinin doğru kullanılması ve hata kaynaklarının bilinmesi, tedaviyi yönlendirmede önemlidir.

Case Presentation:

28 yaşında erkek hasta, 10 yıldır izole triküspit yetersizliği (TY) ve pulmoner hipertansiyon nedeniyle takip ediliyormuş. İleri TY nedeniyle konsülte edildi. Başvuru ekokardiyografisinde triküspit kapak displazisine (TKD) bağlı ileri TY (vena contracta: 7 mm) (Resim 1A-B), hafif-orta derecede dilate sağ ventrikül ve sağ atriyum ile korunmuş sağ ventrikül sistolik fonksiyonları saptandı. Ek olarak, mitral kapak displazisine bağlı hafif mitral yetersizliği; pulmoner kapak displazisine (Resim 1C) bağlı hafif pulmoner yetersizlik ve hafif pulmoner darlık ile ana pulmoner arterde dilatasyon (4 cm) (Resim 1D) izlendi. TY jetinin maksimum hızı 3,6 m/sn olarak ölçüldü (Resim 2A). Sağ atriyum basıncı 8 mmHg olarak tahmin edildi ve buna göre sistolik pulmoner arter basıncı 57 mmHg olarak hesaplandı. Ancak başvuru öncesinde gerçekleştirilen sağ kalp kateterizasyonunda ortalama sağ atriyum basıncı 9 mmHg, sağ ventrikül sistolik basıncı 19 mmHg, pulmoner arter basınçları 18/11/5 mmHg, pulmoner kapiller wedge basıncı (PCWP) 8 mmHg ve Qp/Qs:1 olarak ölçülmüştü. Pulmoner kapak ve sağ ventrikül çıkış yolunda anlamlı gradyan
saptanmamıştı.

Discussion:

Discussion:Ekokardiyografik ve invaziv hemodinamik ölçümler arasındaki bu belirgin uyumsuzluğa önceki değerlendirmelerde bir açıklama getirilememişti. Ekokardiyografik kayıtlar tekrar incelendiğinde pulmoner yetersizlik jetine ait spektral Doppler trasesinde, baseline a doğru yaklaşan bir çentik olduğu izlendi. Bu bulgunun kuvvetle muhtemel normal pulmoner arter basınçlarını işaret ettiğini biliyoruz (Resim 2B)(1). Ekokardiyografi ve kateterizasyon bulguları birlikte değerlendirildiğinde, TY jetinden elde edilen basınç gradyanının gerçek sağ ventrikül–sağ atriyum basınç farkını olduğundan daha yüksek yansıttığı düşünüldü. Belirgin bir teknik ölçüm hatası saptanmaması nedeniyle, bu uyumsuzluğun kapak anatomisine bağlı spektral Doppler kısıtlılığıyla ilişkili olabileceği düşünüldü. Ana pulmoner arter dilatasyonunun pulmoner hipertansiyondan bağımsız olarak konjenital pulmoner kapak hastalıklarıyla ilişkili olabileceği ve dilatasyon derecesinin pulmoner kapak darlığının şiddetiyle her zaman ilişkili olmadığı bildirilmiştir(2).TKD olan hastada, leafletlerin uzun ve kısmen rijit olduğu; uç kısımlarının ise kısa ve kalın kordalar nedeniyle belirgin şekilde sağ ventrikül duvarlarına doğru kıvrıldığı izlendi. Geometrik regürjitan orifisin planar bir yapıdan ziyade, kıvrılmış leafletlerin duvarlarını oluşturduğu kısa bir tünel şeklinde olduğu görüldü (Resim 2C-D). Bu yapı Venturi tüpü benzeri bir geometri oluşturmaktaydı(3). Dolayısıyla regürjitan jet, rutin olarak karşılaşılan ince ve esnek kenarlı planar bir orifisten değil, duvarları kısmen rijit displastik leafletlerden oluşan tünel benzeri bir yapıdan geçmekteydi. Ek olarak, proximal isovelocity surface area (PISA) değerlendirildiğinde, rutin olarak sistol boyunca gözlenen geometrik değişkenliğin aksine, hastamızda PISA geometrisinin görece sabit kaldığı izlendi. Bu anatomik özelliklerin, regürjitan jet hızından elde edilen basınç gradyanının gerçek hemodinamik gradyandan daha yüksek hesaplanmasına katkıda bulunabileceği düşünüldü. Tünel şeklindeki ve duvarları görece rijit olan regürjitan orifiste, aort darlığında tanımlanan "pressure recovery" fenomenine benzer bir hemodinamik mekanizmanın söz konusu olabileceği hipotezi öne sürüldü(4). Bu hipotez, invitro simülasyon ve gerçek hastalarda çalışma ile teyite muhtaçtır.

Conclusion:

Erişkin konjenital TY nedenlerinden olan TKD nin bazı tiplerinde, TY jetinden spektral Doppler ile elde edilen basınç gradyanı, bazı nedenlerden ötürü, gerçekte olduğundan daha yüksek saptanabilir. Başka indirek bulgularla, pulmoner arter basıncının yüksek olmayabileceği gösterilebilir. TKD de anatomopatolojiyi tanımak, ekokardiyografi modalitelerinin avantaj ve kısıtlılıklarını iyi bilmek, tanı ve tedavideki başarıyı artıracaktır.

Anahtar Kelimeler: triküspit displazisi, pulmoner hipertansiyon, spektral doppler, triküspit yetersizliği

Resim 1

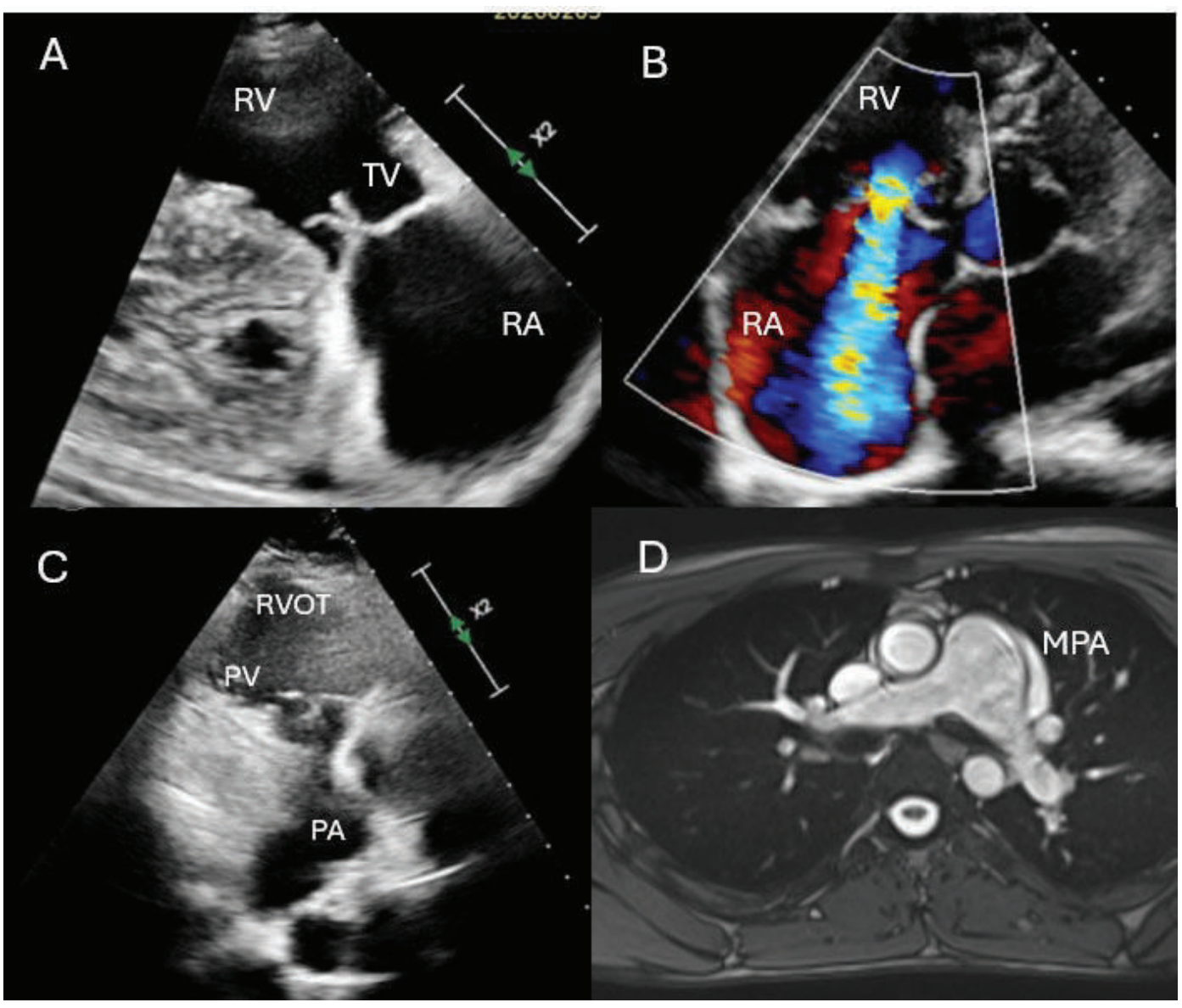

A. Triküspit kapak displazisi B. İleri triküspit yetersizliği C. Pulmoner kapak displazisi D. Ana pulmoner arterde dilatasyon

Resim 2

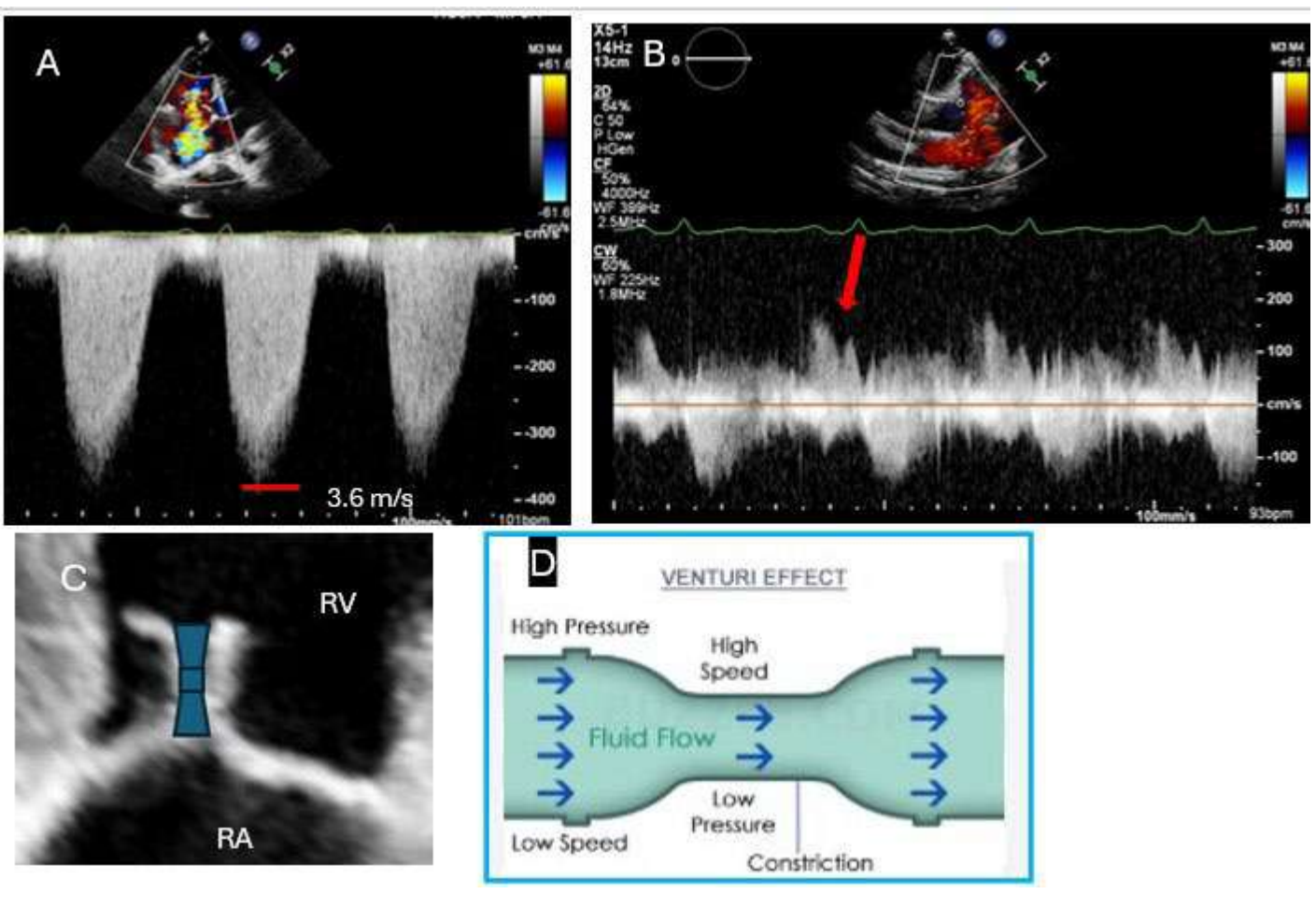

A. Triküspit yetersizlik jeti B. Pulmoner yetersizlik jeti C. Regürjitan orifis ve kapaklar arasında tünel şeklinde açıklık D. Venturi etkisinin şematik çizimi

SS-59

WHEN GASTRIC STASIS MASKS THE DIAGNOSIS: AN EARLY CT CLUE TO PHYTOBEZOAR AFTER CRYOBALLOON PVI

Şadiye Nur Dalgıç, Denizhan Karaçimen, Yalçın Dalgıç, Ahmet Berk Duman, Metin Çağdaş Department of Cardiology, University of Health Sciences, Kocaeli City Hospital, Kocaeli, Türkiye

Introduction / Background:

Early epigastric symptoms after left atrial ablation require imaging to assess potentially serious thoracic and vascular complications. Gastric hypomotility related to periesophageal vagal injury is also recognized, but impaired emptying can create a second imaging problem: abnormal intragastric material may be attributed to stasis itself. This case illustrates how the first computed tomography (CT) after cryoballoon pulmonary vein isolation (PVI) contained the clue to a diagnosis made days later.

Case Presentation:

Presentation:A 62-year-old woman underwent cryoballoon PVI for symptomatic atrial fibrillation. She had no diabetes or previous gastric surgery. Discharge was uneventful, but epigastric pain developed the next day. Electrocardiography showed sinus rhythm without ischemic changes, while transthoracic echocardiography demonstrated preserved systolic function and no pericardial effusion. Chest radiography, compared with the pre-procedure study, showed greater gastric distension and a more prominent air-fluid level. Contrast-enhanced CT showed no evidence of an acute vascular or esophageal complication and no mechanical gastric outlet obstruction. The stomach was markedly dilated and contained a discrete heterogeneous intraluminal structure with small gas foci. Because gastric stasis was evident, this structure was initially interpreted as retained food. Symptoms persisted despite metoclopramide. Endoscopy one week later identified a large vegetable-fiber phytobezoar with a patent pylorus and no ulceration or obstructing lesion. Dietary fiber restriction and carbonated-beverage dissolution with nasogastric lavage were followed by symptom resolution and marked endoscopic regression within two weeks. No recurrent symptoms were documented through six months.

Discussion:

The diagnostic pitfall was premature closure after gastric dilatation appeared to explain the presentation. Retrospective CT review showed an imaging correlate of the lesion later confirmed at endoscopy: a separate heterogeneous intragastric mass containing gas. In post-ablation gastric stasis, such a finding can blend with expected retained contents. Once urgent complications have been assessed, CT review should therefore include the morphology of intragastric material, not only the degree of dilatation. Persistent symptoms can then support targeted endoscopic confirmation. This case does not establish that ablation caused the bezoar; gastric emptying was not formally measured and a pre-existing subclinical lesion cannot be excluded.

Conclusion:

After cryoballoon PVI, gastric dilatation should not end image review. A distinct heterogeneous intragastric mass containing gas should prompt consideration of phytobezoar, particularly when symptoms persist, and may help direct earlier endoscopic evaluation.

Anahtar Kelimeler: computed tomography, cryoballoon ablation, gastric hypomotility, phytobezoar, pulmonary vein isolation, vagal injury

Figure1

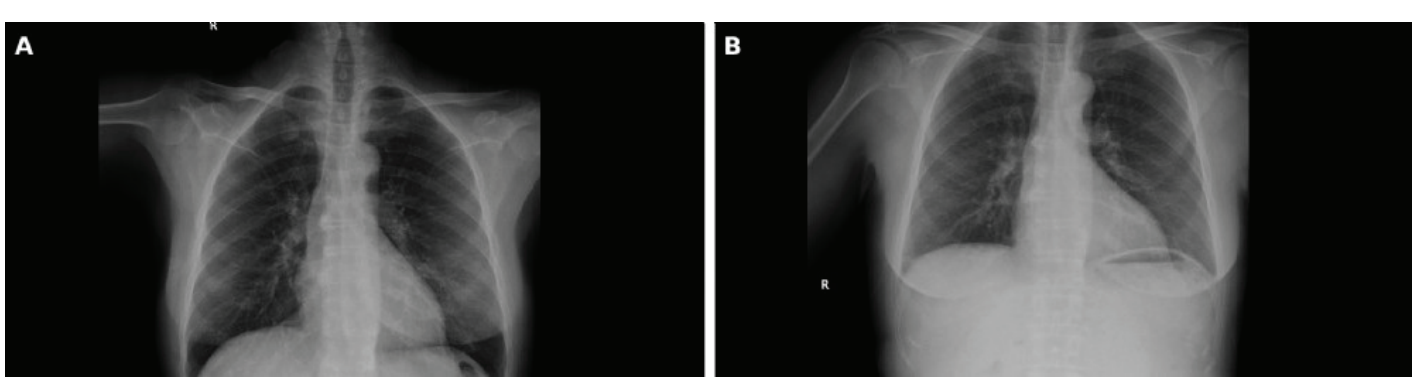

Chest radiographs before (A) and 24 hours after (B) cryoballoon ablation, showing an interval increase in the gastric air–fluid level and distension.

Figure2

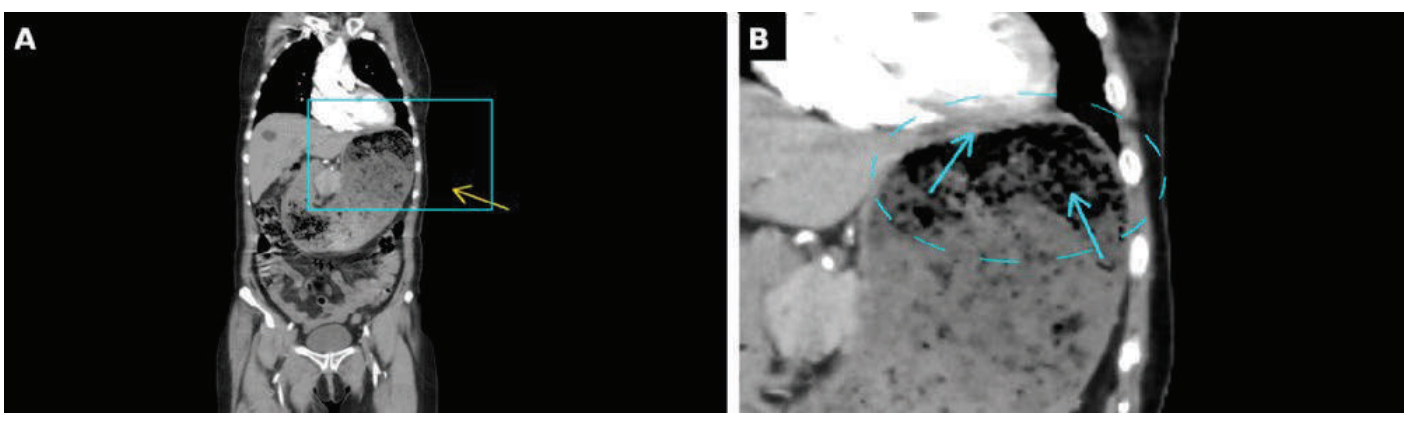

Contrast-enhanced computed tomography (coronal). (A) Marked gastric dilatation, with the magnified region indicated. (B) Magnified view of the gastric lumen showing a mottled intragastric mass with entrapped gas (dashed outline and arrows)—the characteristic appearance of a bezoar—present one week before endoscopy and attributed at the time to retained food.

Figure3

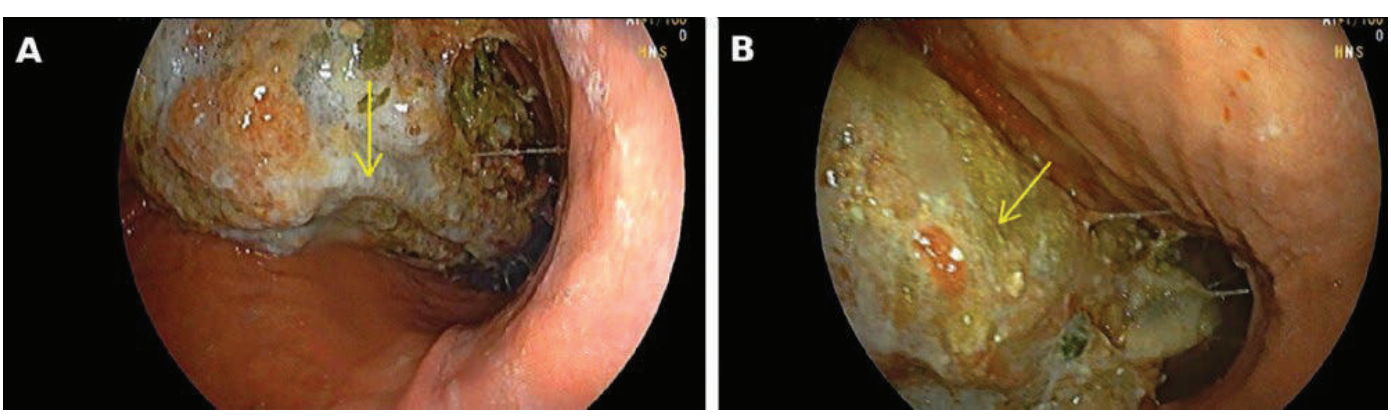

Initial upper gastrointestinal endoscopy (A, B): large phytobezoar with vegetable-fiber content (arrows); no pyloric stenosis, mucosal injury, or obstruction.

Figure4

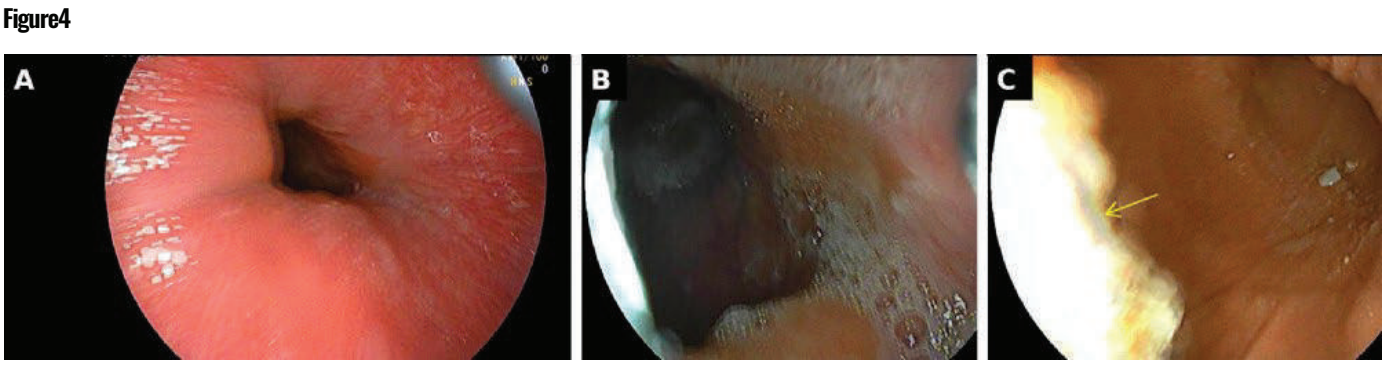

Follow-up endoscopy after dissolution therapy: (A) patent pylorus; (B) cardia and fundus clear; (C) former bezoar site with minimal residual food content (arrow).

SS-60

ENDOVASCULAR TREATMENT OF AN EXTRACRANIAL INTERNAL CAROTID ARTERY ANEURYSM USING FLOW-DIVERTER STENTS: A CASE REPORT WITH MULTIMODALITY IMAGING

Tuğba Yılmaz, Mehmet Murat Şahin, Abdulmelik Birgün, Muhammet Cihat Çelik, Yusuf Karavelioğlu Cardiology, Hitit University, Corum, Turkiye

Introduction / Background:

Extracranial internal carotid artery aneurysms (EICAAs) are rare vascular lesions that may lead to serious complications, including thromboembolic cerebrovascular events, cranial nerve dysfunction due to local compression, and, rarely, rupture. Although open surgical repair remains an established treatment option, endovascular approaches have increasingly been utilized in selected patients with suitable anatomy. Flow-diverter stents aim to reduce blood flow into the aneurysm sac while preserving parent artery patency, thereby promoting progressive thrombosis and vascular remodeling.

Case Presentation:

A 73-year-old man presented with progressive right-sided headache and cervical pain. He had a 40-pack-year smoking history, and his symptoms had markedly worsened during the preceding week. Neurological examination revealed no focal deficits. Laboratory evaluation showed negative inflammatory and rheumatologic markers, and the low-density lipoprotein cholesterol level was 89 mg/dL. Duplex ultrasonography demonstrated an approximately 3-cm aneurysmal lesion at the right carotid bifurcation with associated mural plaques. Contrast-enhanced computed tomography angiography (CTA) confirmed a 20-mm saccular aneurysm of the proximal right internal carotid artery at the level of the carotid bifurcation. Following multidisciplinary evaluation, an endovascular treatment strategy was selected. Two 8×50-mm flow-diverter stents were deployed across the aneurysmal segment, supported by two 8×60-mm self-expanding stents. Post-procedural angiography demonstrated marked contrast stasis within the aneurysm sac. The patient was discharged on dual antiplatelet therapy with acetylsalicylic acid and a P2Y12 inhibitor. Although residual aneurysm filling persisted on early follow-up imaging, serial examinations demonstrated progressive thrombosis and reduction in aneurysm sac size. At the 3-month follow-up, CTA demonstrated an approximately 40% reduction in aneurysm filling, accompanied by transient in-stent narrowing. No evidence of distal embolization was observed, and the patient remained clinically stable.

Discussion:

Because EICAAs are uncommon, evidence regarding the optimal management strategy is largely derived from retrospective studies and case series. Flow-diverter stents reduce inflow into the aneurysm sac, promoting progressive thrombosis while potentially preserving parent artery patency. Therefore, persistent residual filling during early follow-up should not necessarily be interpreted as treatment failure. In our case, serial multimodality imaging demonstrated the dynamic evolution from early residual filling to progressive thrombosis and aneurysm sac regression, while also enabling assessment of transient in-stent narrowing and distal arterial patency.

Conclusion:

Flow-diverter-based endovascular reconstruction may represent a feasible treatment option for selected EICAAs with suitable anatomy. The evolution of early residual aneurysm filling toward progressive thrombosis and sac regression during follow-up highlights that treatment success should not be assessed on the basis of a single early imaging study. Longitudinal multimodality imaging is essential for evaluating aneurysm remodeling, stent patency, and potential treatment-related complications.

Anahtar Kelimeler: Endovascular treatment, extracranial carotid artery aneurysm, flow-diverter stent, nternal carotid artery, multimodality imaging.

Figure1

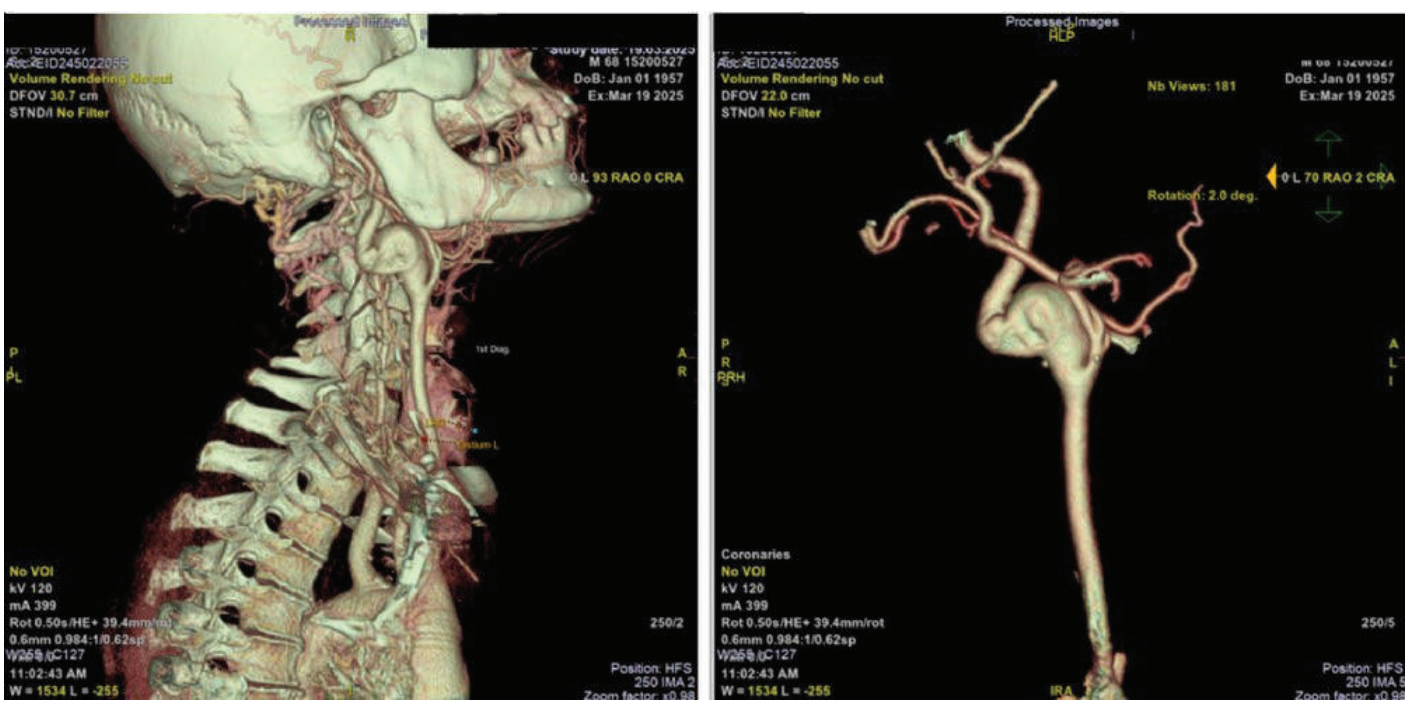

Three-dimensional CT angiographic reconstruction of the extracranial internal carotid artery aneurysm.

Figure2

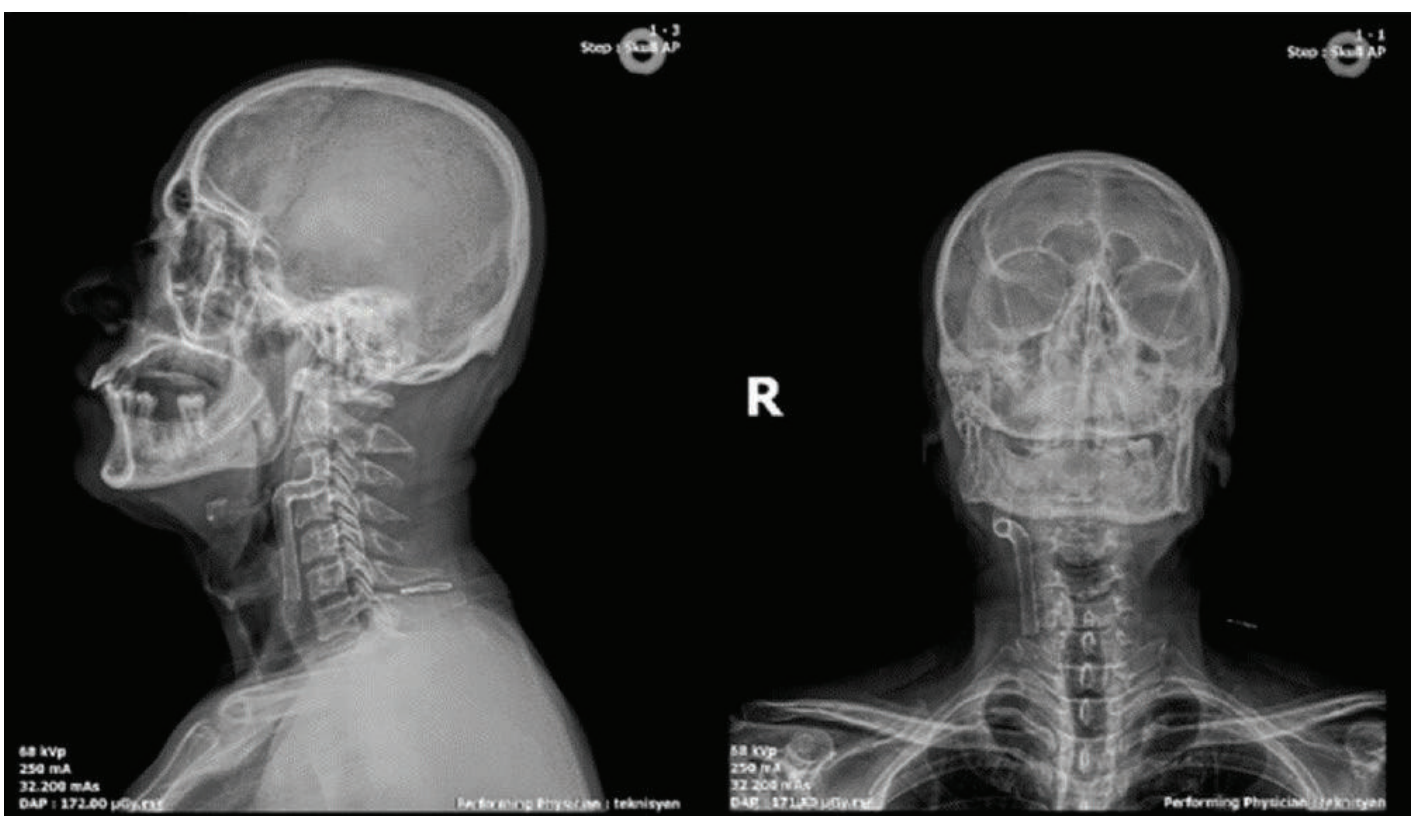

Postoperative cervical radiographs demonstrating flow-diverter and adjunctive stent configuration

SS-61

SESSIZ KLINIK, ÇARPICI ANATOMI: PIN-HOLE ROMATIZMAL MITRAL KAPAĞIN 3D TEE ILE DEĞERLENDIRILMESI

Ecemnaz Aksu, Gülnihal Saltabaş, Omac Tufekcioglu, AYŞE İREM DEMİRTOLA
Ankara Bilkent Şehir Hastanesi, Kardiyoloji Kliniği

Introduction / Background:

Romatizmal mitral kapak hastalığında komissüral füzyon, yaprakçıklarda kalınlaşma ve hareket kısıtlılığı ile subvalvüler aparat tutulumu karakteristik morfolojik değişikliklerdir. İleri olgularda belirgin komissüral füzyon ve yaprakçık deformasyonu sonucunda mitral orifis ileri derecede daralarak küçük bir merkezi açıklık şeklinde izlenebilir. "Pin-hole" olarak tanımlanan bu görünüm, ileri romatizmal mitral darlığın dikkat çekici morfolojik bulgularından biridir. Bu vakamızda, ileri romatizmal mitral kapak hastalığına bağlı belirgin "pin-hole" mitral orifis görünümünün üç boyutlu transözofageal ekokardiyografi (3D TEE) ile karakteristik morfolojik bulgularını sunmayı amaçladık.

Case Presentation:

Altmış sekiz yaşında erkek hasta, bilinen romatizmal mitral kapak hastalığı ve atriyal fibrilasyon nedeniyle kardiyoloji polikliniğinde rutin kontrol amacıyla değerlendirildi. Hasta günlük yaşam aktivitelerini herhangi bir kısıtlanma olmaksızın sürdürebildiğini ve olağan yürüme ile merdiven çıkma sırasında dispne, göğüs ağrısı veya çarpıntı yaşamadığını ifade etmekteydi. Ortopne, paroksismal noktürnal dispne, senkop veya periferik ödem öyküsü de tariflememekteydi. Transtorasik ekokardiyografide sol ventrikül sistolik fonksiyonları korunmuş olup, ileri derecede mitral darlık ve eşlik eden mitral yetersizliği saptandı. Orta derecede triküspit yetersizliği mevcut olup, tahmini sistolik pulmoner arter basıncı 45 mmHg olarak ölçüldü. İleri romatizmal tutulum nedeniyle belirgin şekilde deforme ve kompleks görünümde olan mitral kapak anatomisinin transtorasik ekokardiyografi ile yeterince karakterize edilememesi üzerine, kapak morfolojisinin ayrıntılı değerlendirilmesi amacıyla transözofageal ekokardiyografi planlandı. Yapılan transözofageal ekokardiyografide, mitral kapakta romatizmal tutuluma bağlı ileri derecede fibrotik kalınlaşma, belirgin yaprakçık hareket kısıtlılığı ve komissüral füzyon izlendi. (Şekil 1) Anterior mitral yaprakçıkta fokal yoğun kalsifikasyon dikkati çekmekteydi. İki boyutlu TEE görüntülerinde ileri derecede deforme ve kompleks mitral kapak anatomisi ile belirgin derecede kısıtlanmış rezidüel mitral orifis izlendi (Şekil 2). Üç boyutlu TEE ile atriyal perspektiften elde edilen en-face görüntülerde romatizmal kapak deformasyonu ve komissüral füzyon daha belirgin olarak ortaya kondu; mitral kapak açılımının ileri derecede kısıtlandığı ve yalnızca küçük, santral yerleşimli rezidüel bir orifisin kaldığı karakteristik "pin-hole" görünümü izlendi (Şekil 3). Üç boyutlu multiplanar rekonstrüksiyon (3D MPR) ile rezidüel mitral orifisin anatomik düzlemine hizalanarak yapılan doğrudan planimetride mitral kapak alanı 0,36 cm^2 olarak ölçüldü ve ileri derecede mitral darlık doğrulandı (Şekil 4). Transmitral maksimum/ortalama gradiyentler 16/10 mmHg idi. Renkli Doppler incelemede eşlik eden ileri derecede, eksantrik mitral yetersizliği saptandı; efektif regürjitan orifis alanı 0,48 cm^2 ve regürjitan volüm 56 mL olarak hesaplandı. İleri derecede kombine mitral kapak hastalığı ve kompleks romatizmal kapak anatomisi nedeniyle hasta multidisipliner kalp konseyinde değerlendirildi. Belirgin komissüral füzyon ve ileri yapısal deformasyona eşlik eden ciddi mitral yetersizliği nedeniyle perkütan mitral komissürotomi için uygun olmadığı değerlendirilen hastaya cerrahi mitral kapak tedavisi önerildi. Hasta, hastalığın ciddiyeti ve tedavi seçenekleri konusunda ayrıntılı olarak bilgilendirilmesine rağmen cerrahi girişimi kabul etmedi. Bu nedenle yakın klinik ve ekokardiyografik takip kararı alındı.

Discussion:

Mitral darlığının ciddiyetinin değerlendirilmesinde mitral kapak alanının doğru ölçümü temel öneme sahiptir. İleri derecede fibrotik, kalsifik ve deforme kapaklarda iki boyutlu planimetri, görüntüleme düzleminin gerçek anatomik orifis ile tam olarak örtüşmemesi nedeniyle güçleşebilir. Bu olguda 3D TEE ve multiplanar rekonstrüksiyon, mitral orifisin üç ortogonal düzlemde eş zamanlı olarak değerlendirilmesine ve planimetri düzleminin gerçek minimum orifis seviyesine hizalanmasına olanak sağlamış; ileri derecede daralmış "pin-hole" orifisin morfolojik ve kantitatif olarak ortaya konmasını sağlamıştır.

Conclusion:

Olgu aynı zamanda, günlük yaşam aktiviteleri sırasında belirgin semptom tariflemeyen hastalarda klinik durum ile romatizmal kapak hastalığının anatomik ciddiyeti arasında uyumsuzluk bulunabileceğini göstermektedir. Kompleks romatizmal mitral kapak hastalığında 3D TEE ve MPR, iki boyutlu ekokardiyografiyi tamamlayarak kapak anatomisinin ve hastalık ciddiyetinin daha kapsamlı değerlendirilmesini sağlayabilir ve uygun tedavi stratejisinin belirlenmesine katkıda bulunabilir.

Anahtar Kelimeler: 3 boyutlu transözefageal ekokardiyografi, Mitral darlık, Romatizmal kapak hastalığı

Görüntü 1

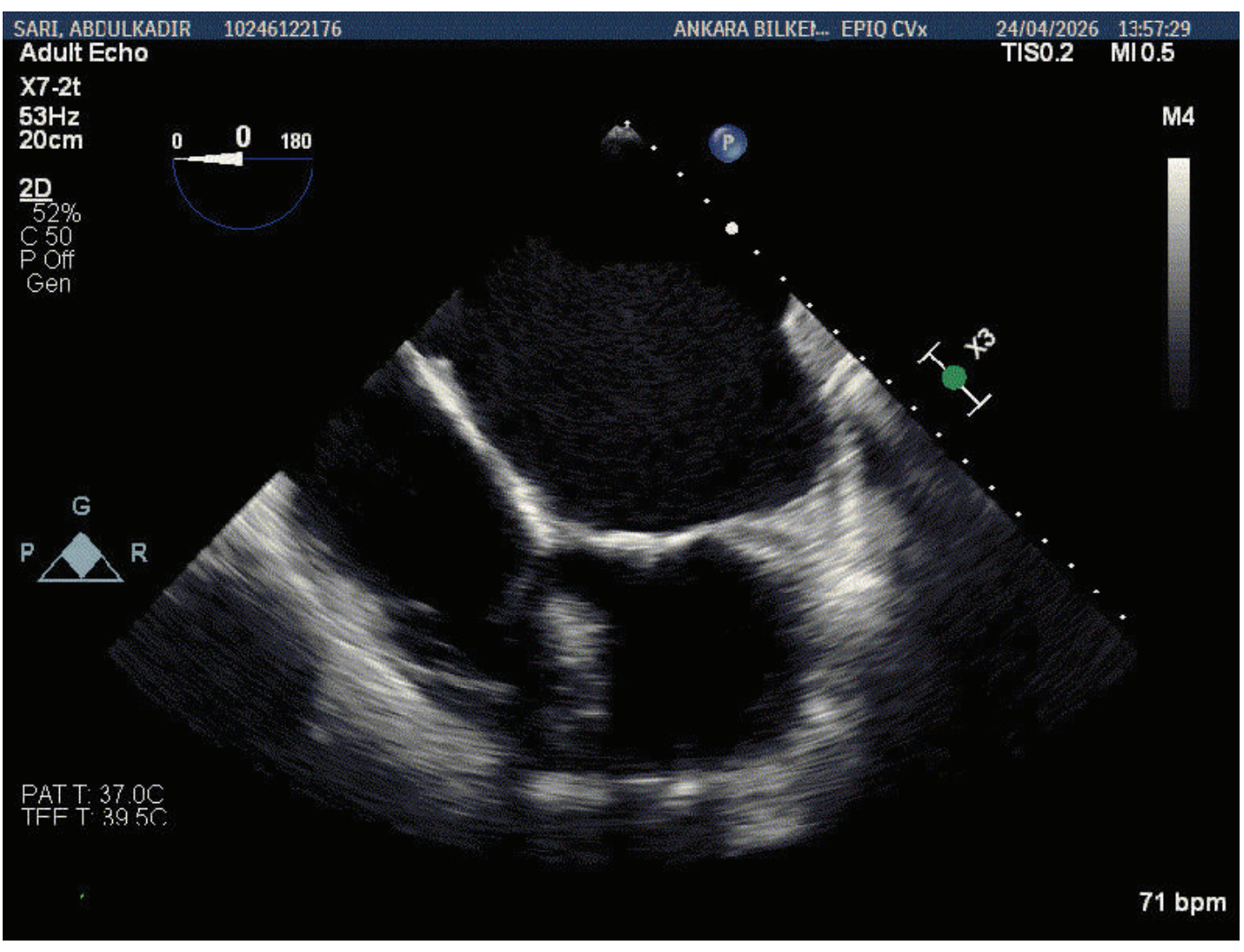

İleri derecede fibrotik kalınlaşma, belirgin yaprakçık hareket kısıtlılığı ve komissüral füzyon

Görüntü 2.

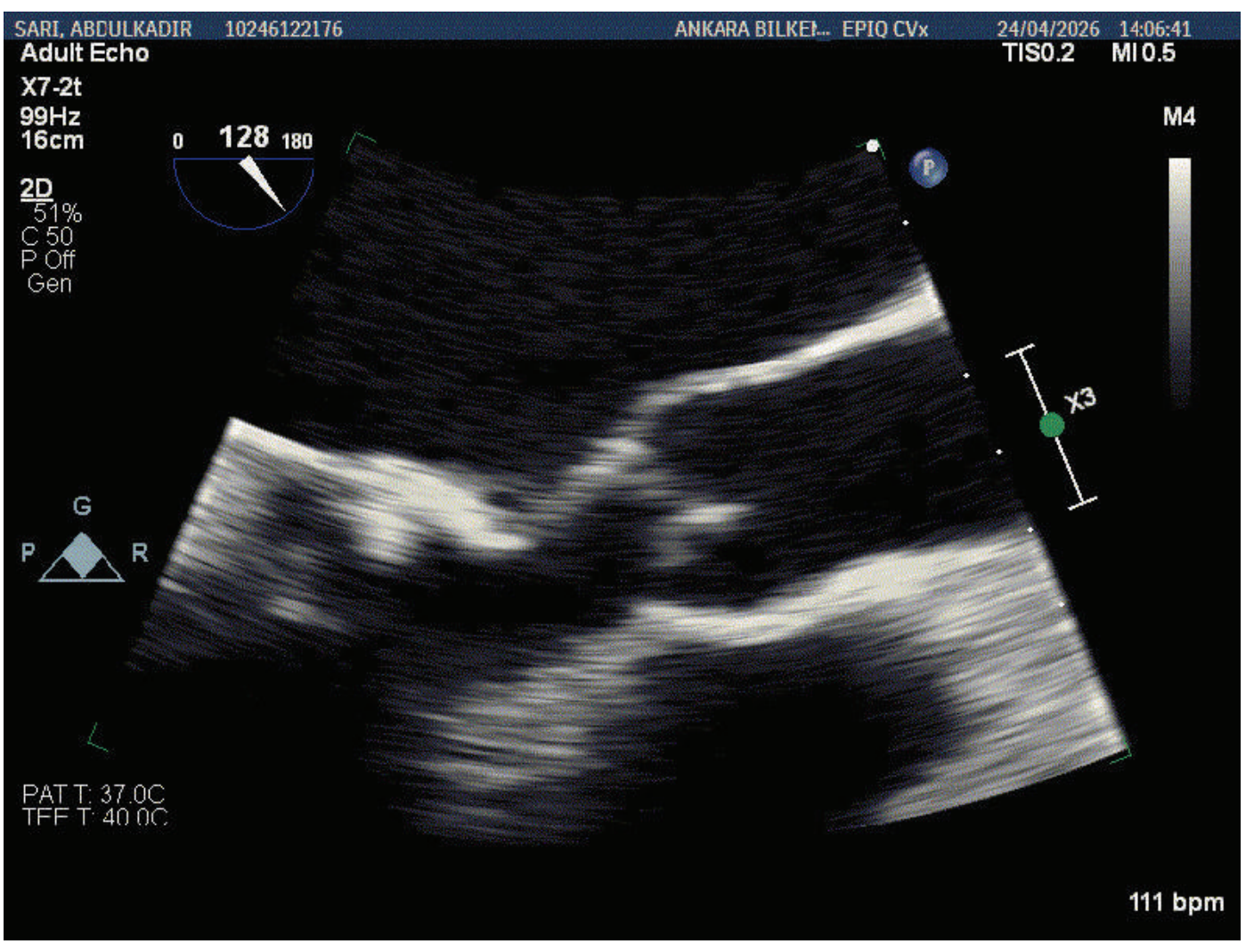

Anterior mitral yaprakçıkta fokal yoğun kalsifikasyon, kısıtlı kapak alanı

Görüntü 3.

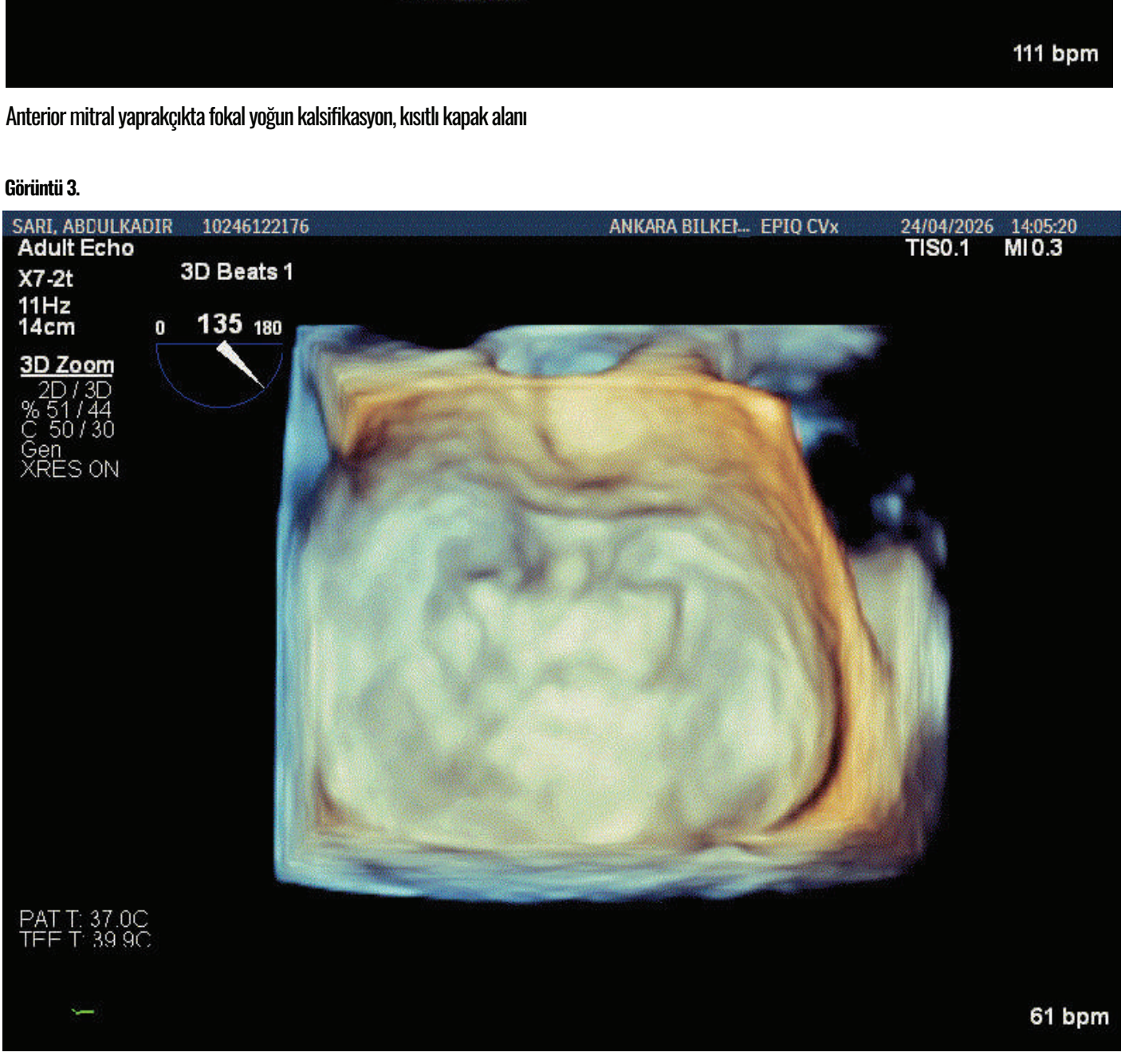

Pin-hole görünüm

Görüntü 4.

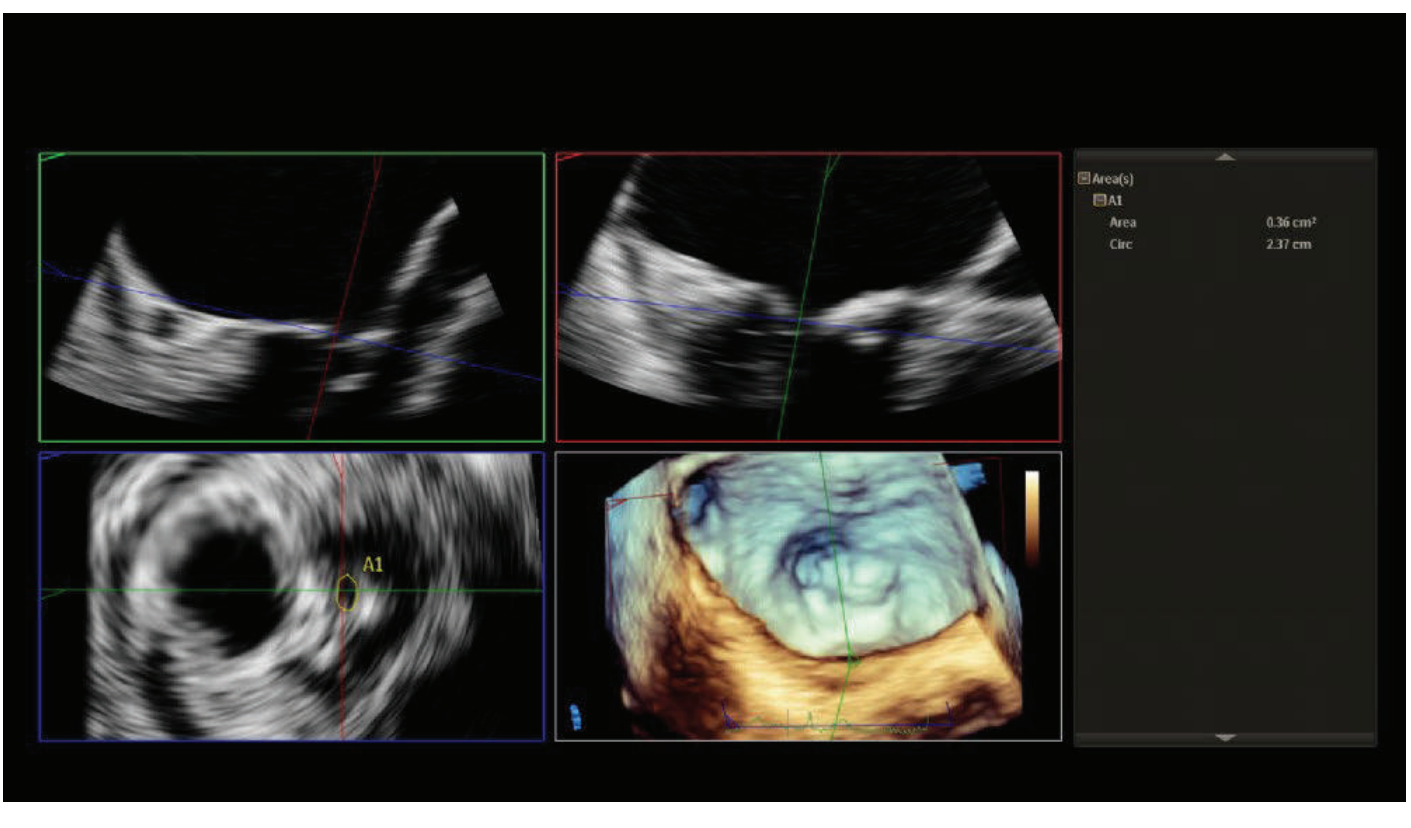

3D MPR ile rezidüel mitral orifisin anatomik düzlemine hizalanarak yapılan doğrudan planimetri

SS-62

ENTEROCOCCAL INFECTIVE ENDOCARDITIS CAUSING A SPLENIC ABSCESS AND FLAIL MITRAL VALVE: A CASE REPORT

ORSEL Efe GAYLYEV, Ekow Nee Yakae, Gizem Akcay Ozyurt, Ahmet Çelik
Marmara Üniversitesi Kardiyoloji

Introduction / Background:

Enterococcus spp. is an increasingly recognized cause of infective endocarditis (IE) in elderly populations. The infection can lead to rapid subvalvular destruction and cardiogenic shock, as well as systemic septic embolization resulting in secondary complications such as a splenic abscess.

Case Presentation:

An 81-year-old female with a medical history of hypertension presented with acute abdominal pain, a fever of 38.7°C, and a significantly elevated C-reactive protein (124 mg/L, Normal <5). A computed tomography scan identified splenomegaly with a 6 x 4 cm splenic abscess, prompting admission to the general surgery ward. Following an infectious diseases consultation, a cardiac workup was recommended. Cardiovascular examination revealed a 3/6 holosystolic murmur at the apex. An initial transthoracic echocardiogram (TTE) was performed, which demonstrated a preserved ejection fraction of 55% but identified multiple mitral valve vegetations (measuring up to 10 x 6 mm) alongside a flail posterior mitral leaflet secondary to ruptured chordae tendineae, resulting in severe acute mitral regurgitation. A transesophageal echocardiogram (TEE) was subsequently recommended for better visualization but was declined by the patient. Peripheral blood cultures were drawn and returned positive for ampicillin-resistant Enterococcus spp. The splenic abscess was percutaneously drained, confirming the definitive diagnosis of enterococcal IE based on the Modified Duke Criteria.

Discussion:

Enterococcus spp. is a prominent cause of infective endocarditis in older adults. In this patient, the cardiac vegetations acted as the primary source, resulting in a septic embolus that seeded the spleen and formed a large abscess. The identification of such an abscess should prompt immediate clinical suspicion for an endovascular source. The structural destruction caused by enterococcal endocarditis can be rapid and severe. The vegetation's inflammatory infiltration into the valvular tissue led to acute chordal rupture and a flail posterior mitral leaflet. Unlike chronic mitral regurgitation, where the left atrium has time to dilate and accommodate regurgitant volumes, acute severe mitral regurgitation into a non-compliant left atrium leads to a rapid rise in pulmonary venous pressures, explaining the severe hemodynamic consequences often seen with such structural failures. Management of such cases presents a significant clinical dilemma. The isolation of an ampicillin-resistant Enterococcus spp. strain necessitated a targeted Vancomycin and Ceftriaxone regimen for effective synergistic treatment. Furthermore, current European Society of Cardiology (ESC) guidelines class early surgery as a Class I indication for patients with IE who develop heart failure due to acute severe valvular regurgitation. The Heart Team approach is essential to weigh operative mortality against the benefits of surgery. In this case, while early surgical intervention remains the gold standard for endocarditis complicated by a flail mitral valve, conservative medical management with targeted antimicrobial therapy tailored to resistance profiles (such as ampicillin-resistant strains) and heart failure optimization remains a viable and necessary alternative when surgery is explicitly declined by the patient and their relatives.

Anahtar Kelimeler: Infective endocarditis, Enterococcus, splenic abscess, flail mitral valve, chordal rupture

epicol

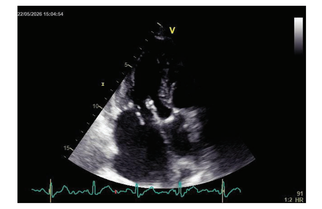

epicol 4

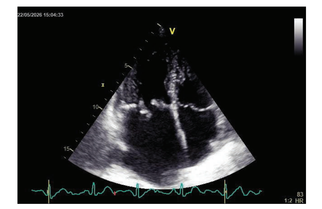

epicol 4 col

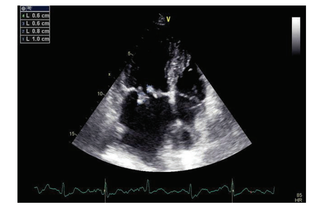

epicol color

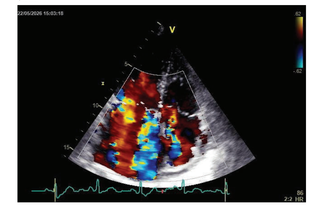

ct 1



ct axial



gif 1



gif 2

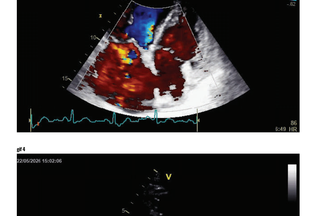

gif 4

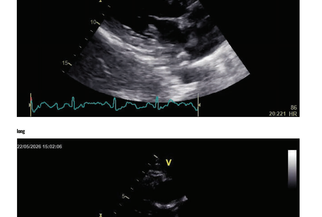

long



SS-63

ARVC'DE TANISAL ZORLUK: ATIPIK BIR GÖRÜNTÜLEME OLGUSU

SÜLEYMAN BORA BOZAĞAÇ, Çağrı Özcan, serkan topaloglu, Özcan Özeke, Ahmet Korkmaz, Elif hande Özcan çetin, Meryem Kara, AYŞE İREM DEMİRTOLA
Ankara Bilkent Şehir Hastanesi

Introduction / Background:

Aritmojenik sağ ventrikül kardiyomiyopatisi ilerleyici miyosit kaybı ve yağlı fibröz değişimle karakterize bir hastalıktır. Hastalığın sürecinde gelişen sağ ventrikül dilatasyonu, bölgesel duvar hareket bozuklukları ve belirgin trabkülasyon artışı; intrakaviter yapıların değerlendirilmesini güçleştirebilir. Özellikle belirgin trabüklasyon varlığında intrakaviter trombüslerin varlığı ayırt edilemeyebilir. Bu nedenle şüpheli intrakaviter yapıların değerlendirilmesinde ekokardiyografi, 3 boyutlu ekokardiyografi ve kardiyak bilgisayarlı tomografi gibi tamamlayıcı görüntüleme yöntemlerinin birlikte kullanılması doğru tanı ve klinik yönetim açısından önem taşımaktadır. Bu olgu sunumunda ARVC tanısı olan bir hastanın değerlendirilmesinde, multimodal görüntüleme tekniklerinin kullanılmasının tanı ve klinik yönetimi nasıl değiştirdiği tartışılmaktadır.

Case Presentation:

Genotip pozitif aritmojenik sağ ventrikül kardiyomiyopatisi (ARVC) tanısı bulunan 42 yaşında erkek hasta, daha önce uygulanan tedavilere rağmen tekrarlayan ventriküler aritmiler nedeniyle ventriküler taşikardi (VT) ablasyonu planıyla hastane yatışı gerçekleştirildi. Hastaya daha önce sustained VT atağı sonrasında sekonder korunma implante edilebilir kardiyoverter-defibrilatör (ICD) implantasyonu yapılmıştı. Fizik muayenede özellik saptanmadı. Elektrokardiyografide sinüs ritmi, inkomplet sağ dal bloğu ve sağ prekordiyal derivasyonlarda T dalga inversiyonu izlendi; bu bulgular hastanın bilinen ARVC tanısıyla uyumluydu. Hasta, VT ablasyonu öncesinde kapsamlı görüntüleme değerlendirmesi amacıyla incelendi. Transtorasik ekokardiyografide belirgin trabekülasyonların eşlik ettiği ileri derecede sağ ventrikül yeniden şekillenmesi izlendi. Sağ ventrikül bazal serbest duvarı boyunca, hipertrabekülasyonu taklit eden alışılmadık bir intrakaviter yapı saptandı (Şekil 1). Lezyon, düzensiz intrakaviter uzantılardan oluşan kümelenmiş bir görünüm sergilemekteydi ve doğal sağ ventrikül trabekülasyonlarından ayırt edilmesi güçtü.

Discussion:

Üç boyutlu ekokardiyografide sağ ventrikül serbest duvarı boyunca uzanan kompleks intrakaviter yapı daha ayrıntılı olarak gösterildi ve ilk bakışta belirgin trabekülasyon izlenimini daha da güçlendirdi (Video 1, Şekil 2). Bununla birlikte, yapının atipik morfolojisi ve geniş tabanlı tutunumu, intrakaviter trombüs başta olmak üzere alternatif tanılar açısından şüphe uyandırdı. Lezyonun daha ayrıntılı karakterizasyonu amacıyla kardiyak bilgisayarlı tomografi (BT) gerçekleştirildi. Kardiyak BT'de sağ ventrikül bazal serbest duvarına geniş tabanla tutunan bir dolum defekti izlendi (Şekil 3). Lezyonda kontrast tutulumu saptanmadı ve komşu miyokarda kıyasla daha düşük atenüasyon değerleri izlendi; ortalama atenüasyon değeri 53,4 HU olarak ölçüldü. Ayrıntılı değerlendirmede, doğal sağ ventrikül trabekülasyonlarının arasına ve sağ ventrikülün inferior segmentlerine doğru uzanan papiller çıkıntılar içeren geniş tabanlı bir trombüs olduğu görüldü. Bu bulgular, belirgin trabekülasyonu taklit eden intrakaviter sağ ventrikül trombüsü ile uyumlu olarak değerlendirildi. Tromboembolik komplikasyon riski nedeniyle planlanan VT ablasyon işlemi ertelendi ve antikoagülan tedavi başlandı. Antikoagülan tedavinin başlanmasından bir ay sonra gerçekleştirilen kontrol transtorasik ekokardiyografide geniş tabanlı lezyonun devam ettiği görüldü. Bununla birlikte, başlangıç incelemesiyle karşılaştırıldığında daha küçük protrüde lobülasyonların belirginliğinin azaldığı izlendi; bu değişiklik trombüs tanısını destekledi (Şekil 4). Hasta takip süresince klinik olarak stabil seyretti ve herhangi bir tromboembolik olay gelişmedi. Antikoagülan tedavinin tamamlanması ve kontrol görüntüleme değerlendirmesinin ardından VT ablasyonu açısından yeniden değerlendirilmesi planlandı.

Conclusion:

Bu olgu, ARVC'de önemli bir tanısal tuzağı ortaya koymaktadır. İleri derecede sağ ventrikül yeniden şekillenmesi ve belirgin trabekülasyon, intrakaviter trombüsleri maskeleyerek abartılı trabekülasyon şeklinde yanlış bir izlenim oluşturabilir. Başta üç boyutlu ekokardiyografi ve kardiyak BT'nin tamamlayıcı kullanımı olmak üzere multimodal görüntüleme, trombüsün doğal sağ ventrikül trabekülasyonlarından ayırt edilmesinde kritik rol oynamış ve hasta yönetimini doğrudan değiştirmiştir. ARVC'li hastalarda yeni saptanan hipertrabeküle veya kitle benzeri intrakaviter yapılar ile karşılaşıldığında, ayırıcı tanıda sağ ventrikül trombüsü mutlaka göz önünde bulundurulmalıdır.

Anahtar Kelimeler: Aritmojenik sağ ventrikül kardiyomiyopatisi, intrakaviter trombüs, ekokardiyograf

Figür-1

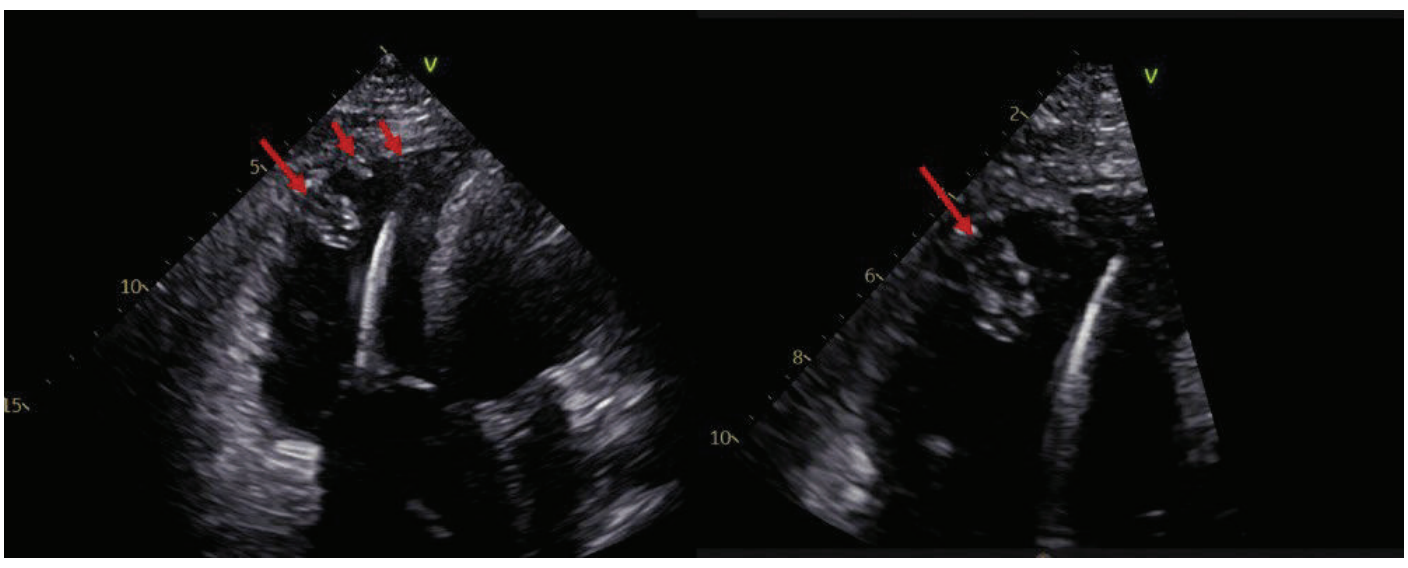

Figür-1

Figür-2

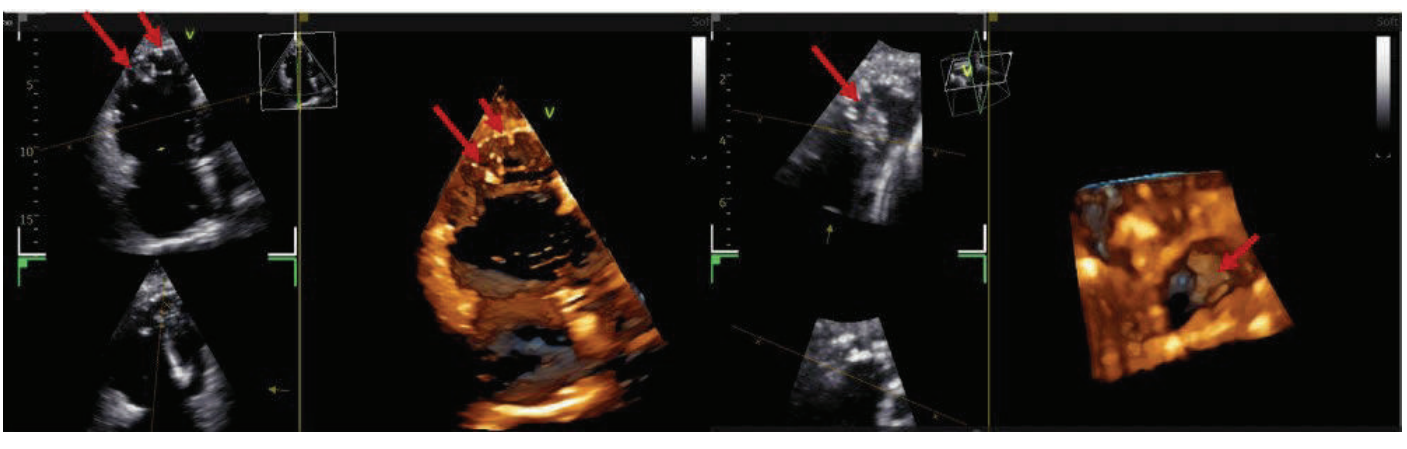

Figür-2

Figür-3

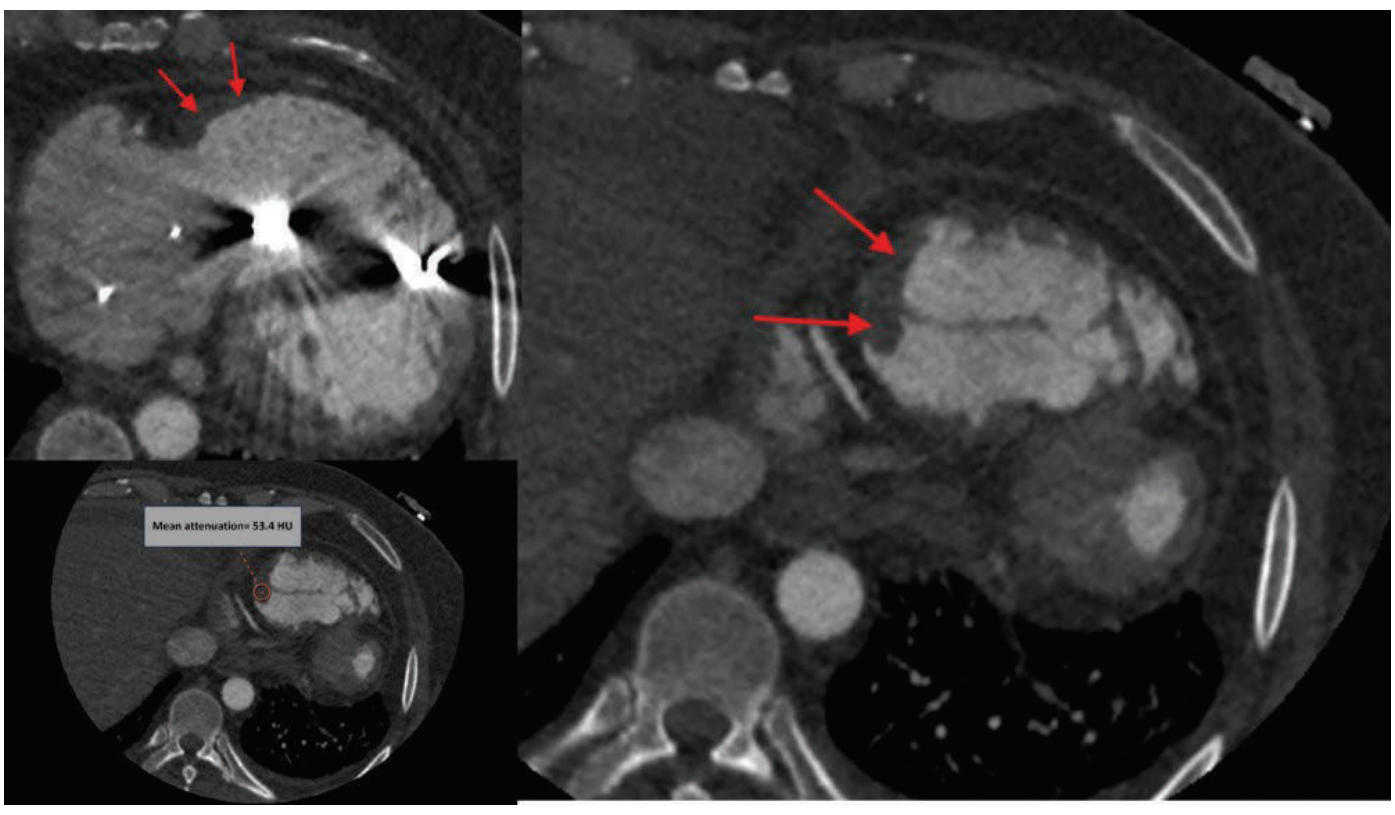

Figür-4

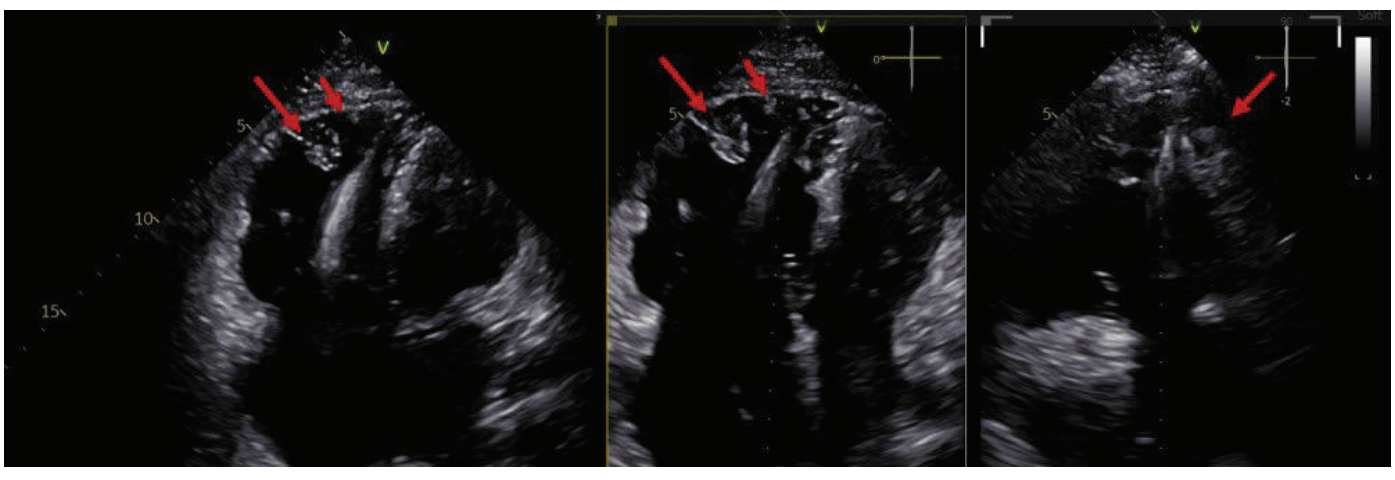

SS-64

THE DOUBLE ENVELOPE TRAP: WALL-JET-INDUCED PSEUDO-OBSTRUCTION OF A MECHANICAL MITRAL VALVE

SÜLEYMAN BORA BOZAĞAÇ, Çağrı Özcan, serkan topaloglu, Özcan Özeke, Ahmet Korkmaz, Elif hande Özcan çetin, Meryem Kara, AYŞE İREM DEMİRTOLA
Ankara Bilkent Şehir Hastanesi

Introduction / Background:

Pathophysiologic Mechanism Continuous-wave Doppler interrogation of the mitral inflow demonstrated a distinctive "double envelope" spectral profile.

Case Presentation:

Patient Presentation A 73-year-old female with a history of mechanical mitral valve replacement and tricuspid annuloplasty presented with intermittent exertional dyspnea. While transthoracic echocardiography (TTE) demonstrated preserved prosthetic disc mobility and normal gradients, transesophageal echocardiography (TOE) unexpectedly revealed significantly elevated mean gradients, raising suspicion of prosthetic valve dysfunction.

Discussion:

Pathophysiologic Mechanism Continuous-wave Doppler interrogation of the mitral inflow demonstrated a distinctive "double envelope" spectral profile. The outermost envelope yielded high-velocity signals that suggested severe stenosis; however, this was identified as a "wall jet" phenomenon rather than true mechanical obstruction. This hydrodynamic effect occurs when an eccentric prosthetic jet impinges upon the ventricular septum, leading to localized flow contraction and acceleration along the endocardial surface—a manifestation of the Vena Contracta effect shifting downstream.

Conclusion:

The hydraulic nature of this finding was confirmed by the fact that the outer velocity was not an exact mathematical double of the modal velocity, thereby excluding a simple reverberation artifact. Furthermore, the disappearance of the high-velocity signal upon realigning the Doppler beam away from the septal wall confirmed that the elevated gradients were a localized phenomenon. This case highlights that reliance on the outermost spectral trace in the presence of wall-impinging jets can lead to a significant overestimation of prosthetic gradients and a false diagnosis of valve failure.

Anahtar Kelimeler: Mechanical Mitral Valve, Double- Envelope,Pseudo-Stenosis

Figür-3

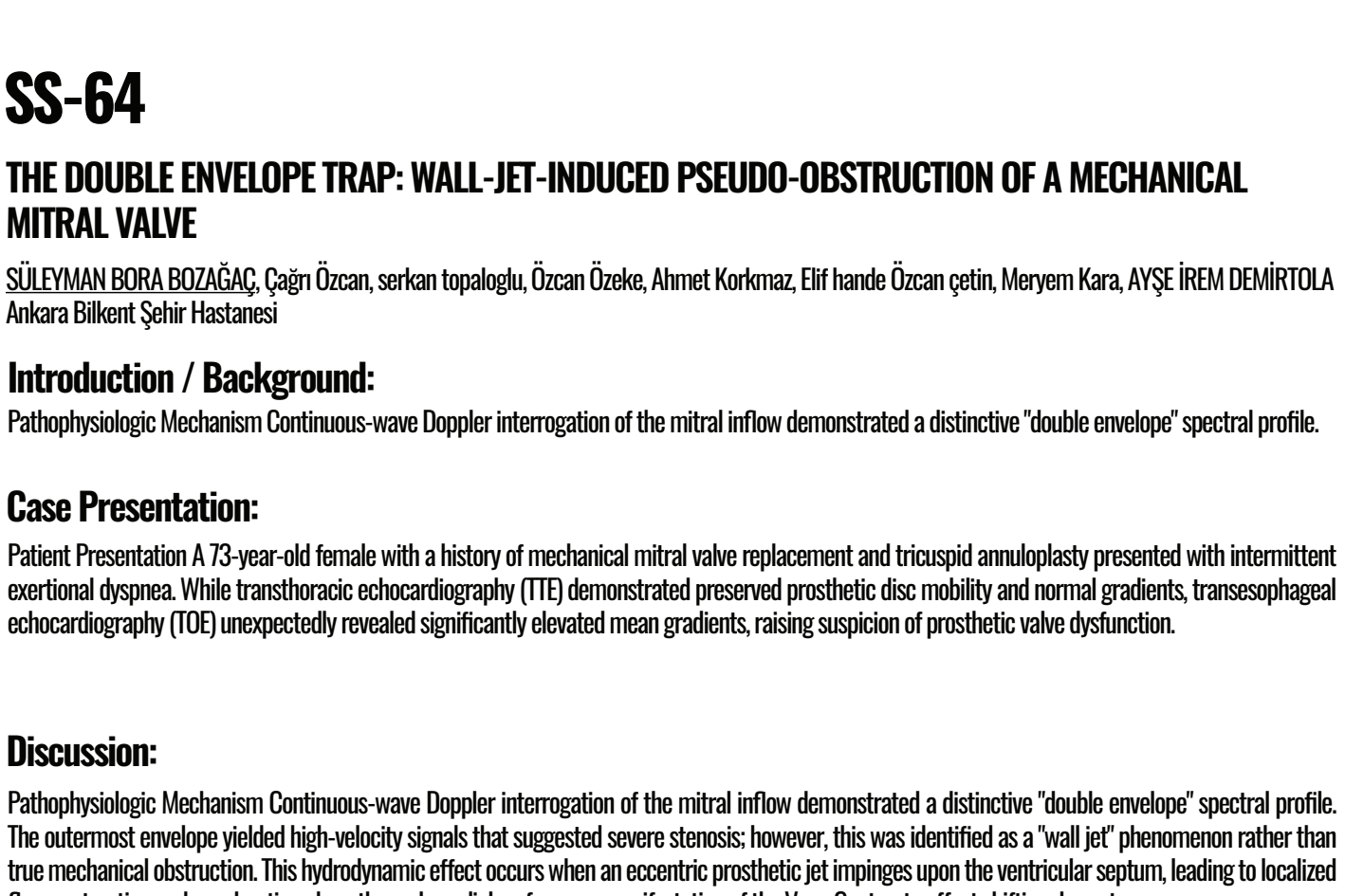

Figure 3-Mid-esophageal four-chamber view with CWD across the mechanical mitral valve showing a double-envelope pattern. The faint, high-velocity outer envelope is a hydrodynamic manifestation of a wall jet along the interventricular septum, mimicking prosthetic stenosis, whereas the dense inner envelope reflects the true hemodynamic performance of the valve.

Figure -1

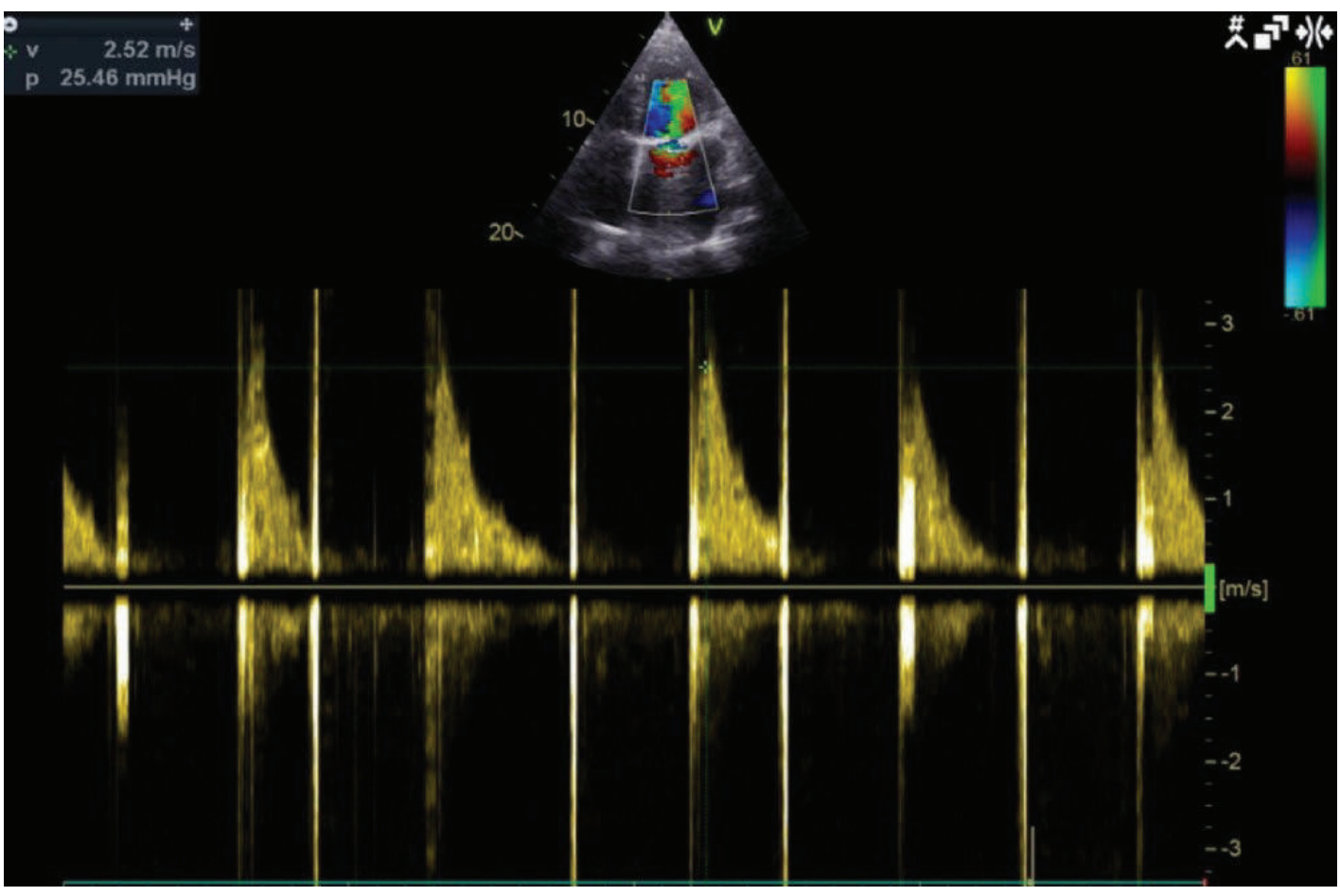

Figure 1 Baseline TTE demonstrating a clean, single spectral envelope with a normal peak velocity (2.52 m/s). This confirms that the high-velocity signals on TOE were window-dependent artifacts rather than intrinsic valve dysfunction.

Figure -2

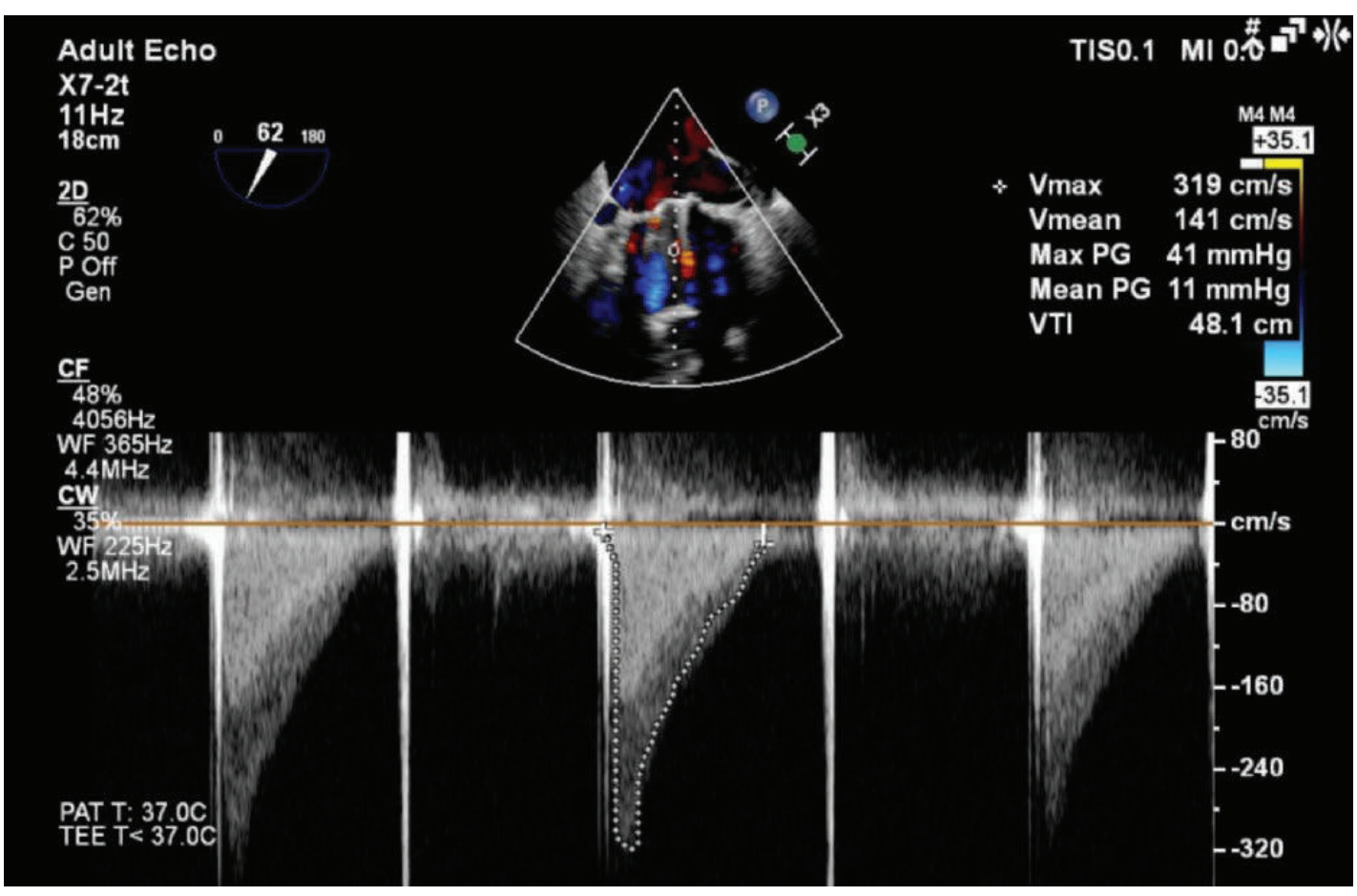

Figure 2 Hemodynamic overestimation of the trans-mitral gradient. Tracing the outermost, lower-density spectral envelope results in a mean gradient of 11 mmHg and a of. These values represent a "pseudo-obstruction" profile triggered by septal jet impingement. Clinical reliance on these parameters would lead to a false-positive diagnosis of prosthetic valve dysfunction.

SS-65

VALVÜLER AORT DARLIĞINI TAKLIT EDEN SUBAORTIK MEMBRAN:RADYOTERAPI ÖYKÜLÜ 42 YAŞINDA KADIN HASTADA HIPERTANSIF KRIZ VE AKUT KALP YETMEZLIĞI

Merve Ürker Atilla, Cemile Miçooğulları Elataş, Can Çalişkan, Dilek Çiçek Yilmaz
Mersin Üniversitesi Tıp Fakültesi Hastahanesi, Kardiyoloji, Mersin

Introduction / Background:

Subaortik membran, sol ventrikül çıkış yolunda (LVOT) aort kapağının hemen altında yerleşen fibröz veya fibromüsküler bir oluşum olup subvalvüler obstrüksiyona neden olur. Erişkinlerde nadir görülmesine rağmen progresif seyri, sol ventrikülde basınç yüklenmesine ve aort kapağında ikincil hasara yol açabilmesi nedeniyle klinik önem taşır. Aort kapağına yakın yerleşimi nedeniyle valvüler aort darlığını taklit edebilir. Özellikle mediastinal radyoterapi öyküsü bulunan hastalarda kapak kalsifikasyonlarının radyasyona bağlanması, eşlik eden subvalvüler obstrüksiyonun gözden kaçmasına neden olabilir. Bu olguda, radyoterapi öyküsü bulunan genç bir hastada valvüler aort darlığını taklit eden subaortik membranın tanısal özellikleri sunulmuştur.

Case Presentation:

Kırk iki yaşında kadın hasta epigastrik ağrı ve nefes darlığı ile acil servise başvurdu. Özgeçmişinde diabetes mellitus, hipertansiyon, hipotiroidi ve 2008 yılında lenfoma nedeniyle kemoterapi ile mediastinal radyoterapi öyküsü bulunuyordu. Başvuru sırasında kan basıncı 207/109 mmHg, kalp hızı 118/dk idi. Elektrokardiyografide sinüs taşikardisi ve sol dal bloğu (LBBB) saptandı. Troponin negatifti. İlk transtorasik ekokardiyografide (TTE) LVEF %35, ikinci derece mitral yetersizliği, birinci-ikinci derece aort yetersizliği ve ikinci derece triküspit yetersizliği saptandı. Koroner anjiyografide kritik koroner arter hastalığı izlenmedi. Kardiyak manyetik rezonans görüntülemede aort kapak alanı 1,3 cm^2 olarak hesaplandı ve başlangıçta valvüler aort darlığı düşünüldü. Ancak görüntülemenin hasta uyumsuzluğu ve artefaktlar nedeniyle suboptimal olduğu değerlendirildi. Ayrıntılı TTE'de aort kapağı üzerinden maksimum ve ortalama gradyanlar sırasıyla 36 ve 18 mmHg, maksimum akım hızı 3 m/sn idi. Aort kapağında kalsifikasyon ve sağ koroner ile posterior küspislerde hafif hareket kısıtlılığı, ayrıca 2-3+ aort yetersizliği izlendi. Parasternal uzun aks ve LVOT görüntülerinde aort kapağının yaklaşık 0,5 cm altında ince membranöz yapı saptandı. Doppler değerlendirmesinde obstrüksiyonun membran düzeyinden kaynaklandığı gösterildi ve hemodinamik tablonun temel nedeninin subaortik membrana bağlı LVOT obstrüksiyonu olduğu sonucuna varıldı. TEE önerildi ancak hasta işlemi kabul etmedi.

Discussion:

Subaortik membran, aort kapağına yakın anatomik yerleşimi nedeniyle valvüler aort darlığı ile karışabilir. Bu nedenle tanıda yalnızca kapak alanı ve transvalvüler gradyanlara değil, obstrüksiyonun anatomik seviyesine de odaklanılmalıdır. Mediastinal radyoterapi sonrasında yıllar içinde kapaklarda fibrozis, kalınlaşma ve kalsifikasyon gelişebileceğinden, bu öykü hastadaki kapak değişikliklerini açıklayabilir. Bununla birlikte radyoterapi öyküsü alternatif anatomik nedenlerin araştırılmasını engellememelidir. Subaortik membranın oluşturduğu yüksek hızlı ve türbülanslı jet, aort kapak küspislerinde kronik mekanik strese neden olarak aort yetersizliği ve yapısal değişikliklere katkıda bulunabilir. TTE tanıda temel yöntemdir; TEE veya EKG-tetiklemeli kardiyak BT, membranın anatomik özellikleri ve aort kapağı ile ilişkisini değerlendirmede yararlı olabilir. CMR ise ventrikül fonksiyonu ve miyokardiyal karakterizasyon açısından ek bilgi sağlar. Tedavi kararı semptomlar, LVOT gradyanı, aort yetersizliği, sol ventrikül fonksiyonu ve progresyon birlikte değerlendirilerek verilmelidir. İlerleyici obstrüksiyon veya aort yetersizliğinde cerrahi rezeksiyon düşünülebilir.

Conclusion:

Bu olgu, genç ve mediastinal radyoterapi öyküsü bulunan hastalarda aort darlığı değerlendirilirken yalnızca kapak seviyesine odaklanılmaması gerektiğini göstermektedir. Aort kapağındaki kalsifikasyon ve hareket kısıtlılığı radyasyon ilişkili kapak hastalığını düşündürse de, eşlik eden subaortik membran mutlaka araştırılmalıdır. Aort kapağı morfolojisi, LVOT anatomisi, Doppler bulguları, gradyanlar, aort yetersizliği ve sol ventrikül fonksiyonu birlikte değerlendirilmelidir. Doğru anatomik tanı, uygun tedavi ve izlem stratejisinin belirlenmesi açısından kritik öneme sahiptir.

Ana htar Kelimeler: Aort darlığı, aort yetersizliği, mediastinal radyoterapi, sol ventrikül çıkış yolu obstrüksiyonu, subaortik membran, subaortik stenoz.

aort kapak velositesi ve gradienti

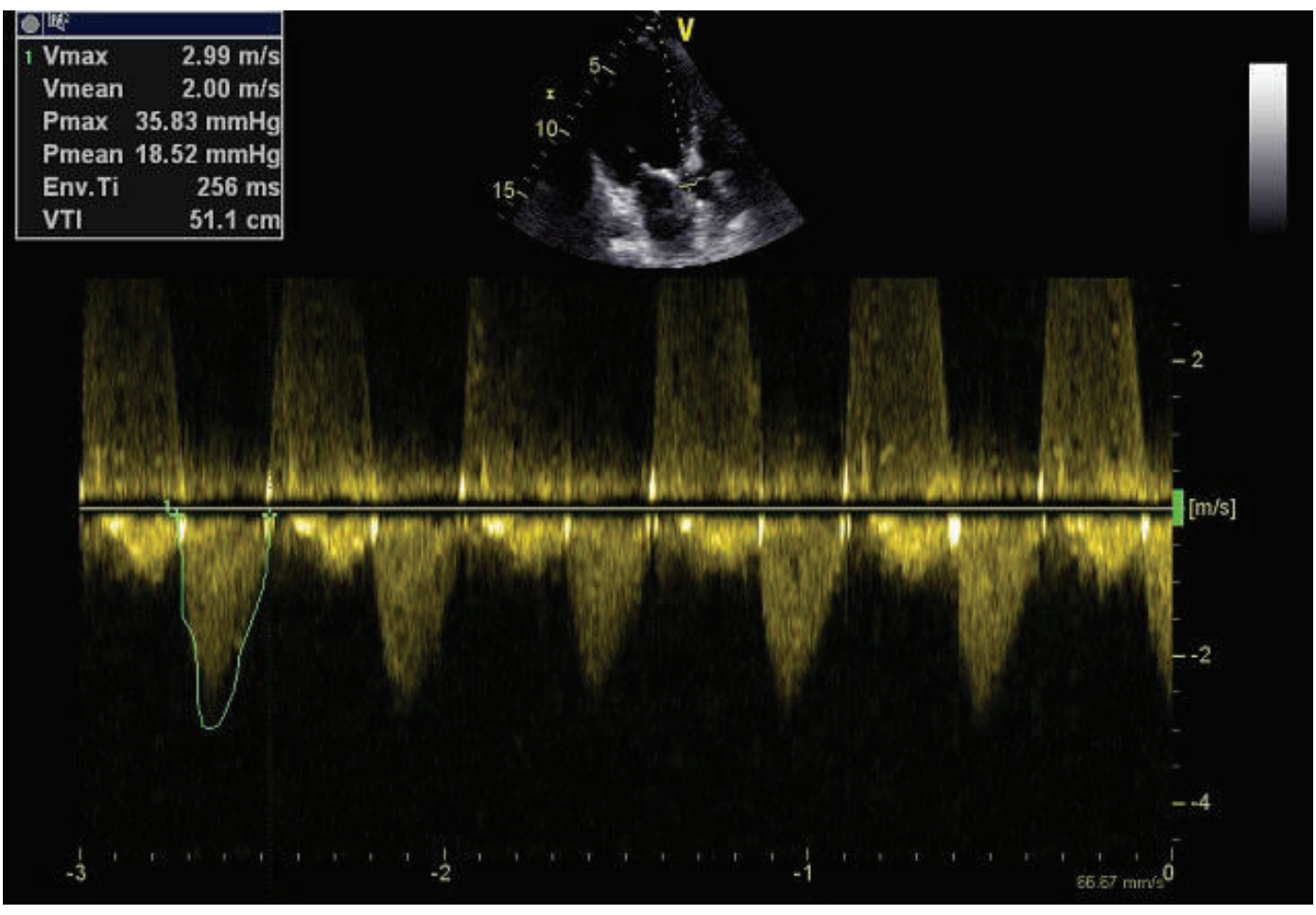

yapılan transtorasik ekokardiyogrfide ölçülen aortik velosite ve aort kapak maksimum ve ortalama gradientleri

aort kapak yetemezliği

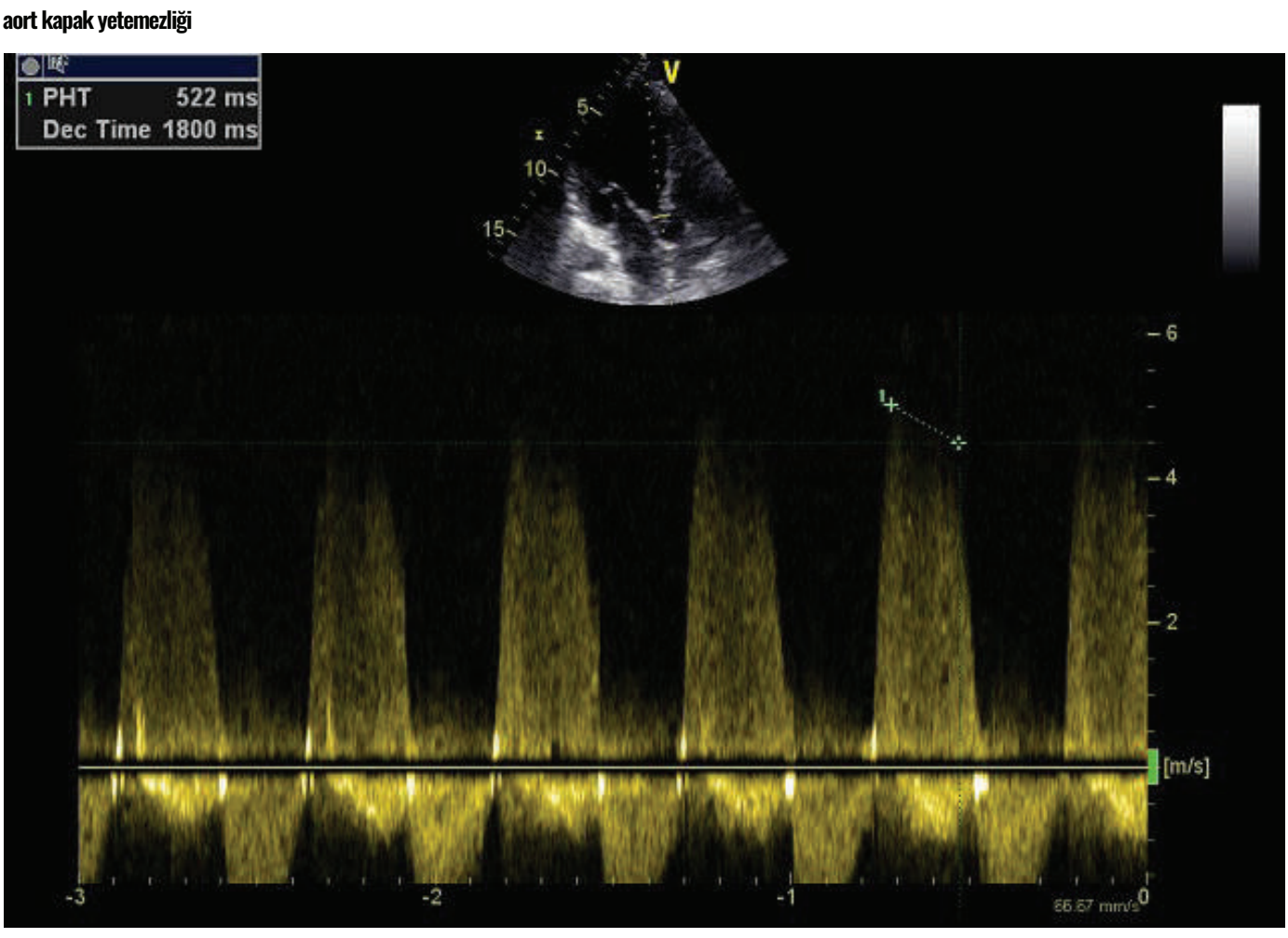

aort yetmezliğinin pht ile değerlendirilmesi

subaortik membran boyutu

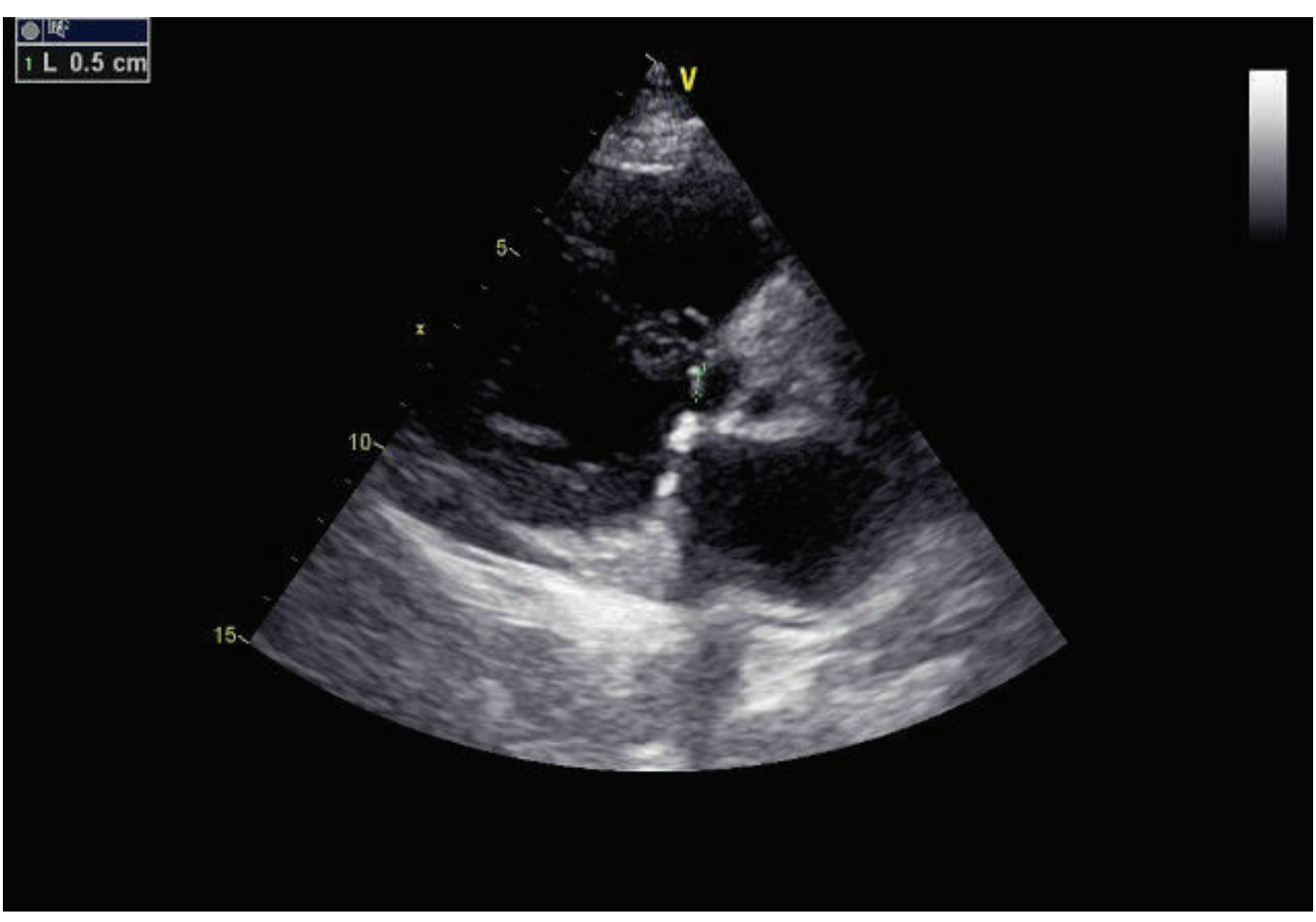

yapılan transtorasik ekokardiyografide hastada subaortik membran olduğu görüldü

SS-66

THE PROGNOSTIC NUTRITIONAL INDEX OUTPERFORMS NT-PROBNP IN PREDICTING LONG-TERM MORTALITY IN PATIENTS WITH HEART FAILURE

Yusuf Inci, Deniz Dilan Naki Tekin, İlyas Çetin, Aslan Erdoğan
Başakşehir Çam ve Sakura Şehir Hastanesi, Kardiyoloji Kliniği, İstanbul, Türkiye

Introduction / Background:

This study aimed to investigate the prognostic value of the Prognostic Nutritional Index (PNI), reflecting systemic inflammation and malnutrition, for predicting long-term mortality in patients with heart failure (HF), and to compare its predictive accuracy with the gold-standard biomarker, N-terminal pro-B-type natriuretic peptide (NT-proBNP).

Case Presentation:

A total of 298 patients with HF followed in the cardiology clinic were included in this retrospective, single-center observational study. The baseline PNI value was calculated using the Onodera formula (10 × serum albumin [g/dL] + 0.005 × total lymphocyte count [per mm^3]) based on routine admission laboratory parameters. The primary endpoint was long-term all-cause mortality. The optimal cut-off value for PNI was determined by Receiver Operating Characteristic (ROC) curve analysis. ROC analysis identified an optimal PNI cut-off value of 47.42 (sensitivity 68.5%, specificity 63.2%) for predicting mortality. Accordingly, patients were stratified into low PNI (< 47.42, n=138, 46.3%) and high PNI (≥ 47.42, n=160, 53.7%) groups.

Discussion:

In the ROC analysis, the predictive accuracy of PNI (AUC: 0.675) was superior to that of log NT-proBNP (AUC: 0.657). Kaplan-Meier survival curves demonstrated significantly higher survival rates in the high PNI group (log-rank p < 0.001). At the end of the 60-month (5-year) follow-up, the survival rate was 95.6% in the high PNI group, compared to 86.2% in the low PNI group. Multivariable Cox regression analysis revealed that a high PNI (≥ 47.42) was a strong, independent protective factor, associated with a 67% reduction in the risk of long-term mortality (HR: 0.33, 95% CI: 0.21–0.52, p < 0.001).

Conclusion:

PNI is a simple, zero-cost, and powerful independent predictor of long-term mortality in HF patients. Outperforming the predictive performance of the gold-standard biomarker NT-proBNP, PNI stands out as a highly accessible and cost-effective tool for routine risk stratification in clinical practice.

Anahtar Kelimeler: Heart failure, Prognostic Nutritional Index, NT-proBNP, Mortality, Risk stratification, Immunonutritional status.

kaplan meier

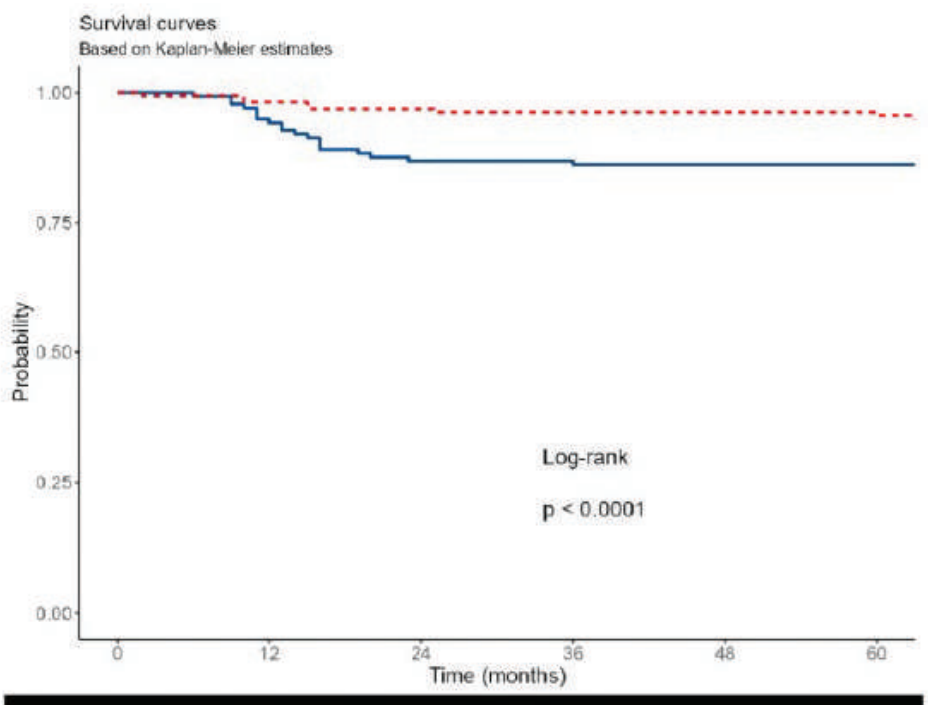

roc

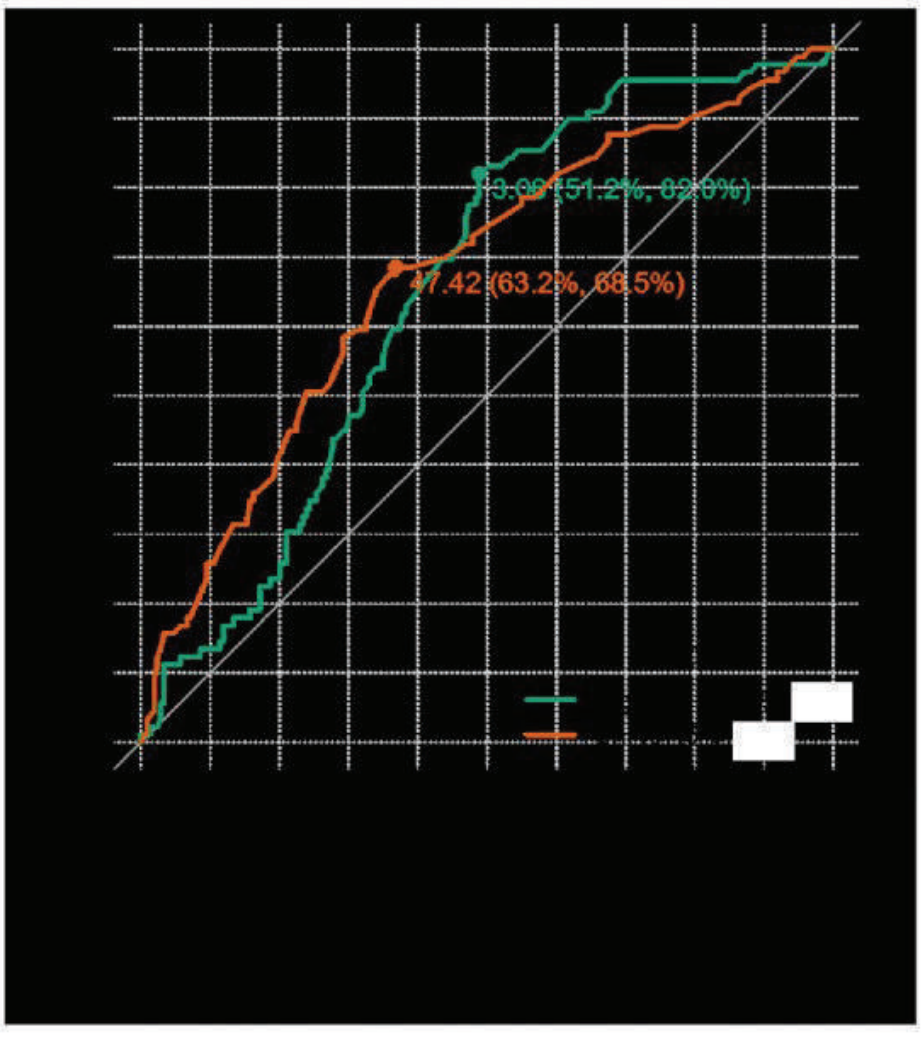

SS-67

TAVI SONRASI NADIR BIR KOMPLIKASYON: AKUT SAĞ KORONER ARTER OBSTRUKSIYONU

Muhammed İnanç, Ahmet Atıl Aygün, Damla Raimoğlu, Murat Çimci, Eser Durmaz, Bilgehan Karadag
istanbul üniversitesi - Cerrahpaşa Tıp Fakültesi

Introduction / Background:

TAVI, semptomatik ciddi aort darlığının tedavisinde etkin ve yaygın olarak kullanılan bir yöntemdir. Koroner arter obstrüksiyonu, TAVI sonrası nadir ancak hayatı tehdit eden bir komplikasyondur. Olguların çoğunda sol koroner sistem etkilenirken, sağ koroner arter (RCA) obstrüksiyonu oldukça nadirdir. Bu olguda, TAVI sonrası gelişen dinamik RCA ostiyal obstrüksiyonu sunulmaktadır.

Case Presentation:

Presentation:HT, Tip 2 DM, AF, Hpl ve KBH öyküsü bulunan 73 yaşında erkek hasta, son 3 aydır giderek artan efor dispnesi ve göğüs ağrısı şikâyetleriyle başvurdu. Fizik muayenede aort odağında 3/6 şiddetinde kreşendo-dekreşendo karakterinde sistolik ejeksiyon üfürümü duyuldu. Başvuru sırasındaki ilaçları: rivaroksaban, nebivolol, kandesartan, digoksin, furosemid, dapagliflozin ve atorvastatin idi. 2 – İlk Değerlendirme EKG'de atriyal fibrilasyon izlendi. Transtorasik ekokardiyografide: * LVEF korunmuştu (%65). * Sol ventrikül hipertrofisi mevcuttu (septum kalınlığı 14 mm). * Ciddi aort darlığı saptandı: * Aort kapak alanı: 0,7 cm^2 * Pik hız: 4,5 m/sn * Pik gradiyent: 82 mmHg * Ortalama gradiyent: 49 mmHg Atriyal fibrilasyon nedeniyle ölçümlerde birden fazla atımın ortalaması alındı. NT-proBNP 1.654 pg/mL olarak ölçüldü. Test sırasında hasta normotansifti. Hemoglobin 16,2 g/dL, hematokrit ise %49,3 idi. 3 - Tanı ve Tedavi Kalp kapak hastalıklarına ilişkin kılavuzlar doğrultusunda hasta, semptomatik yüksek gradiyentli ciddi aort darlığı nedeniyle girişim kriterlerini karşılıyordu. Heart Team değerlendirmesi sonrasında; 70 yaşın üzerinde olması, doğal kapağın triküspit yapıda olması ve eşlik eden komorbiditeleri nedeniyle cerrahi yerine transfemoral transkateter aort kapak implantasyonu (TAVI) tercih edildi.Koroner arter hastalığı açısından yüksek ön test olasılığı nedeniyle işlem öncesinde yapılan koroner anjiyografide koroner arterler normal olarak değerlendirildi. Sağ femoral arter yoluyla 24,5 mm balonla genişletilebilir kapak optimal pozisyonda implante edildi. Son aortografide hafif paravalvüler kaçak izlendi ve hasta ileri takip amacıyla yoğun bakım ünitesine alındı. 4 - Takip İşlem sonrasında hasta koroner yoğun bakım ünitesinde geçici pacemaker eşliğinde takip edildi. Anesteziden kısa süre sonra hastada konfüzyon ve hemodinamik instabilite gelişti. Acil çekilen EKG'de inferior derivasyonlarda ST-segment elevasyonu saptandı. Hasta inotropik destek altında tekrar kateterizasyon laboratuvarına alındı. Sağ koroner arterin (RCA) selektif kanülasyonu sonrasında hemodinamik durumda geçici düzelme görüldü ve başlangıçta damar açık olarak değerlendirildi.yeniden gelişti. Dinamik RCA ostiyal obstrüksiyonu düşünülmesi üzerine RCA ostiumundan aortaya hafifçe protrüde olacak şekilde ilaç salınımlı stent (DES) implante edildi. Stent implantasyonu sonrasında hemodinamik durumda hemen düzelme sağlandı. 5 – Sonuç Koroner obstrüksiyon, TAVI sonrası görülen nadir (<%1) ancak yaşamı tehdit eden bir komplikasyondur. BT tabanlı bazı risk faktörleri tanımlanmış olmakla birlikte, sağ koroner arter obstrüksiyonunu öngörmeye yönelik güçlü prediktörler bulunmamaktadır; bildirilen vakaların çoğu sol ana koroner arter obstrüksiyonu ile ilişkilidir. Bu vaka, görünürde başarılı bir TAVI işlemi ve iyi fonksiyon gösteren bir protez kapağa rağmen, işlem sonrasında gelişen ani hipotansiyon veya inferior ST-segment elevasyonunun acil koroner değerlendirmeyi gerektirdiğini göstermektedir. RCA etkilenmesinden şüphelenildiğinde hızlı koroner kanülasyon ve gerektiğinde ostiyal stentleme hayat kurtarıcı olabilir

Discussion:

TAVI sonrası koroner obstrüksiyon nadir (<%1) görülmekte ve çoğunlukla sol koroner sistemi etkilemektedir. RCA obstrüksiyonu ise oldukça nadirdir. Bu olguda RCA'nın başlangıçta açık olmasına rağmen sonrasında gelişen hemodinamik bozulma ve inferior ST elevasyonu, dinamik RCA ostiyal obstrüksiyonunu düşündürmüştür. Hızlı tanı ve ostiyal stentleme ile koroner akım ve hemodinamik stabilite sağlanmıştır

Conclusion:

TAVI sonrası RCA obstrüksiyonu nadir ancak hayatı tehdit eden bir komplikasyondur. İşlem sonrası gelişen hemodinamik instabilite ve inferior ST elevasyonu, akut RCA obstrüksiyonunu düşündürmeli; erken tanı ve hızlı koroner müdahale hayat kurtarıcı olabilir.

Anahtar Kelimeler: TAVI, inferior STEMI, ostiyal stentleme

Sol Sistem koroner anjiografi

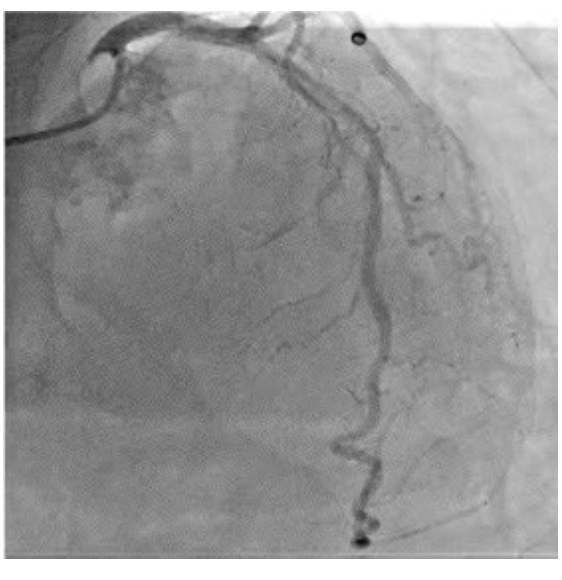

Sol sistem koroner anjiografi 2

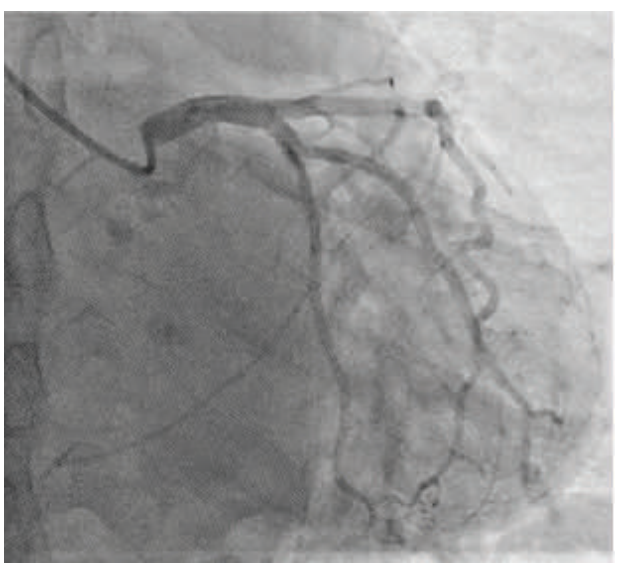

Sağ koroner arter anjiografi

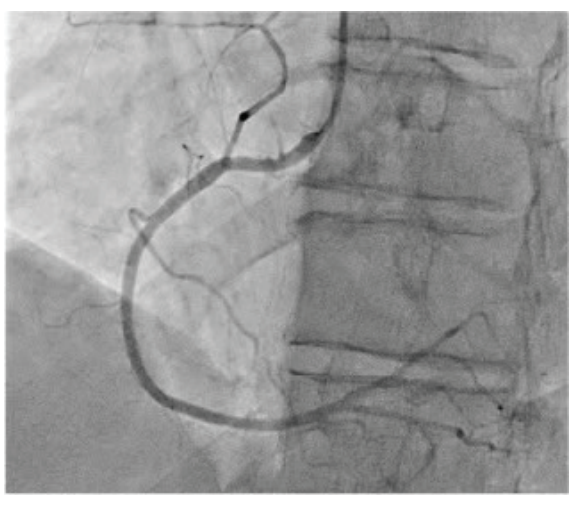

Kapak implantasyonu hemen sonrasındaki aortogram Post TAVI

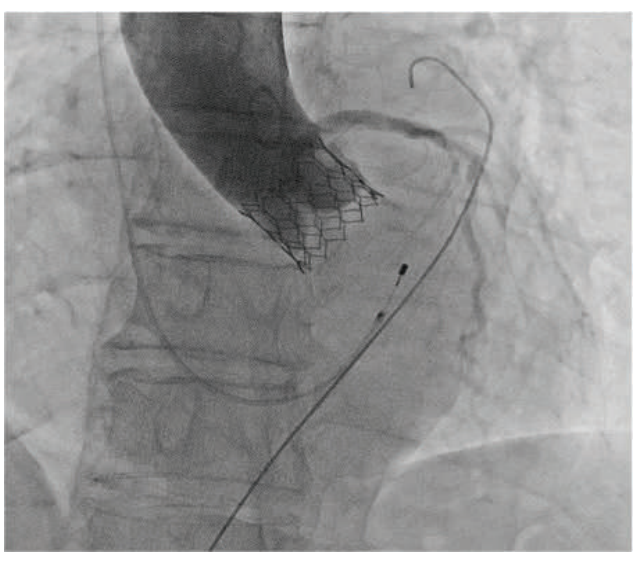

Post TAVI takipte çekilen İnferior Eleve EKG

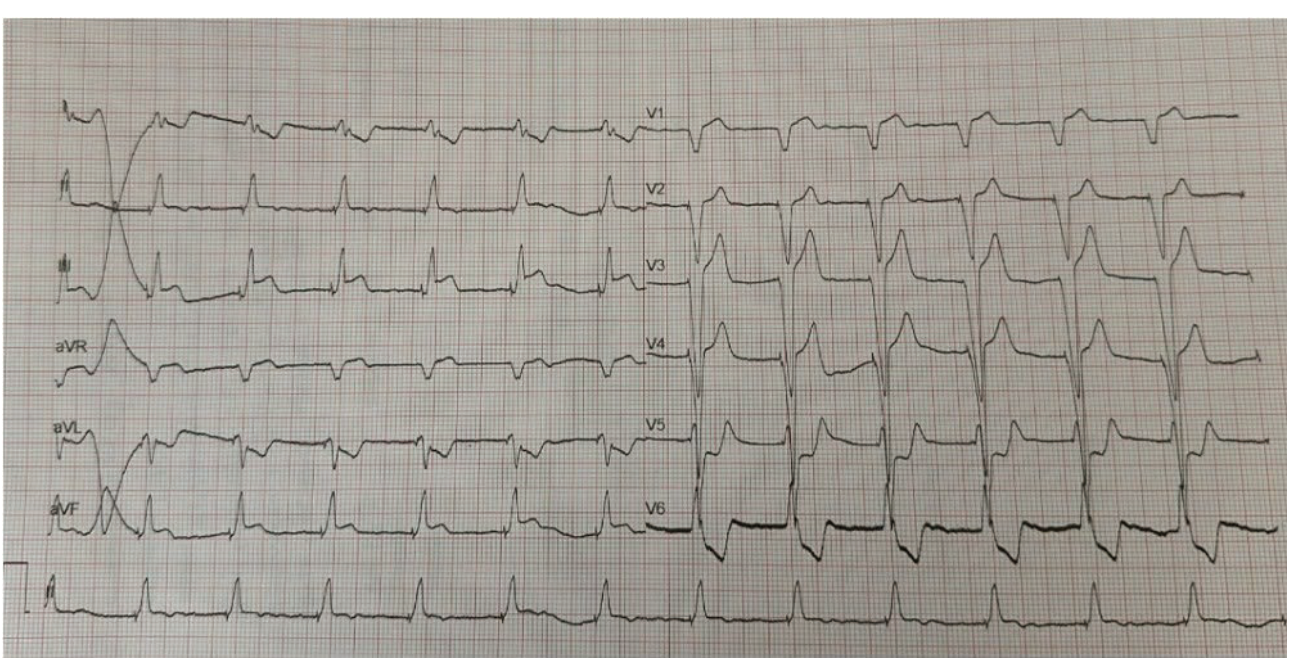

Hemodinamik instabilite ve EKG'de ST-segment elevasyonu gelişmesi üzerine yeniden kateterizasyon laboratuvarına alınan hastada, ilk koroner görüntülemede RCA'da TIMI 3 akım izlendi

Aortografide sol koroner sistemin non-selektif olarak opasifiye olduğu izlenirken, sağ koroner sistemde opasifikasyon saptanmadı; bu bulgu dinamik RCA ostiyal obstrüksiyonunu düşündürdü

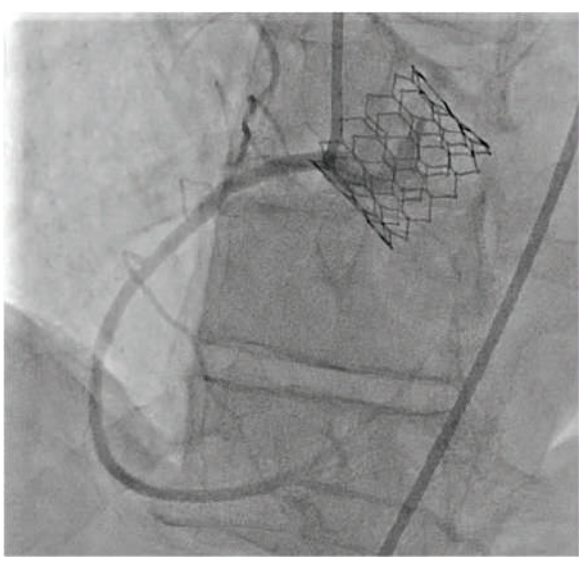

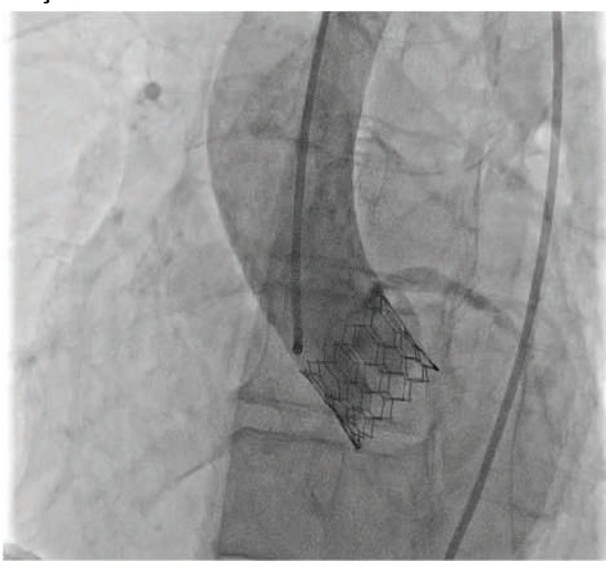

Sağ koroner arter ostiumdan aorta uzanacak şekilde ilaç salınımlı stent implantasyonu

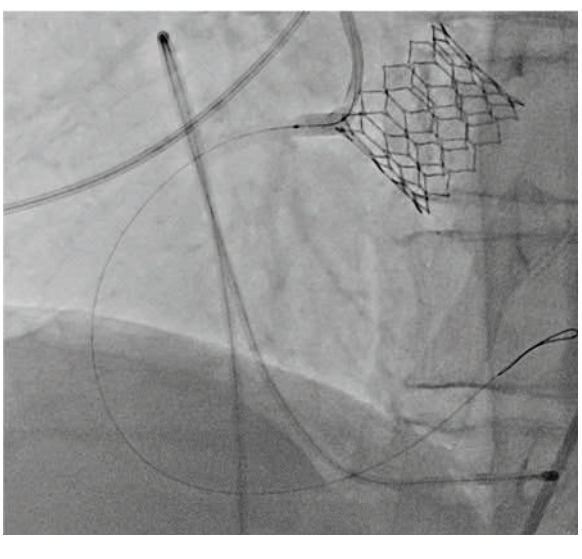

SS-68

A RARE CONGENITAL HEART DISEASE PRESENTING IN ADULTHOOD: A CASE OF EBSTEIN ANOMALY

Emrah Kaya
Kutahya Health Sciences University, Faculty of Medicine, Department of Cardiology, Kutahya, Turkiye

Introduction / Background:

Ebstein anomaly is a rare congenital heart disease, accounting for less than 1% of all congenital heart defects. It is characterized by abnormal apical displacement and varying degrees of deformity of the septal and posterior leaflets of the tricuspid valve, either together or separately, toward the right ventricular apex. As a consequence of the apical displacement of the tricuspid valve, a portion of the right ventricle becomes atrialized, resulting in functional hypoplasia of the right ventricle. In this report, we present a previously undiagnosed case of Ebstein anomaly that remained asymptomatic until late adulthood.

Case Presentation:

A 53-year-old woman with no previous cardiac history presented to the outpatient clinic with bilateral leg edema. On auscultation, S1 and S2 were normal, and a grade 3/6 pansystolic murmur was heard at the tricuspid area. Electrocardiography (ECG) showed normal sinus rhythm with P pulmonale. No ischemic changes or evidence of an accessory pathway were detected on ECG. Physical examination revealed 1+ pitting edema in both pretibial regions. Transthoracic echocardiography showed a left ventricular ejection fraction of 60% by the modified Simpson method. Dilatation of the right-sided cardiac chambers was observed, together with marked apical displacement of the tricuspid valve relative to the mitral valve (Figures 1 and 2). A small functional right ventricle and an atrialized portion of the right ventricle were also noted. Color Doppler echocardiography demonstrated severe tricuspid regurgitation (Figure 3). The patient's pretibial edema and pansystolic murmur were considered to be secondary to severe tricuspid regurgitation. The observed congenital cardiac abnormality was consistent with Ebstein anomaly. Diuretic therapy was initiated, and pretibial edema regressed during follow-up.

Discussion:

Tricuspid regurgitation is present in the majority of patients with Ebstein anomaly. If left untreated, many patients develop progressive right ventricular dilatation and dysfunction, followed by impairment of left-sided cardiac function and eventual heart failure. Genetic and environmental factors have been implicated in the etiopathogenesis, and maternal lithium exposure during pregnancy has also been associated with the development of Ebstein anomaly. Approximately 20% of patients with Ebstein anomaly develop ventricular pre-excitation due to accessory atrioventricular conduction pathways, which may manifest as delta waves on ECG and Wolff–Parkinson–White syndrome. An atrial septal defect (ASD) or patent foramen ovale (PFO) is present in approximately 50–80% of patients with Ebstein anomaly. Increased right atrial pressure may result in right-to-left shunting through an ASD or PFO, leading to cyanosis. In addition, patients with Ebstein anomaly have an increased risk of arrhythmias, particularly atrial arrhythmias. Observation alone may be appropriate for patients who are asymptomatic, acyanotic, and have preserved exercise capacity. However, a substantial proportion of patients eventually require surgical treatment.

Conclusion:

Although Ebstein anomaly is a rare diagnosis, it should be considered in the differential diagnosis of patients with significant tricuspid regurgitation and right-sided heart failure when no other explanatory cause can be identified.

Anahtar Kelimeler: Ebstein's anomaly, tricuspid regurgitation, atrialized right ventricle, Wolff–Parkinson–White syndrome, pretibial edema

SS-69

PFO NE ZAMAN KAPATILMALI? TEKRARLAYAN SEREBROVASKÜLER OLAYDA MULTIMODAL VE ADIM ADIM KARAR VERME

Büşra Özyeşil, Yunus Emre Yavuz, Sefa Tatar, Ahmet Seyfeddin Gürbüz, Yakup Alsancak, Hakan Akıllı
Necmettin Erbakan Üniversitesi, Kardiyoloji Anabilim Dalı, Konya

Introduction / Background:

Patent foramen ovale (PFO), kriptojenik inme hastalarında paradoksal emboli için potansiyel bir geçiş yolu olmakla birlikte, yalnızca anatomik olarak saptanması kapama endikasyonu oluşturmaz. Karar; alternatif nedenlerin dışlanması ve yüksek riskli PFO özelliklerinin gösterilmesine dayanmalıdır.

Case Presentation:

Elli beş yaşında erkek hasta, son 6 ayda üç kez iskemik serebrovasküler olay öyküsüyle değerlendirildi. Kraniyal görüntülemede kronik enfarkt sekelleri mevcuttu. Karotis incelemeleri normaldi; EKG ve 24–72 saatlik Holter kayıtlarında atriyal fibrilasyon saptanmadı. Hematolojik ve romatolojik araştırmalarda alternatif embolik neden gösterilemedi. Ajite salin TTE'de Valsalva ile belirgin sağdan-sola şant, TCD'de orta serebral arterde çok sayıda HITS izlendi. TEE'de atriyal septal anevrizma ile birlikte PFO saptandı. Hasta Occlutech 27–30 mm PFO occluder ile komplikasyonsuz kapatıldı.

Discussion:

PFO kapama kararı; gerçek iskemik olayın doğrulanması, alternatif inme nedenlerinin dışlanması, sağdan-sola şantın gösterilmesi ve ASA/büyük şant gibi yüksek riskli anatomik özelliklerin belirlenmesi basamaklarıyla verilmelidir. Olgumuzda multimodal görüntüleme PFO'nun nedensel rolünü destekledi.

Conclusion:

PFO'nun varlığı değil, inmenin olası nedeni olduğunun gösterilmesi kapama kararını belirlemelidir.

Anahtar Kelimeler: Atriyal septal anevrizma, Paradoksal emboli, Patent foramen ovale, Sağdan sola şant, Tekrarlayan iskemik inme, Transkraniyal Doppler

Şekil-1



PFO ilişkili sağdan-sola şantın multimodal değerlendirilmesi. A: Transtorasik ekokardiyografik değerlendirme ve olası kardiyak emboli kaynaklarının taranması. B: Ajite salin kontrast TTE sırasında Valsalva manevrası sonrası sol kalp boşluklarına belirgin mikrokabarcık geçişi ile sağdan-sola şantın gösterilmesi. C: Kontrastlı transkraniyal Doppler incelemesinde orta serebral arter düzeyinde çok sayıda yüksek yoğunluklu geçici sinyal (HITS) saptanması ve sağdan-sola şantın serebral düzeyde doğrulanması.

Şekil-2



Yüksek riskli PFO anatomisinin transözofageal ekokardiyografi ile değerlendirilmesi. A: TEE'de belirgin anevrizmatik interatriyal septum. B: Üç boyutlu TEE görüntüsünde PFO ve atriyal septal anevrizmanın anatomik ilişkisi. C: TEE ile torasik aortanın alternatif kardiyoembolik kaynak/kompleks aortik plak açısından değerlendirilmesi

SS-70

IMPENDING PARADOXICAL EMBOLISM WITH A THROMBUS ENTRAPPED IN A PATENT FORAMEN OVALE IN A PATIENT PRESENTING WITH ACUTE ISCHEMIC STROKE

Mükremin Coşkun, Mert Evlice
,Adana City Training and Research Hospital

Introduction / Background:

Background:Impending paradoxical

Case Presentation:

A 53-year-old female patient with a medical history of hypertension and obesity (BMI: 42 kg/m^2) presented to the emergency department within 2 hours of symptom onset, with sudden right-sided weakness and speech disturbance.Her medical history revealed that she had undergone intracranial surgery for a meningioma three weeks prior. One week after surgery, she was diagnosed with acute pulmonary embolism secondary to deep vein thrombosis, likely related to immobilization. On neurological examination in the emergency department, the patient was lethargic with impaired orientation and cooperation. Global aphasia and right hemiparesis (upper extremity 2/5, lower extremity 1/5) were observed, and the National Institutes of Health Stroke Scale (NIHSS) score was 14.Non-contrast cranial computed tomography (CT) revealed an Alberta Stroke Program Early CT Score (ASPECTS) of 10. Diffusion-weighted magnetic resonance imaging (MRI) demonstrated acute infarction in the territory of the left middle cerebral artery (MCA). Approximately 3 hours after symptom onset, mechanical thrombectomy was performed using an aspiration technique for left MCA M1 segment occlusion, achieving successful recanalization with Thrombolysis in Cerebral Infarction (TICI) grade 3. At 24-hour follow-up, the patient was alert, oriented, and cooperative. Speech was mildly dysarthric, and right hemiparesis improved to 4/5. The NIHSS score decreased to 3. Control cranial CT revealed a mild petechial hemorrhage within the infarcted area in the left periventricular region. Low-molecular-weight heparin (LMWH) therapy (0.6 mL twice daily) was initiated. Electrocardiography demonstrated sinus rhythm. Transthoracic echocardiography revealed preserved left ventricular systolic function (ejection fraction: 60%), along with right heart chamber dilation and elevated pulmonary artery pressure. Additionally, a large, highly mobile, serpentine thrombus extending from the right atrium to the left atrium and prolapsing into both ventricles was observed. Based on these findings, a diagnosis of thrombus entrapped within the PFO tunnel (impending paradoxical embolism) was established. Due to high hemorrhagic risk, early surgical intervention was initially deferred, and anticoagulation therapy with LMWH was continued. After 48 hours, follow-up imaging demonstrated regression of hemorrhagic findings, and the patient underwent surgical right atrial thrombectomy and PFO closure performed by the cardiovascular surgery team.

Discussion:

Impending paradoxical embolism is a rare but clinically critical condition characterized by a thrombus trapped in transit between the right and left cardiac chambers through a PFO (5). These patients are at risk for both systemic and pulmonary embolic events simultaneously (5). In the present case, recent intracranial surgery followed by pulmonary embolism constituted a significant prothrombotic background. It is highly likely that a thrombus formed in the venous system traversed the PFO and caused an acute ischemic stroke. Mechanical thrombectomy is the standard of care for large vessel occlusions in acute ischemic stroke, and successful recanalization (TICI 3) was achieved in this case. However, identification of an underlying rare cardiac embolic source is crucial for secondary prevention. Three main therapeutic strategies have been described for impending paradoxical embolism: anticoagulation, surgical thrombectomy with PFO closure, and thrombolytic therapy (4,5). Surgical management is often favored in the presence of large, mobile thrombi due to the high risk of systemic embolization (4–6). However, decision-making becomes challenging in patients with a high risk of intracranial hemorrhage. In this case, a conservative approach with anticoagulation was initially preferred due to hemorrhagic transformation risk, followed by successful surgical intervention after clinical and radiological stabilization. This emphasizes the importance of individualized timing of treatment.

Conclusion:

embolism

Anahtar Kelimeler: embolism, pulmonary enbolism, paradoxal embolism

SS-71

A SUBPULMONARY WEB MIMICKING VALVULAR PULMONARY STENOSIS: THE ROLE OF PREOPERATIVE ECHOCARDIOGRAPHY

Sinem Aslan, Bahar Tekin Tak, Derya Tok, Firdevs Ayşenur Ekizler, kumral cagli, Suleyman Kalayci, Gülçin Kıraç Gül
Ankara Bilkent Şehir Hastanesi

Introduction / Background:

The coexistence of pulmonary stenosis (PS) and ventricular septal defect (VSD) is a relatively common form of congenital heart disease. However, in rare cases, a discrete circumferential fibrous membrane located immediately beneath the pulmonary valve (subpulmonary web) may generate a high pressure gradient and mimic valvular pulmonary stenosis. We present a case of a patient who had been followed for many years with a diagnosis of valvular pulmonary stenosis, in whom a subpulmonary web was identified on preoperative echocardiography, thereby avoiding unnecessary pulmonary valve surgery.

Case Presentation:

A 30-year-old woman had been followed for many years with a diagnosis of VSD and pulmonary stenosis. She had no significant symptoms other than exertional dyspnea, particularly after climbing more than two flights of stairs. On physical examination, a systolic murmur was audible
over the mesocardiac and pulmonary areas. Cardiac magnetic resonance imaging demonstrated a perimembranous VSD with a left-to-right shunt of approximately 4 mm and increased flow velocity at the level of the pulmonary valve. Biventricular systolic function was normal. Computed tomography revealed a main pulmonary artery diameter of 25 mm and right and left pulmonary artery diameters of 18 mm, both within normal limits. Serial echocardiographic examinations demonstrated a pulmonary valve gradient of approximately 80–84 mmHg, with increased flow velocity and apparent thickening at the pulmonary valve level. Based on these findings, surgical intervention on the pulmonary valve was planned.However, during the final preoperative evaluation, including cardiac catheterization and detailed echocardiography, the obstruction was found not to be valvular in origin. Preoperative echocardiography demonstrated a discrete band-like structure approximately 3–4 cm below the pulmonary valve, close to the right ventricular outflow tract (RVOT), raising the possibility of a subpulmonary web or double-chambered right ventricle. Cardiac catheterization revealed a right ventricular apical pressure of 140 mmHg, whereas the RVOT pressure was normal and nearly equal to the pulmonary artery pressure, resulting in an estimated pressure gradient of approximately 120 mmHg between the RV apex and the RVOT. These findings indicated that the level of obstruction was subvalvular rather than valvular. During surgery, a circumferential subpulmonary web, appearing as a discrete fibrous band/membrane, was clearly visualized through a right ventriculotomy. The web was completely excised. Following excision, a small, well-circumscribed VSD was identified and closed primarily. The pulmonary valve was completely preserved.

Discussion:

A subpulmonary web (discrete fibrous membrane) is a rare cause of right ventricular outflow tract obstruction. It may mimic valvular pulmonary stenosis on echocardiography and, when associated with a high pressure gradient, may lead to inappropriate planning of pulmonary valve surgery. Invasive hemodynamic assessment demonstrating a normal RVOT pressure that is comparable to the pulmonary artery pressure is critical for accurately localizing the level of obstruction. Surgical excision of the membrane is generally sufficient, allowing preservation of the pulmonary valve. This case highlights the importance of multimodality imaging and invasive hemodynamic assessment in accurately identifying the anatomical level of RVOT obstruction and preventing unnecessary surgical intervention on an otherwise normal pulmonary valve.

Conclusion:

A subpulmonary web or discrete fibrous membrane should be considered in patients diagnosed with high-gradient “valvular pulmonary stenosis,” particularly when the pulmonary valve itself does not show clear morphological evidence of significant stenosis. Careful echocardiographic assessment of the RVOT and accurate localization of the obstruction are essential to distinguish subvalvular from valvular pulmonary stenosis and may prevent unnecessary pulmonary valve surgery.

Anahtar Kelimeler: Echocardiography, Pulmonary stenosis, Right ventricular outflow tract obstruction, Subpulmonary web, Ventricular septal defect

SS-72

MITRAL VALV PROLAPSUSU ZEMININDE KRIPTOJENIK INME: GENÇ BIR KADIN OLGU SUNUMU

Öregeldi Gaylyyevin, Bilal Uçar, Dilek Çiçek Yılmaz
Mersin Üniversitesi Hastanesi Tıp Fakültesi Kardiyoloji AD, Mersin

Introduction / Background:

Mitral valv prolapsusu (MVP), toplumda sık görülen ve çoğunlukla benign seyreden bir kapak hastalığıdır. Bununla birlikte, özellikle belirgin kapak yapısal değişikliklerinin eşlik ettiği olgularda tromboembolik komplikasyonlarla ilişkili olabileceği bildirilmiştir. Genç hastalarda gelişen iskemik inmelerde kapsamlı incelemelere rağmen etiyolojinin ortaya konamadığı kriptojenik inmeler önemli bir klinik sorun oluşturmaktadır. Bu olgu sunumunda, bilinen sistemik hastalığı ve klasik vasküler risk faktörleri bulunmayan genç bir kadın hastada gelişen akut iskemik inmenin olası etiyolojisinde MVP'nin rolünün tartışılması amaçlanmıştır.

Case Presentation:

Otuz bir yaşında, bilinen sistemik hastalığı olmayan kadın hasta ani gelişen sağ hemiparezi ve bilinç değişikliği nedeniyle acil servise başvurdu. Yapılan nörogörüntülemede sol orta serebral arter M1 segmenti sulama alanında akut iskemik inme ile uyumlu bulgular saptandı. Büyük damar oklüzyonu nedeniyle acil mekanik trombektomi uygulandı ve intravasküler trombolitik tedavi sonrasında başarılı reperfüzyon sağlanarak hastanın nörolojik bulgularında belirgin klinik düzelme izlendi. İnmenin etiyolojisini belirlemek amacıyla ayrıntılı kardiyak, vasküler ve hematolojik incelemeler gerçekleştirildi. Kardiyak ritim değerlendirmesinde atriyal fibrilasyon veya başka bir anlamlı aritmi saptanmadı. Ateroembolik kaynak, servikal arter diseksiyonu ve trombofili açısından yapılan değerlendirmelerde inme etiyolojisini açıklayabilecek patoloji tespit edilmedi. Kardiyoembolik kaynak araştırılması amacıyla gerçekleştirilen transözofagiyal ekokardiyografide mitral valv prolapsusu saptanırken, bunun dışında serebral emboliyi açıklayabilecek belirgin bir kardiyak kaynak gösterilemedi. Mevcut incelemeler sonucunda olay kriptojenik iskemik inme olarak değerlendirildi ve MVP olası embolik kaynaklardan biri olarak düşünüldü.

Discussion:

Mitral valv prolapsusu (MVP), toplumda sık görülen ve çoğunlukla benign seyreden bir kapak hastalığı olmakla birlikte, özellikle miksomatöz dejenerasyonun eşlik ettiği olgularda aritmi, ani kardiyak ölüm ve embolik serebrovasküler olaylar gibi ciddi komplikasyonlarla ilişkili olabilir. MVP ile serebral emboli arasındaki ilişkinin mekanizması tam olarak açıklanamamış olsa da kapak yüzeyindeki endokardiyal düzensizliklere bağlı trombüs oluşumu, geçici taşiaritmiler ve türbülan akıma bağlı mikroembolizasyon olası mekanizmalar arasında gösterilmektedir. Miksomatöz kapak yapısı, posterior yaprakçık prolapsusu ve eşlik eden mitral yetmezlik embolik riski artırabilecek özelliklerdir. Sunulan olguda genç yaşta gelişen ciddi iskemik inmenin etiyolojisine yönelik kapsamlı incelemelerde diğer kardiyak, vasküler ve hematolojik nedenlerin dışlanması ve MVP dışında belirgin bir embolik kaynağın saptanmaması, MVP'nin kriptojenik inmenin gelişiminde potansiyel bir kardiyoembolik kaynak olabileceğini düşündürmektedir.

Conclusion:

Genç hastalarda gelişen iskemik inmelerde etiyolojik araştırma kapsamlı biçimde yapılmalı ve klasik nedenlerin dışlanmasının ardından daha nadir kardiyak kaynaklar da göz önünde bulundurulmalıdır. Bu olgu, çoğunlukla benign kabul edilen MVP'nin, diğer embolik nedenlerin dışlandığı seçilmiş hastalarda kriptojenik inme ile ilişkili olabileceğine dikkat çekmektedir. MVP ile serebral emboli arasındaki ilişkinin ve bu hastalarda uygulanması gereken optimal antitrombotik yaklaşımın belirlenebilmesi için daha geniş çalışmalara ihtiyaç bulunmaktadır.

Anahtar Kelimeler: Genç kadın, iskemik inme, kriptojenik inme, mekanik trombektomi, mitral valv prolapsusu,

ŞEKİL 1

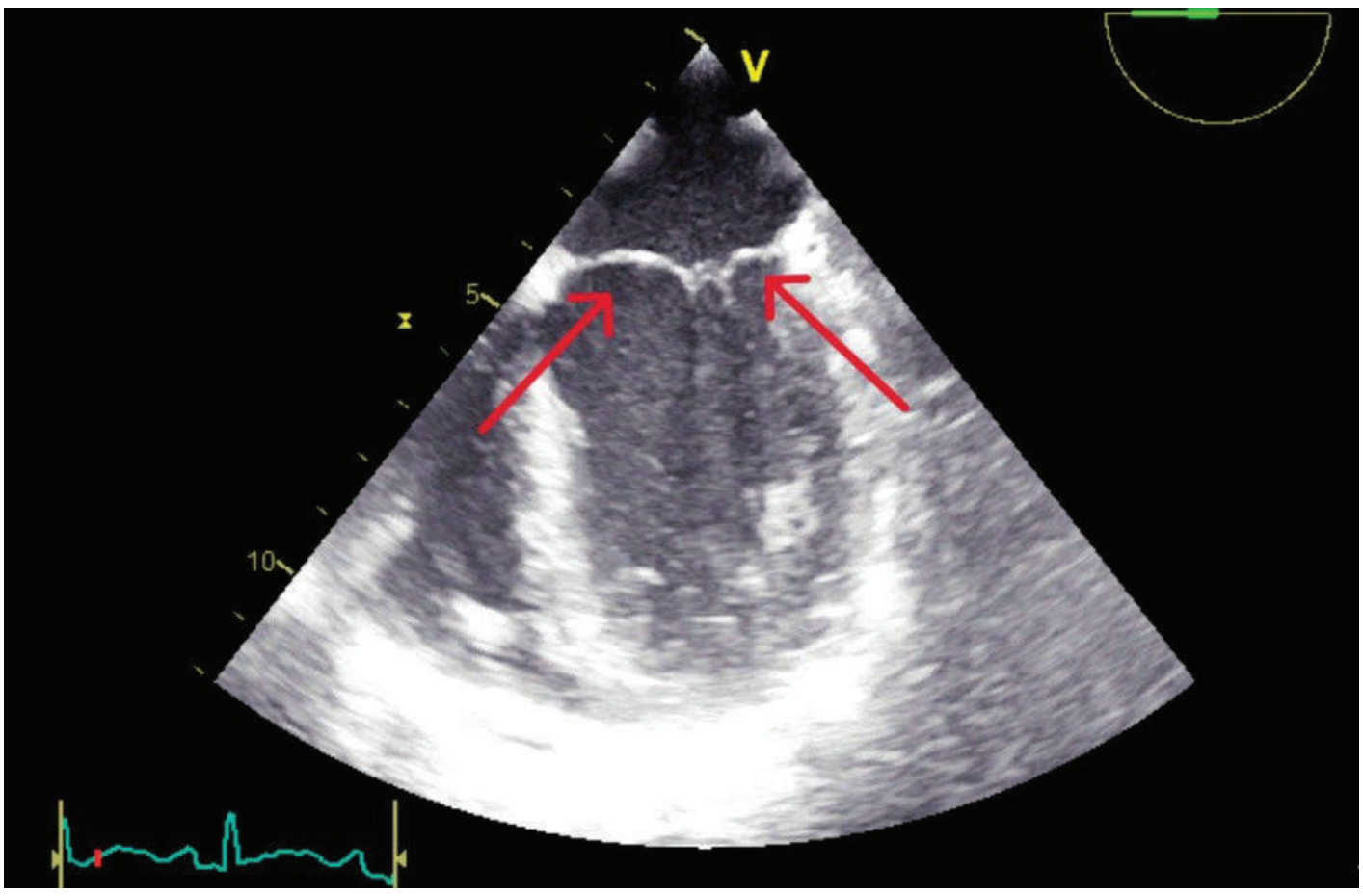

transözefagial ekokardiyografide görülen mvp

ŞEKİL 2

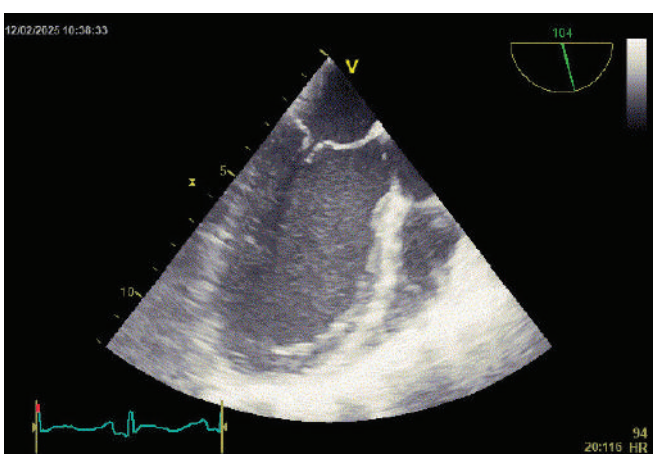

ŞEKİL 3

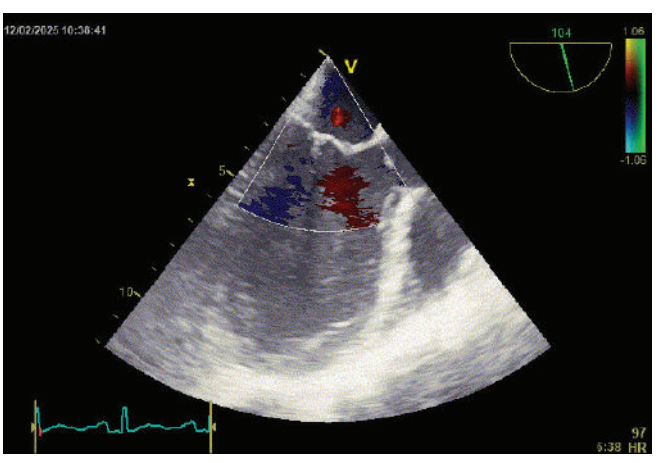

transözefagial ekokardiyografide görülen minimal my

ŞEKİL 4

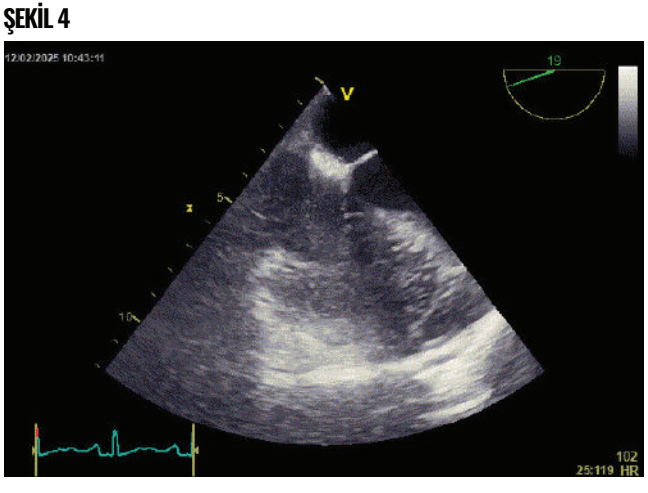

transözefagial ekokardiyografide esnasında yapılan ajite salin testi

ŞEKİL 5

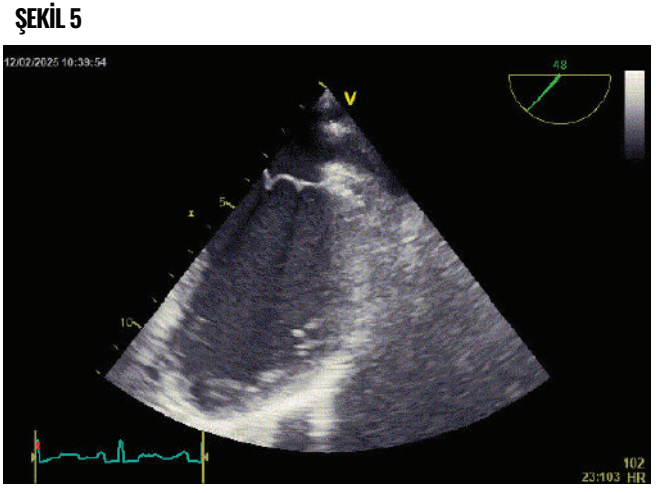

transözefagial ekokardiyografide görülen sol atriyal apendiks görüntüsü

SS-72

AN UNEXPECTED CAUSE OF LEFT VENTRICULAR DILATATION IN AN ADULT: A THREE-DIMENSIONAL ECHOCARDIOGRAPHIC VIEW OF VENTRICULAR SEPTAL DEFECT

Çağla Akçay Ürkmez[1], Cemre Turgul[2], Konstantinos Papadopoulos[3]
[1]Private Gölcük Medar Hastanesi
[2]Kayseri City Hospital
[3]Interbalkan Medical Center

Introduction / Background:

In adults presenting with new-onset left ventricular (LV) dilatation and heart failure findings, congenital heart diseases should be considered in addition to acquired causes. Ventricular septal defect (VSD), a left-to-right shunt lesion, is a congenital heart defect that may be diagnosed incidentally in adulthood and can lead to LV volume overload when hemodynamically significant. We present a 64-year-old man with dyspnea and atrial fibrillation in whom a hemodynamically significant mid-muscular VSD was identified during the evaluation of LV dilatation. The aim of this case is to highlight the role of three-dimensional transthoracic echocardiography (3D TTE) in the anatomical characterization of VSD.

Case Presentation:

A 64-year-old man with a history of hypertension, recently diagnosed atrial fibrillation (AF), and receiving ramipril (7.5 mg/day), bisoprolol (7.5 mg/day), and rivaroxaban (20 mg/day) was admitted to our clinic with persistent dyspnea and chest discomfort. On physical examination, a cardiac murmur was detected. Transthoracic echocardiography (TTE) demonstrated mild LV dilatation, mildly reduced LV systolic function (LVEF: 42%), and severe left atrial dilatation. Detailed two-dimensional TTE revealed a mid-muscular VSD. Color Doppler imaging demonstrated a prominent left-to-right shunt, with a Qp/Qs ratio of 2.2, confirming a hemodynamically significant shunt. During the same TTE examination, 3D echocardiographic imaging provided detailed visualization of the anatomical localization and morphology of the VSD and its relationship with the surrounding septal structures. Right heart catheterization was subsequently performed for further hemodynamic assessment and confirmed the presence of a hemodynamically significant left-to-right shunt. Based on the clinical, echocardiographic, and hemodynamic findings, transcatheter closure of the VSD was planned.

Discussion:

Although VSDs are frequently diagnosed during childhood, some defects may remain clinically unrecognized until adulthood. In adults presenting with unexplained LV dilatation, particularly in the presence of a cardiac murmur, congenital left-to-right shunt lesions should therefore be considered. In this case, conventional 2D TTE was sufficient to identify the VSD and demonstrate the associated left-to-right shunt, while 3D TTE provided a more comprehensive anatomical depiction of the defect. The ability to visualize the VSD in three dimensions and appreciate its spatial relationship with the surrounding septal structures may be particularly valuable when evaluating patients for transcatheter closure. Thus, 3D TTE can serve as a useful complementary imaging modality in the anatomical assessment of adult VSDs.

Conclusion:

Hemodynamically significant VSD should be considered as a potential cause of LV dilatation and heart failure symptoms in adults. Three-dimensional TTE provides valuable anatomical information beyond conventional 2D imaging and may facilitate the assessment and planning of transcatheter VSD closure.

Anahtar Kelimeler: ventricular septal defect, Transthoracic echocardiography, heart failure, congenital heart diseases

Figure 1

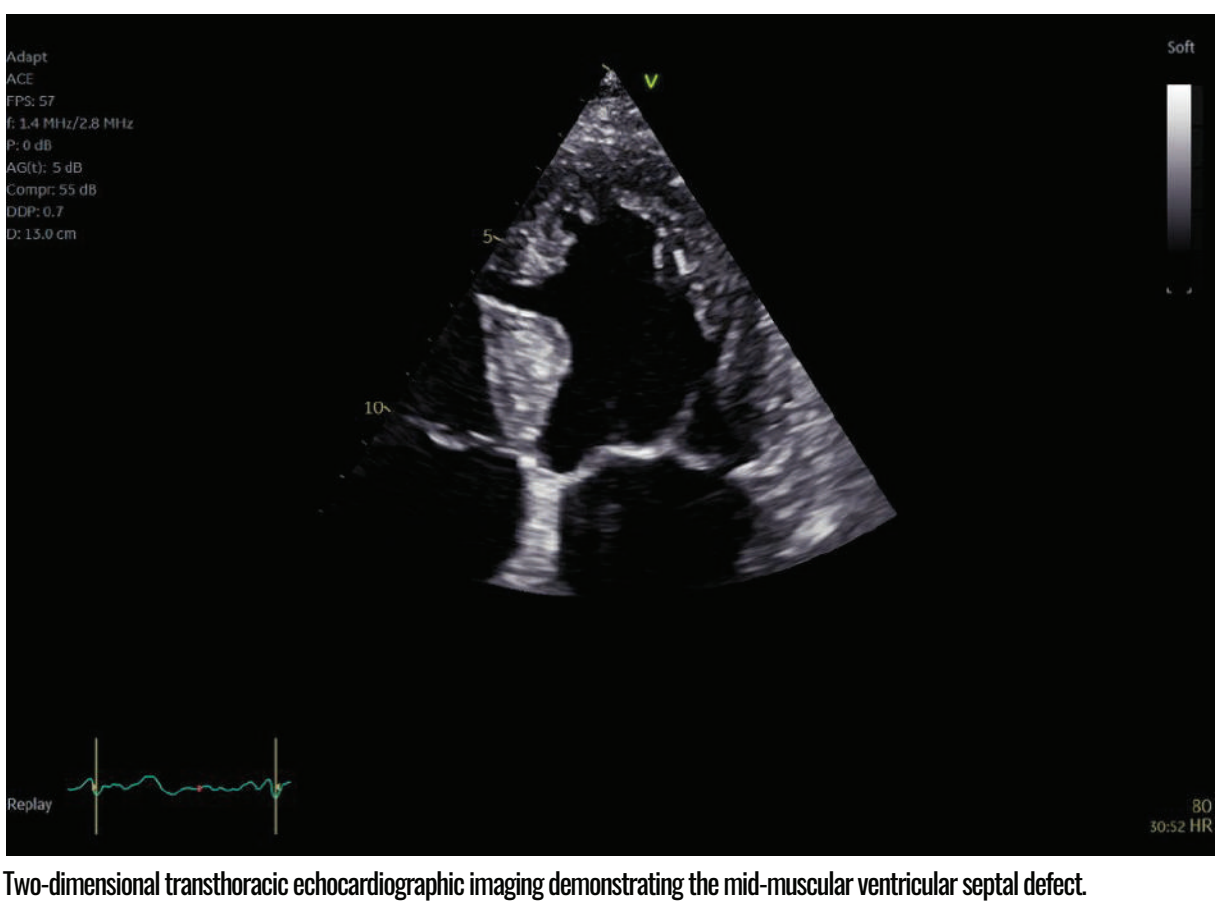

Two-dimensional transthoracic echocardiographic imaging demonstrating the mid-muscular ventricular septal defect.

Figure 2

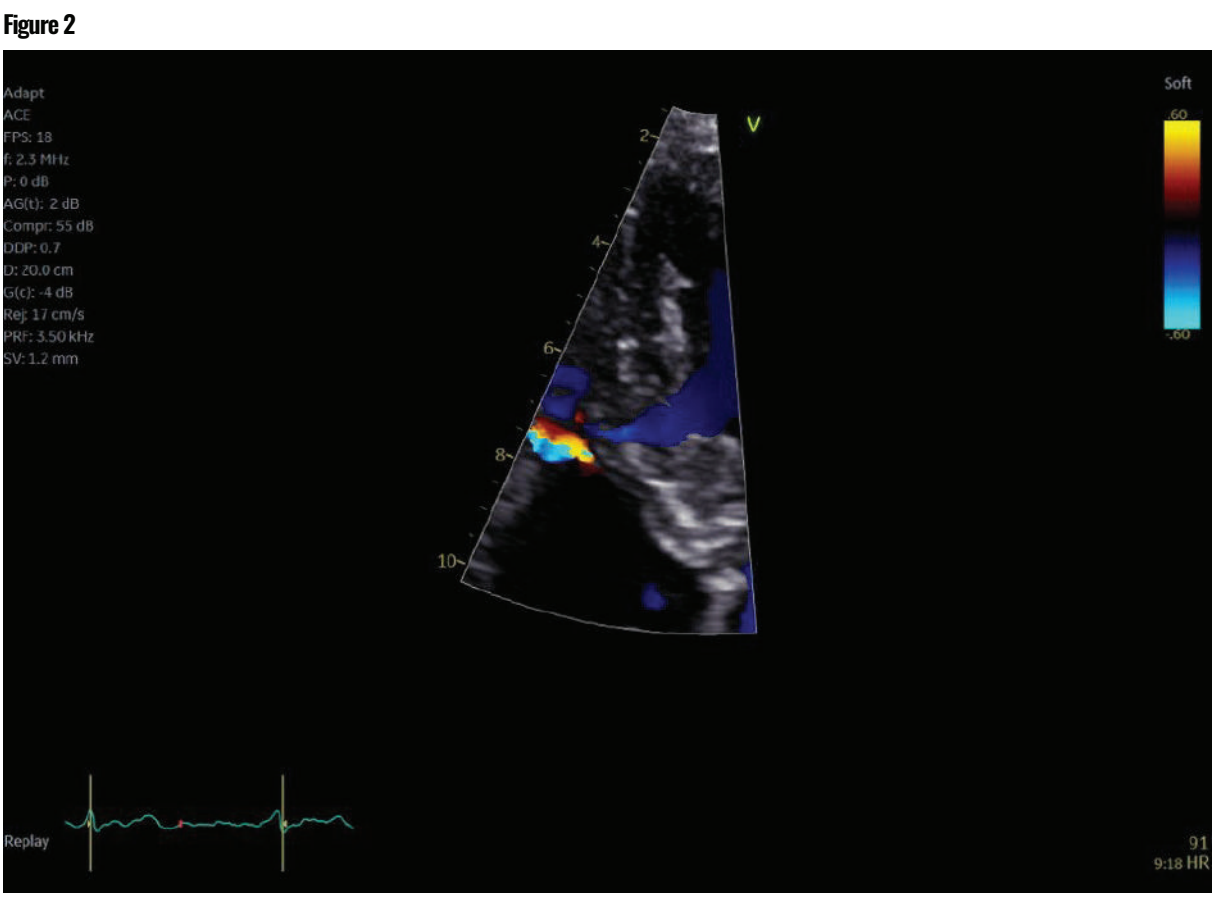

Two-dimensional transthoracic echocardiography with color doppler demonstrating a left-to-right shunt across the mid-muscular ventricular septal defect.

Figure 3

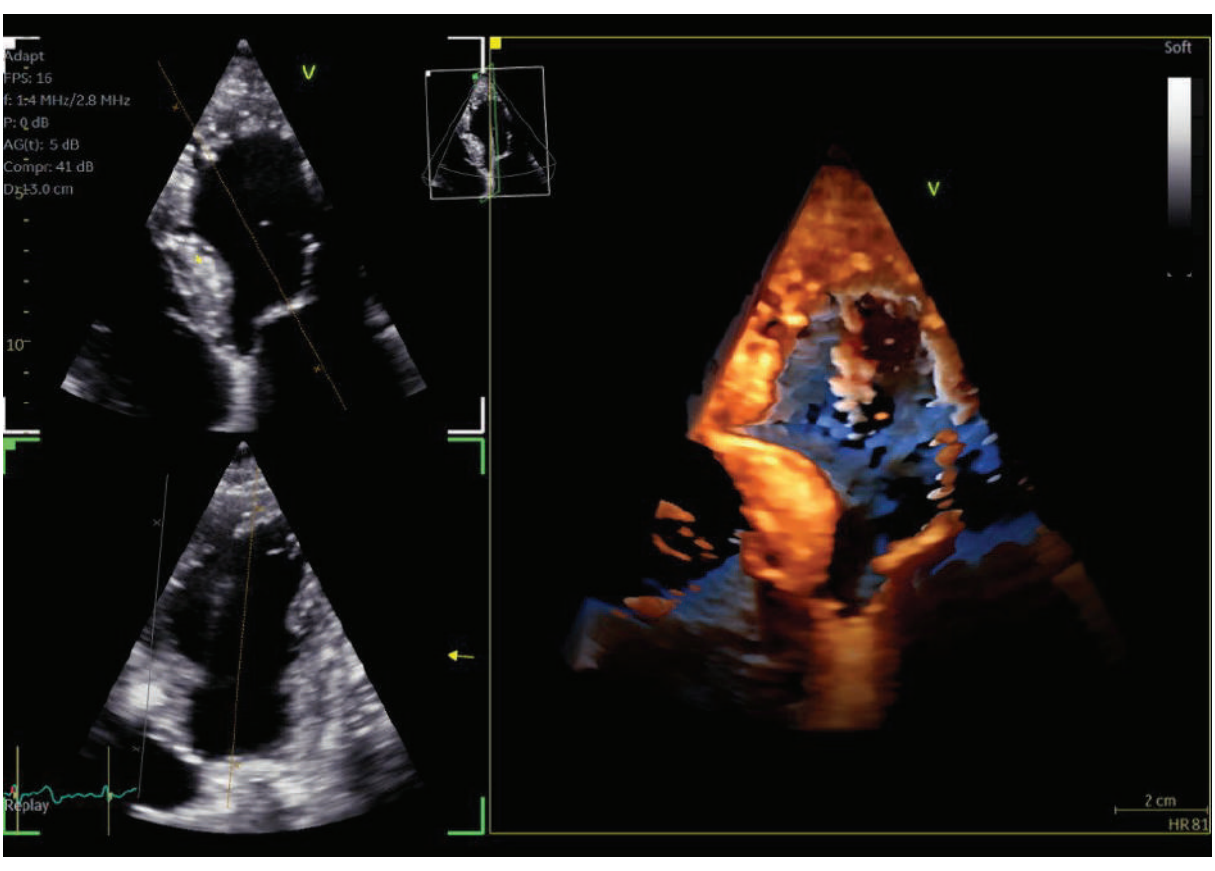

Three-dimensional transthoracic echocardiographic imaging demonstrating the mid-muscular ventricular septal defect and its anatomical relationship with the surrounding septal structures.

Figure 4

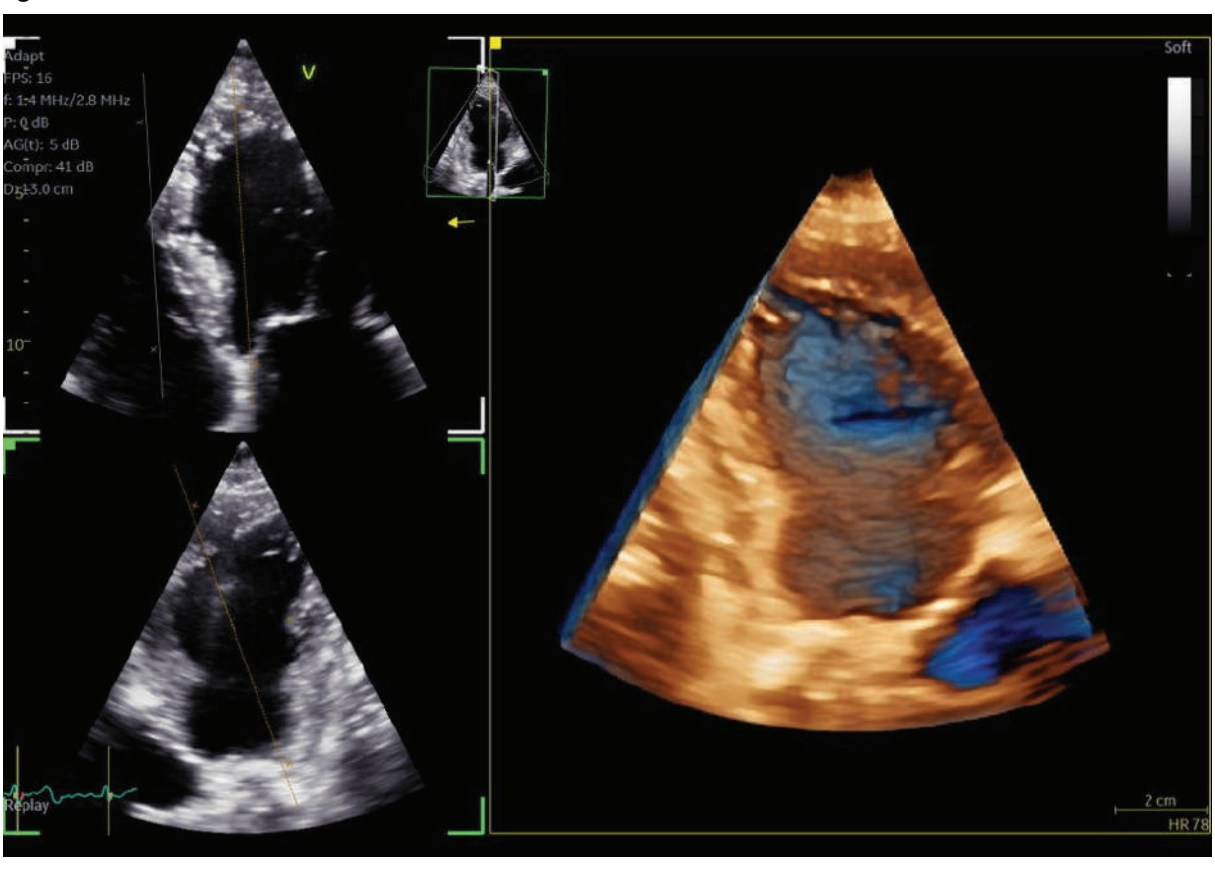

Three-dimensional transthoracic echocardiographic visualization of the mid-muscular ventricular septal defect

Figure 5

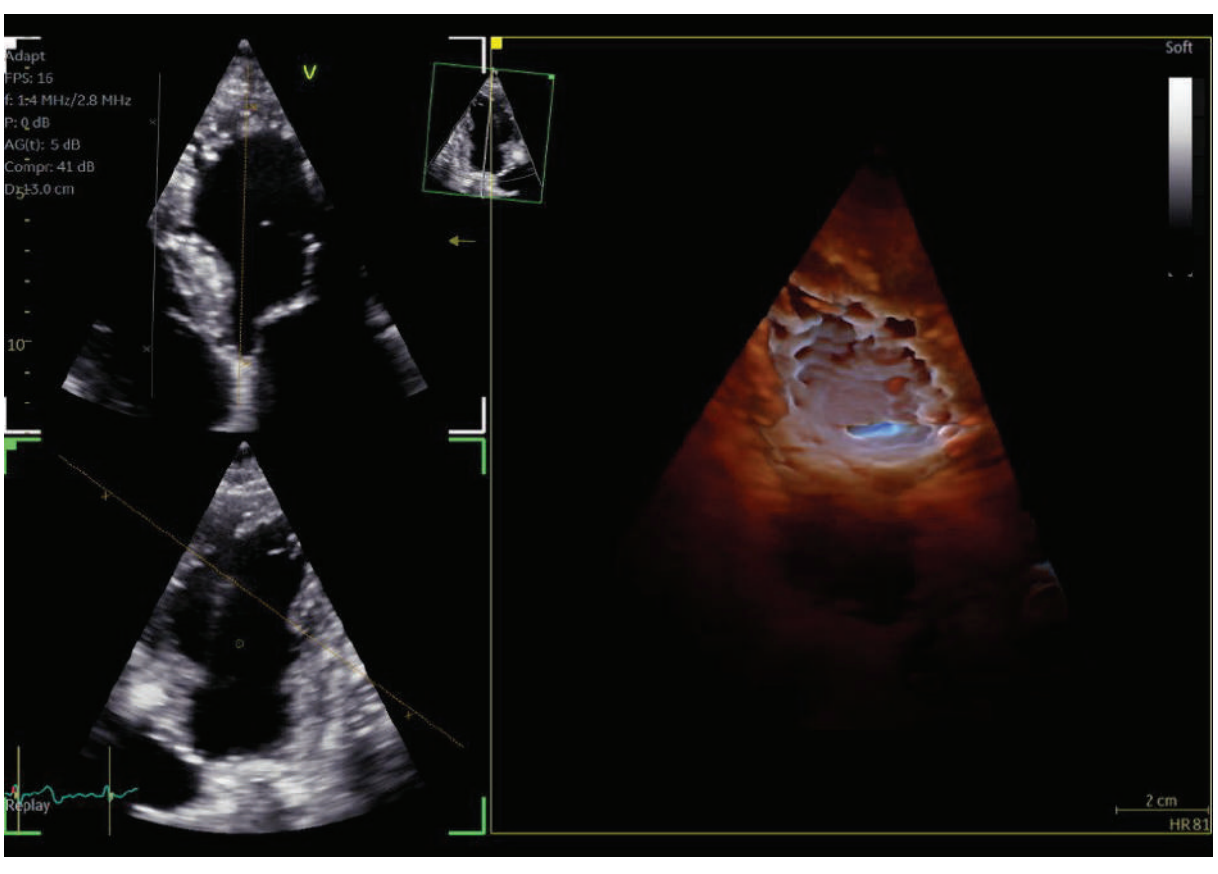

Three-dimensional transthoracic echocardiographic visualization of the mid-muscular ventricular septal defect, demonstrating the defect in an en-face view.

TÜRK KARDİYOLOJİ DERNEĞİ

TÜRK KARDİYOLOJİ DERNEĞİ
Kardiyak Görüntüleme Birliği

TÜRK KARDİYOLOJİ DERNEĞİ
Kalp Kapak Hastalıkları Çalışma Grubu

POSTERLER



PS-01

TURKISH SOCIETY OF CARDIOLOGY
TURKISH SOCIETY OF CARDIOLOGY Cardiac Imaging Working Group
TURKISH SOCIETY OF CARDIOLOGY Heart Valve Diseases Working Group
Cardiac Imaging and Valve Diseases Meeting
16-18 October 2026 Radisson Blu Hotel, İstanbul Şişli

A Rare Case of Obstructive Mechanical Tricuspid Prosthetic Valve Thrombosis Diagnosed by Multimodality Imaging and Successfully Treated with Slow-Infusion Alteplase Therapy

Imad Eddin Fethiye, MD; Duygu Inan, MD; Semih Kalkan, MD
Health Sciences University Başakşehir Çam and Sakura City Hospital, İstanbul, Turkey

T.C. SAĞLIK BAKANLIĞI BAŞAKŞEHİR ÇAM ve SAKURA ŞEHİR HASTANESİ

INTRODUCTION

Prosthetic valve thrombosis is a rare but potentially life-threatening complication of mechanical heart valves. Multimodality imaging is essential for diagnosis and treatment planning.

CASE PRESENTATION

- 57-year-old woman
- Previous mechanical mitral and tricuspid valve replacement
- Presented with progressive dyspnea (NYHA III–IV)
- ECG: Atrial fibrillation with controlled ventricular rate

Heart Rate: 84 bpm
Rhythm: Atrial fibrillation
Interpretation: Abnormal R-wave progression, late transition

PR interval: –
QRS duration: 72 ms
QT interval: 379 ms
QTc (Bazett): 449 ms

Axis:
P: –
QRS: +1°
T: +78°

ABNORMAL ECG
Unconfirmed Diagnosis

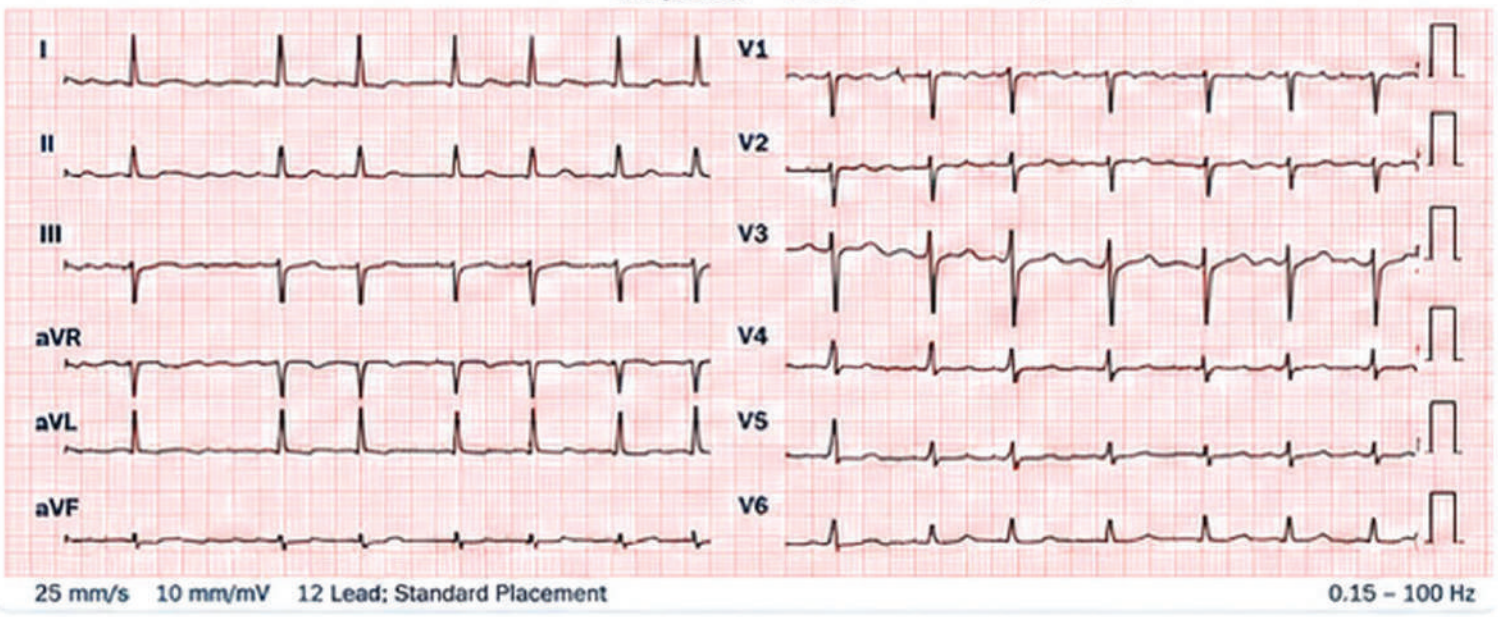

KEY TAKEAWAY MESSAGE

Multimodality imaging is crucial for accurate diagnosis of mechanical valve thrombosis. Slow-infusion alteplase can be an effective and safe alternative to surgery in selected high-risk patients.

MULTIMODALITY IMAGING

TEE (Transesophageal Echocardiography)

Obstructive thrombus seen on the tricuspid prosthetic valve with restricted leaflet motion.

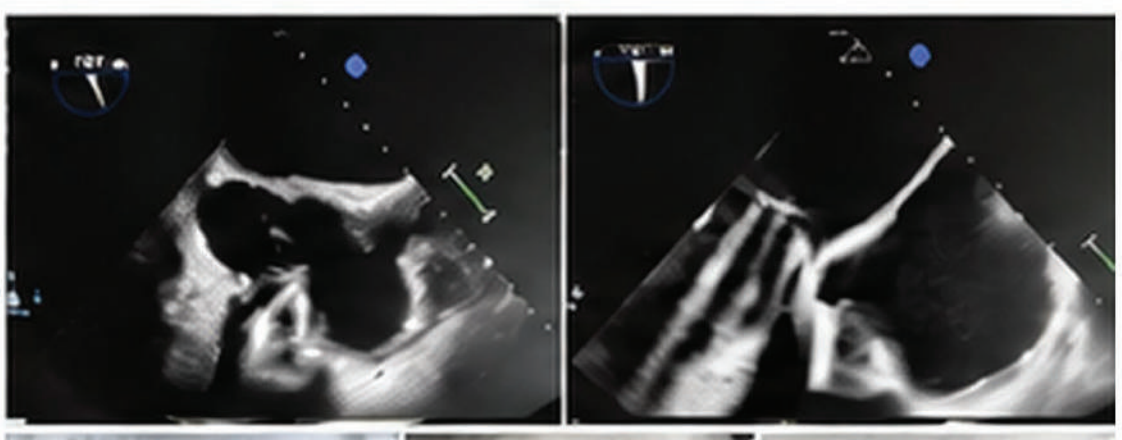

Fluoroscopy

Reduced leaflet excursion of the mechanical tricuspid valve (both leaflets immobile).

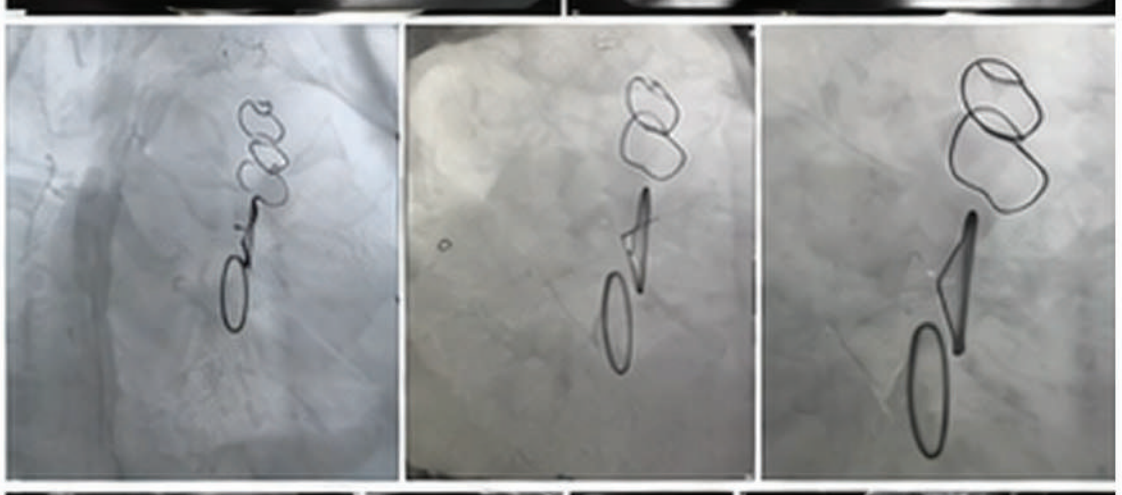

Cardiac CT

Hypodense thrombus seen on the atrial side of the mechanical tricuspid valve causing obstruction.

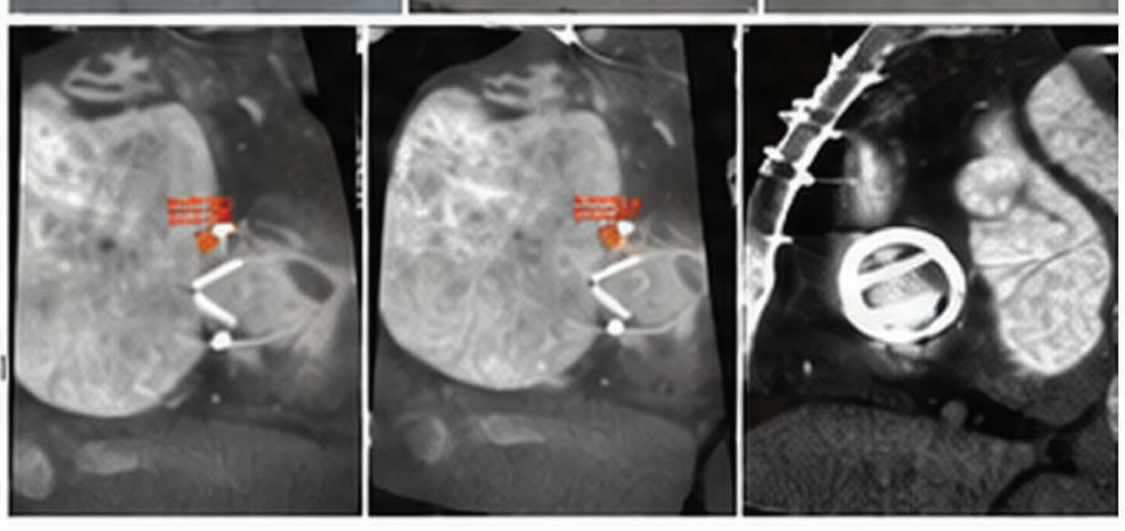

DIAGNOSIS

Obstructive thrombosis of the mechanical tricuspid prosthetic valve confirmed by multimodality imaging (TEE, fluoroscopy, CT).

CONCLUSION

In this rare case of obstructive mechanical tricuspid prosthetic valve thrombosis, multimodality imaging enabled rapid and accurate diagnosis, and slow-infusion alteplase therapy successfully restored valve function without complications or need for surgery.

TREATMENT: SLOW-INFUSION ALTEPLASE

Slow-infusion alteplase therapy was started due to high surgical risk.

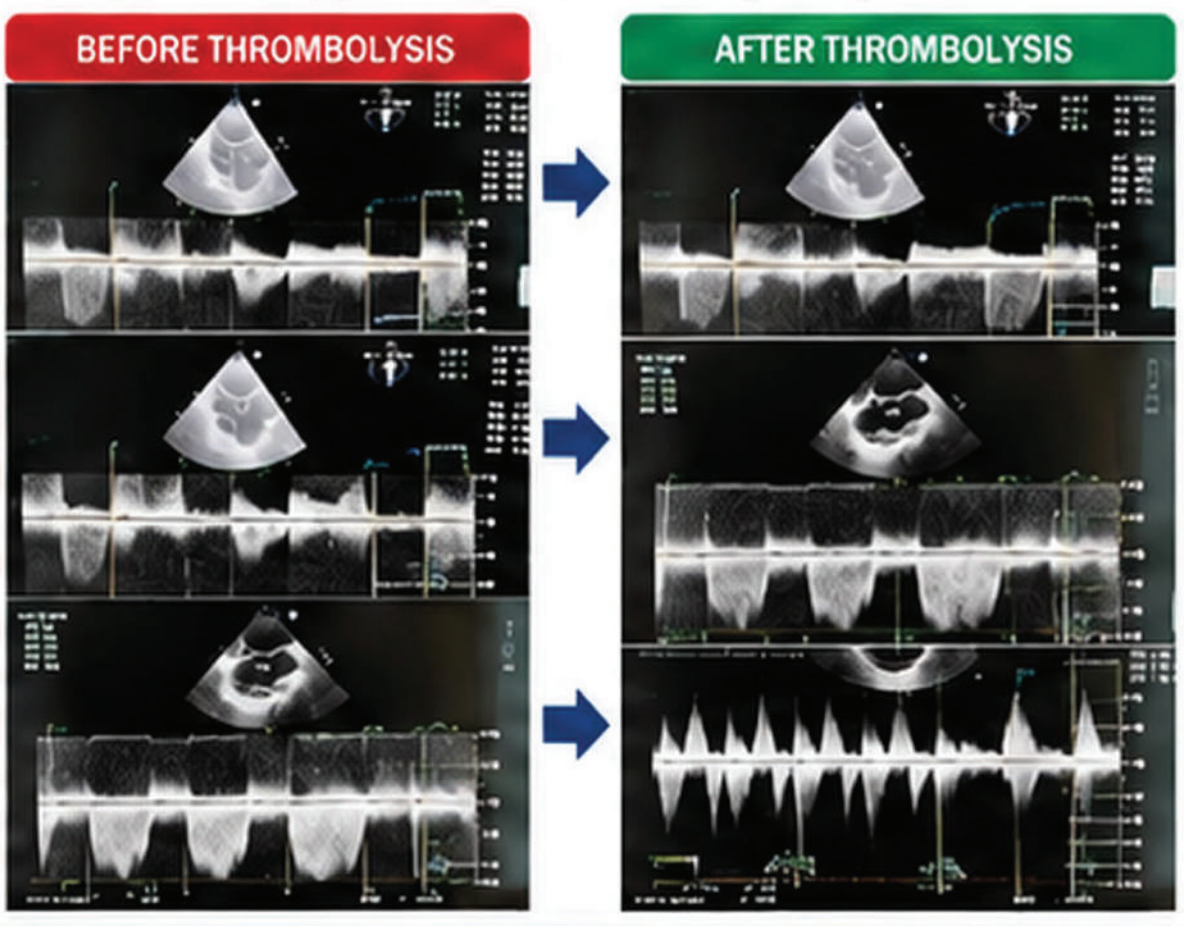

OUTCOME

- TEE demonstrated normalization of prosthetic valve gradient (mean gradient decreased to 2 mmHg).
- Normal leaflet motion was restored.
- The patient's symptoms resolved completely.
- She was discharged on warfarin with therapeutic INR.

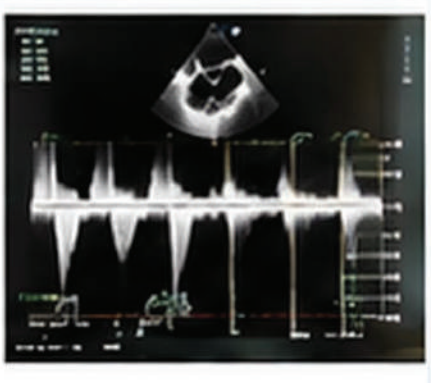

CONTACT & MORE INFORMATION

Dr İmad Eddin Fethiye, MD
Health Sciences University
Başakşehir Çam And Sakura City Hospital
Cardiology Department
emad.fethiye@gmail.com
05348806015

PS-02

CASE REPORT · CARDIOLOGY · CARDIOVASCULAR SURGERY · CARDIAC IMAGING

Hidden in the Hinges

Extensive Organized Thrombus in a Dysfunctional Mechanical Mitral Valve Prosthesis

Mahsa KHANMOHAMMADI, Nuray KAHRAMAN AY, Ahmet BACAKSIZ, Mahmut ULUGANYAN, Nusret AÇIKGÖZ, Oğuzhan ABANOZ, Necla Zeynep EREN, Ali Arda SÖZEN, Hasan Burak İŞLEYEN

Department of Cardiology, Bezmialem Hospital, Istanbul, Türkiye

KEYWORDS: Mechanical mitral valve · Prosthetic valve thrombosis · Multimodal imaging · Transesophageal echocardiography · Hinge thrombosis

THE KEY FINDING · SIZE–DYSFUNCTION MISMATCH

THROMBUS ON CT	VALVE FUNCTION ON TEE	AT REDO SURGERY
3.7 × 6.9 mm	**≠ EOA 0.7 cm²**	**→ Extensive**
small, ventricular surface only	mean gradient 19 mmHg · NYHA III · pulmonary edema	organized thrombus across the posterior hinge

01 Background

Mechanical heart valves require lifelong anticoagulation.[1] Prosthetic valve thrombosis (PVT) affects 0.1–5.7% of mechanical valves, is 2–3 times more frequent in the mitral than the aortic position[2,3] and carries a mortality of 5–15%.[2] Inadequate anticoagulation is the leading risk factor.[4,5] No single imaging modality reliably shows thrombus at the valve hinge, so diagnosis rests on multimodal imaging and clinical suspicion.[6,10,11]

02 Case Presentation

A 63-year-old woman with a prior mitral valve replacement (31 mm St. Jude mechanical valve) and tricuspid Kay annuloplasty presented with dyspnea of about one month, markedly worse over the last two weeks. Vital signs were normal and mechanical valve sounds were audible. She had missed follow-up and INR monitoring for 4–5 months. TTE and fluoroscopy showed restricted leaflet motion; TEE confirmed severe prosthetic obstruction, yet CT detected only a small thrombus.

INR	SYMPTOMS	NO MONITORING
1.0–1.2	**NYHA III**	**4–5 months**
target 2.5–3.5	worse over 2 weeks	missed INR follow-up

03 Treatment and Outcome

The small CT finding alone would have favoured conservative or thrombolytic therapy, but dysfunction was disproportionately severe and pulmonary edema with bilateral effusion raised the bleeding risk, so **redo surgery** was chosen. Exploration revealed extensive organized thrombus concentrated at the posterior hinge, far exceeding the CT estimate. The valve was excised and a new mechanical valve implanted. Recovery was uneventful, with normal prosthetic function on echocardiography and INR within range on warfarin at discharge.

04 Discussion

- **Risk:** subtherapeutic INR was the trigger;[4] mitral prostheses thrombose more often than aortic (0.5–6% vs 0.2–1.3%),[3,9] and severe LA dilation with grade IV echo contrast added to the risk.
- **Imaging limits:** TEE is the gold standard but may miss hinge thrombus; fluoroscopy shows leaflet motion,[11] and CT can underestimate organized thrombus or confuse it with metallic artifact.[6,12]
- **Thrombus vs pannus:** acute worsening and low INR favoured thrombus; pannus is chronic and appears years after surgery.[13]
- **Treatment:** surgery is preferred with NYHA III–IV, thrombus area > 0.8 cm² or contraindication to lysis;[15] a 2025 randomised trial favoured urgent surgery over fibrinolysis in left-sided PVT.[17]

Multimodal Imaging and Surgical Findings

TTE	Mean mitral gradient **20 mmHg**; restricted valve motion; severe left atrial dilation
Fluoroscopy	Restricted motion of the mechanical mitral leaflets
TEE	Posterior leaflet markedly and anterior leaflet mildly restricted; max/mean gradient **27/19 mmHg**, PHT **285 ms**, EOA **0.7 cm²**; grade IV spontaneous echo contrast in LA (LAA ligated); hinge thrombus not directly visualised
CT	**3.7 × 6.9 mm** thrombus on the ventricular surface (−12 to 11.6 HU); bilateral pleural effusion (right 12 mm); pulmonary edema

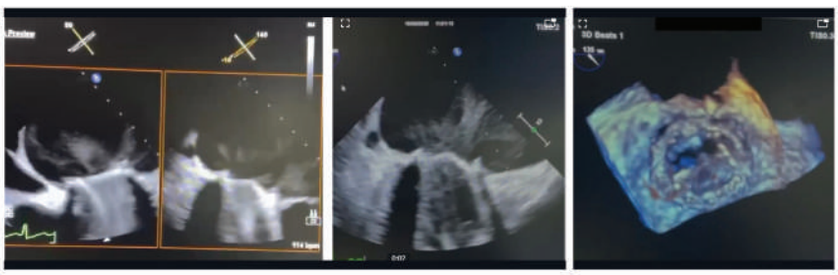

Fig. 1–2 · TEE: biplane view with marked restriction of posterior leaflet motion, 2D view of leaflet motion and LA size, and 3D en-face view of leaflet opening and symmetry.

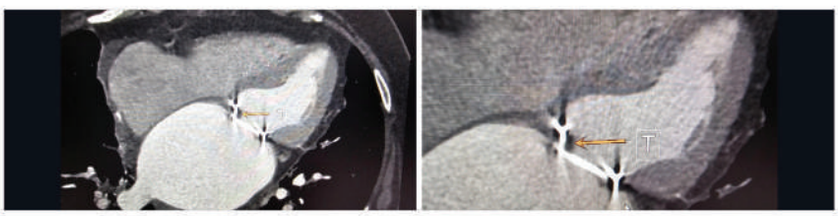

Fig. 3 · CT, axial sections: arrows mark the only imaged thrombus, on the ventricular surface of the mitral prosthesis.

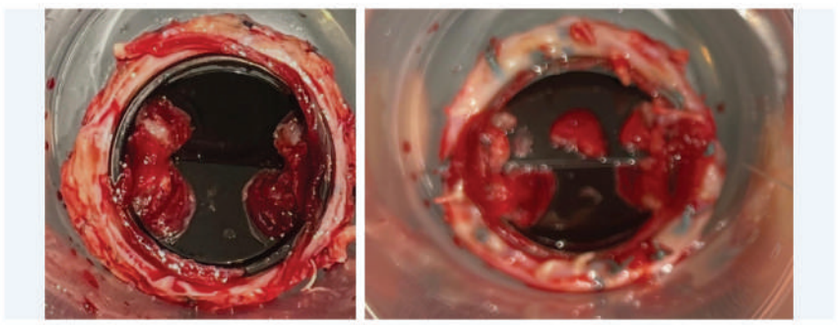

Fig. 4 · Intraoperative findings: organized thrombus adherent to leaflet and hinge, seen from the atrial (left) and ventricular (right) surfaces.

05 Conclusion

Let the severity of dysfunction and the clinical picture, not thrombus size on imaging, guide management: multimodal imaging can greatly underestimate the true thrombus burden.

1 A small thrombus with severe dysfunction is a red flag, not reassurance.

2 Combine TTE, TEE, fluoroscopy and CT, knowing their blind spot at the hinge.

3 Regular INR monitoring (2.5–3.5 for mitral) is the best prevention.

REFERENCES

1. Serban A, et al. Diagnosis of left-sided mechanical prosthetic valve thrombosis: a pictorial review. *J Pers Med.* 2023;13(6):967.
2. Soria Jiménez CE, et al. Management of mechanical prosthetic heart valve thrombosis. *J Am Coll Cardiol.* 2023;81(21):2115–2127.
3. Cannegieter SC, et al. Thromboembolic and bleeding complications in patients with mechanical heart valve prostheses. *Circulation.* 1994;89(2):635–641.
4. Cáceres-Lóriga FM, et al. Prosthetic heart valve thrombosis: pathogenesis, diagnosis and management. *Int J Cardiol.* 2006;110(1):1–6.
5. Bal U, et al. Effects of a low INR on thromboembolic and bleeding complications after mechanical MVR. *J Cardiothorac Surg.* 2014;9:79.
6. Bonnichsen CR, Pellikka PA. Prosthetic valve thrombus versus pannus: progress with imaging. *Circ Cardiovasc Imaging.* 2015;8(12):e004283.
7. Vahanian A, et al. 2021 ESC/EACTS Guidelines for the management of valvular heart disease. *Eur Heart J.* 2022;43(7):561–632.
8. Karthikeyan G, et al. Urgent surgery compared with fibrinolytic therapy for left-sided PVT: meta-analysis. *Eur Heart J.* 2013;34(21):1557–1566.
9. Dangas GD, et al. Prosthetic heart valve thrombosis. *J Am Coll Cardiol.* 2016;68(24):2670–2689.
10. Kim JY, et al. Advanced imaging for detection and differentiation of prosthetic valve obstruction: meta-analysis. *JACC Cardiovasc Imaging.* 2019;12(11 Pt 1):2182–2192.
11. Derda AA, et al. Cinefluoroscopy for assessment of mechanical heart valves with suspected dysfunction. *Front Cardiovasc Med.* 2022;9:952255.
12. Suchá D, et al. Multimodality imaging assessment of prosthetic heart valves. *Circ Cardiovasc Imaging.* 2015;8(9):e003703.
13. Tanis W, et al. Differentiation of thrombus from pannus in mechanical prosthetic valve obstruction. *Eur Heart J Cardiovasc Imaging.* 2014;15(2):119–129.
14. Gündüz S, et al. Diagnosis, treatment & management of prosthetic valve thrombosis. *Expert Rev Med Devices.* 2020;17(3):209–221.
15. Otto CM, et al. 2020 ACC/AHA Guideline for the management of valvular heart disease. *Circulation.* 2021;143(5):e35–e71.
16. Praz F, et al. 2025 ESC/EACTS Guidelines for the management of valvular heart disease. *Eur Heart J.* 2025;46(44):4635–4736.
17. Karthikeyan G, et al. Urgent surgery vs fibrinolytic therapy for left-sided PVT: a randomized trial. *Eur Heart J.* 2025;46(34):3373–3381.

 · Correspondence: mahsa.khanmohammadi@bezmialem.edu.tr

PS-03

CASE REPORT · CARDIOLOGY · INFECTIOUS DISEASES · CARDIOVASCULAR SURGERY

More than a Deep Vein Thrombosis

Destructive Multivalvular *Enterococcus faecalis* Infective Endocarditis

Mahsa KHANMOHAMMADI, Ahmet BACAKSIZ, Ramazan ÖZDEMİR, Nuray KAHRAMAN AY, Oğuzhan ABANOZ, Ali Arda SÖZEN, Necla Zeynep EREN, Hasan Burak İŞLEYEN

Department of Cardiology, Bezmialem Hospital, Istanbul, Türkiye

KEYWORDS: Infective endocarditis · *Enterococcus faecalis* · Vegetation · Deep vein thrombosis · Janeway lesion · Cocaine use

CLINICAL TIMELINE · 47-YEAR-OLD MAN

− 3 months	− 1.5 months	Outside centre	Admission	Diagnosis	Staging	Surgery
Fatigue; ~20 kg unintentional weight loss	Right leg swelling and pain	Doppler US: posterior tibial vein DVT	TTE: suspected valvular vegetation	Blood cultures: *E. faecalis*; TEE: mitral + aortic vegetations	Emboli: SMA, kidney, spleen; brain MRI normal	AVR + MVR with mechanical prostheses

1 Introduction

Infective endocarditis (IE) is a microbial infection of the endocardium that can be fatal without prompt, multidisciplinary care. Enterococci are the third most common causative organisms after staphylococci and streptococci, with a rising incidence in native-valve IE.[1,2] We report multivalvular *E. faecalis* IE in a patient whose first presentation was deep vein thrombosis (DVT).

2 Case Presentation

2.1 HISTORY

A 47-year-old man presented with right leg swelling and pain of ~1.5 months' duration. Doppler ultrasonography at an outside centre showed acute thrombosis of the mid-distal posterior tibial vein. He also reported marked fatigue and ~20 kg unintentional weight loss over 3 months. Transthoracic echocardiography (TTE) raised suspicion of a valvular vegetation, and he was admitted with a preliminary diagnosis of IE.

Past history	LAD and RCA PCI (2021), repeat RCA PCI (2025); epilepsy; cocaine dependence (intranasal)
Medications	Acetylsalicylic acid; enoxaparin 0.6 mL b.i.d.; amoxicillin–clavulanate 1000 mg b.i.d.; ciprofloxacin; levetiracetam 500 mg

2.2 PHYSICAL EXAMINATION

Janeway lesions on the plantar surface and toes of the right foot, with bilateral digital clubbing. No fever was documented and **no murmur was audible** despite extensive valvular destruction.



Figure 1. Janeway lesions of the right foot: (A) plantar and toe surfaces; (B) dorsum.

2.3 LABORATORY FINDINGS

Parameter	Result	Reference
WBC (×10³/µL)	**12.5** ↑	4.0–10.0
Hemoglobin (g/dL)	**8.7** ↓	13.5–17.5
Platelets (×10³/µL)	**480** ↑	150–450
CRP (mg/L)	**80.7** ↑	0–5
ESR (mm/h)	**51** ↑	0–15
Procalcitonin (ng/mL)	0.05	< 0.05
BNP (ng/L)	**890.6** ↑	< 100

3 Clinical Course

Three blood-culture sets were drawn and empirical cefepime + vancomycin was started; cultures grew *Enterococcus faecalis*. Cranial DWI/SWI MRI was normal, excluding central nervous system embolism at this stage.

Brain MRI	Superior mesenteric a.
No embolism	**Embolic filling defect**
Kidney	**Spleen**
Infarct / perfusion defect	**Cystic lesions — abscess**

Modified Duke Criteria

MAJOR	Typical organism (*E. faecalis*) in blood cultures
MAJOR	Echocardiographic vegetations — mitral and aortic valves
MINOR	Vascular phenomena — Janeway lesions; systemic emboli

2 major criteria → Definite infective endocarditis

3.1 TRANSOESOPHAGEAL ECHOCARDIOGRAPHY

EF 40%, dilated left atrium, LV 77 × 55 mm; severe aortic and mitral regurgitation. Mobile **15 × 6 mm** vegetation on the mitral P3 scallop; aortic vegetations up to **30 × 6 mm** destroying all three cusps, largest on the right coronary cusp. TEE, more sensitive than TTE, confirmed and characterised both lesions.

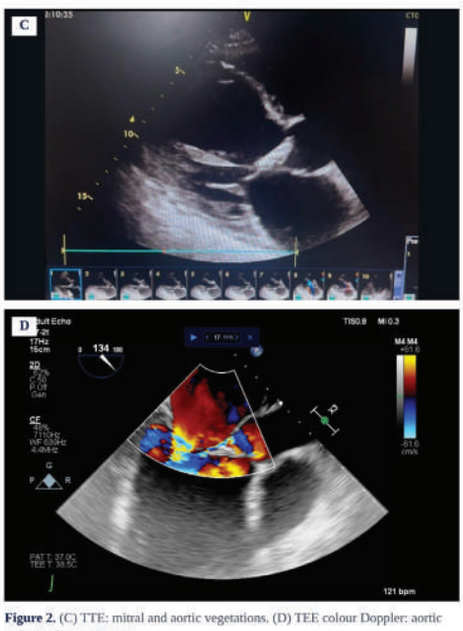

Figure 2. (C) TTE: mitral and aortic vegetations. (D) TEE colour Doppler: aortic and mitral regurgitation.

3.2 SURGICAL TREATMENT

Given severe multivalvular destruction and regurgitation, the patient underwent aortic and mitral valve replacement (AVR + MVR) on cardiopulmonary bypass. Destructive vegetations were excised and both valves replaced with mechanical prostheses.



Figure 3. (E) Intraoperative view: destructive vegetations excised from the aortic and mitral valves.

4 Discussion

- Presentation was DVT with constitutional symptoms rather than fever and murmur; digital clubbing suggests a subacute-to-chronic course.
- Cocaine use is a recognised IE risk factor.[5,6] Its vasospastic and procoagulant effects may favour left-sided involvement even with intranasal use, and mucosal trauma may allow transient bacteraemia from nasal flora.
- The DVT–IE association is rarely reported; systemic inflammation, hypercoagulability and venous stasis are plausible links,[3] and DVT may be the first clue to occult IE.
- Empirical cefepime + vancomycin was guideline-concordant; therapy should be narrowed to an enterococcal regimen (e.g., ampicillin + ceftriaxone) once cultures return.[1]
- Vegetations > 10 mm carry a high embolic risk;[4] multivalvular destructive disease with heart failure warrants early surgical evaluation.[1]

5 Conclusion

IE does not always present with fever and murmur; an apparently unrelated finding such as DVT may herald occult systemic infection. Unexplained weight loss, fatigue and peripheral stigmata alongside a thromboembolic event should prompt early blood cultures and echocardiography.

TAKE-HOME MESSAGES

1. Think IE when DVT meets unexplained weight loss and fatigue.
2. Early blood cultures and echocardiography shorten time to diagnosis.
3. A cardiology–ID–cardiac surgery team drives surgical timing and outcome.

REFERENCES

1. Delgado V, et al. 2023 ESC Guidelines for the management of endocarditis. *Eur Heart J.* 2023;44(39):3948–4042.
2. Baddour LM, et al. Infective endocarditis in adults (AHA Scientific Statement). *Circulation.* 2015;132(15):1435–1486.
3. Liesenborghs L, et al. Coagulation: at the heart of infective endocarditis. *J Thromb Haemost.* 2020;18(5):995–1008.
4. Thuny F, et al. Risk of embolism and death in infective endocarditis. *Circulation.* 2005;112(1):69–75.
5. Kadri AN, et al. IE associated with drug abuse in the US, 2002–2016. *J Am Heart Assoc.* 2019;8(19):e012969.
6. Sanaiha Y, et al. Infective endocarditis in intravenous drug users. *Trends Cardiovasc Med.* 2020;30(8):491–497.

LIMITATIONS

As a single case report, the temporal and mechanistic links proposed between cocaine use, DVT and IE are inferential and cannot establish causality; confirmation requires larger cohort studies.

Kardiyak Görüntüleme ve Kapak Hastalıkları Toplantısı 2026 · Correspondence: mahsa.khanmohammadi@bezmialem.edu.tr

PS-04

Paravalvular Aortic Regurgitation Mimicking a Perimembranous Ventricular Septal Defect After Surgical Aortic Valve Replacement: The Crucial Role of Transesophageal Echocardiography

Nuraiym MOLOSHOVA[1], Yunus Emre YAVUZ[1], Hakan AKILLI[1]

[1] Department of Cardiology, Necmettin Erbakan University Meram Faculty of Medicine, Konya, Türkiye

Introduction

Paravalvular leak (PVL) is a recognized complication of prosthetic valve surgery and may lead to significant hemodynamic deterioration. Differentiating paravalvular aortic regurgitation (PAR) from a postoperative ventricular septal defect (VSD) can be challenging, particularly when the abnormal jet is located adjacent to the membranous interventricular septum. We present a case of severe PAR mimicking a postoperative perimembranous VSD and emphasize the crucial role of transesophageal echocardiography (TEE) in establishing the correct diagnosis.

Case

A 69-year-old man presented with progressive dyspnea 15 days after surgical aortic valve replacement with XL size PERCEVAL-S (Liva Nova) prosthetic aortic valve. Transthoracic echocardiography (TTE) demonstrated a high-velocity turbulent jet in the region of the membranous interventricular septum. Based on the location and appearance of the jet, a postoperative perimembranous VSD was initially suspected (1,2). However, severe PAR was also considered in the differential diagnosis.

TEE was subsequently performed for detailed assessment of the prosthetic valve and the origin of the abnormal flow. Multiplanar 2D TEE demonstrated that the jet was closely related to the prosthetic valve sewing ring rather than originating from a true defect in the interventricular septum (3,4,6). Importantly, assessment of the jet throughout the cardiac cycle demonstrated predominantly diastolic flow, favoring aortic regurgitation rather than a VSD.

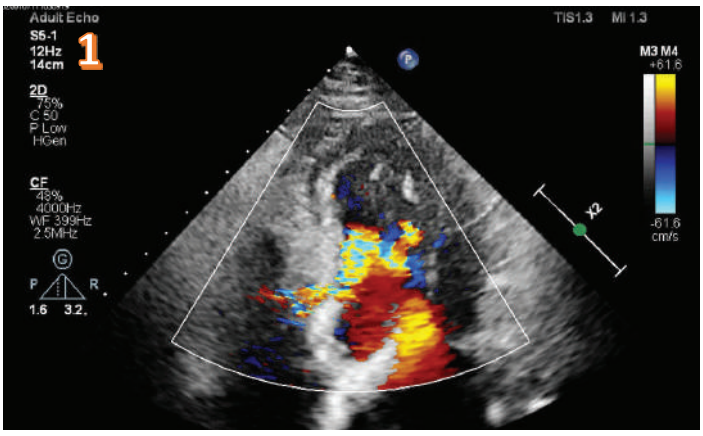

Three-dimensional TEE provided further anatomical clarification by allowing direct visualization of the prosthetic valve and its surrounding structures (5). A paravalvular regurgitant orifice was identified adjacent to the prosthetic valve, with the regurgitant jet extending toward the membranous septal region. No true discontinuity of the interventricular septum was demonstrated. These findings established the diagnosis of severe PAR mimicking a perimembranous VSD.

Given the patient's symptoms and severe paravalvular regurgitation, redo aortic valve surgery was performed. A significant paravalvular leak was identified intraoperatively and surgically corrected, followed by implantation of a 27-mm Avalus bioprosthetic aortic valve. Following redo surgery, the patient's dyspnea improved, and postoperative echocardiography demonstrated satisfactory prosthetic valve function without significant residual paravalvular regurgitation.

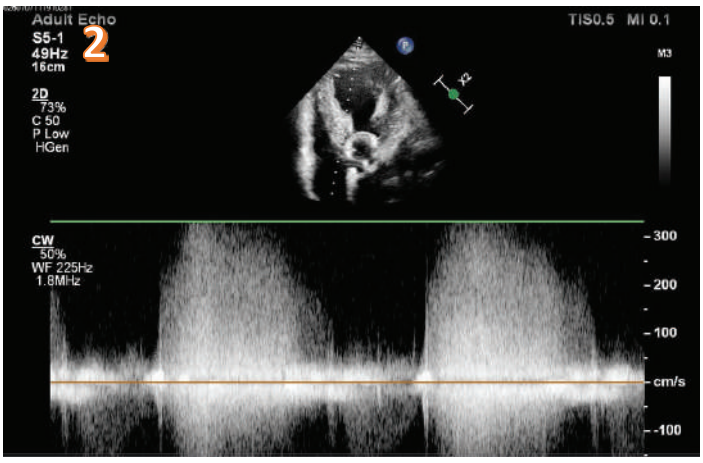

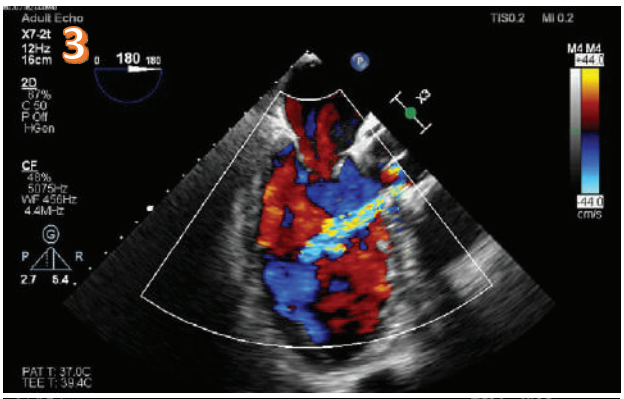

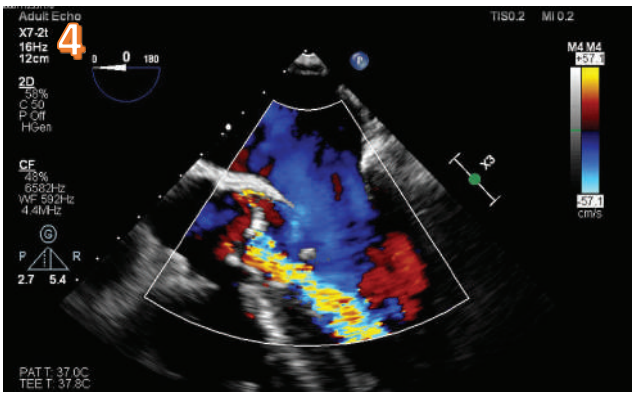

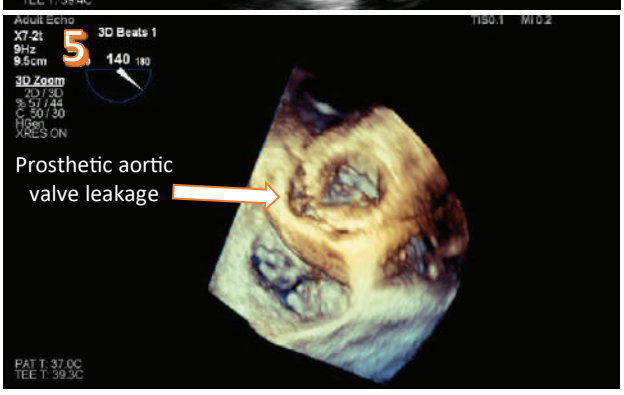

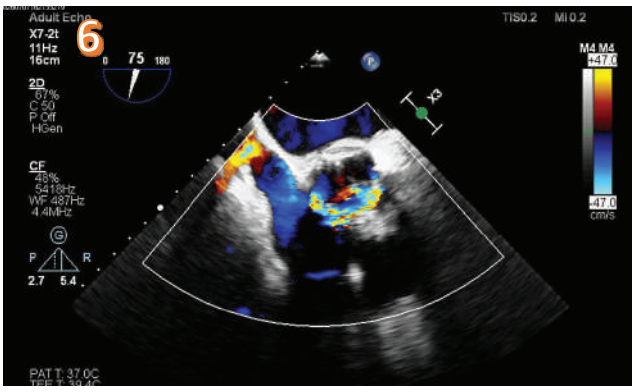

Discussion

The anatomical proximity of the aortic annulus, prosthetic valve sewing ring, membranous septum, and right-sided cardiac structures may cause a paravalvular regurgitant jet to mimic a perimembranous VSD on TTE. Therefore, the apparent direction of the jet should not be used in isolation to establish the diagnosis.

The key differentiating features are the **anatomical origin and timing of the jet**. PAR originates outside the prosthetic valve sewing ring and produces predominantly diastolic regurgitant flow, whereas a VSD represents a true discontinuity of the interventricular septum with predominantly systolic left-to-right flow.

TEE is particularly valuable because it provides superior visualization of the prosthetic valve, sewing ring, aortic annulus, membranous septum, and the precise origin of abnormal flow. Furthermore, 3D TEE enables en-face visualization of the prosthetic valve and can directly demonstrate the location and morphology of a paravalvular defect. In contrast, a true perimembranous VSD is visualized as a discontinuity within the interventricular septal tissue.

Conclusion

Severe PAR may closely mimic a postoperative perimembranous VSD on TTE. In patients presenting with dyspnea shortly after SAVR, careful assessment of jet timing and, most importantly, its anatomical origin is essential. TEE, particularly 3D TEE, plays a pivotal role in differentiating PVL from VSD and in guiding definitive surgical management.

Communication : Dr. Yunus Emre Yavuz (yemre91@icloud.com)

PS-05

LEFT VENTRICULAR FREE WALL RUPTURE FOLLOWING ACUTE MYOCARDIAL INFARCTION

Trabzon University Ahi Evren Chest and Cardiovascular Surgery Hospital, Trabzon, Turkey

Ayşenur Çoban • Mükerrem Aydın

INTRODUCTION

Left ventricular free wall rupture is an uncommon but one of the most fatal mechanical complications of acute myocardial infarction. It most frequently occurs within the first week following myocardial infarction and can cause sudden hemodynamic deterioration (2,3). Transthoracic echocardiography (TTE) is of critical importance in diagnosis (1,3).

CASE REPORT

A 62-year-old male patient with no known history of coronary artery disease presented to the emergency department due to chest pain that started eight hours prior. His vital signs were: BP 80/50 mmHg, heart rate 85 beats/min, and spO2 99% (on room air). An inferoposterior ST-elevation myocardial infarction was detected on the electrocardiogram performed in the emergency department. On emergency TTE, a wall motion abnormality was observed in the inferior/inferolateral wall. The patient was admitted to the emergency cardiac catheterization laboratory with a diagnosis of STEMI.

Emergency coronary angiography showed 50% stenosis in the mid RCA, 30% in the LAD, and 100% distal occlusion in the CX, and successful primary percutaneous coronary intervention was performed. Medical therapy was decided following a 24-hour tirofiban infusion. Laboratory tests revealed Hs-troponin-I 14,000 ng/L, CK-MB 34 ng/mL, creatinine 1.67 mg/dL, Hemogram (hemoglobin) 11.3 g/dL, and CRP 201 mg/L. At the 12th hour, peak troponin was measured at 25,000 ng/L.

At the 96th hour of follow-up, the patient developed dyspnea and cough. Oxygen saturation on room air was measured as 95%. Chest X-ray showed infiltration areas consistent with pneumonia. A few hours later, due to the worsening of the patient's dyspnea, development of orthopnea, and desaturation on room air, the patient was taken to the ECHO laboratory.

On transthoracic echocardiography, LVEF was calculated as 50%. Wall motion abnormalities were observed in the inferior/inferolateral segments. An approximately 40 mm pericardial effusion located at the posterior LV was observed (Figure 1 and Figure 2). In parasternal long-axis and short-axis views, disruption of myocardial continuity in the left ventricular posterior free wall was observed (Figure 1 and Figure 2). Color Doppler examination showed systolic flow passage between the left ventricular cavity and the pericardial space (Figure 3 and 4). A systolic jet with a velocity of 3.29 m/s was recorded on CW Doppler examination (Figure 5). Compression on the left atrium was observed. The patient was evaluated by the cardiovascular surgery team in the echocardiography laboratory and was taken to emergency surgery. A 7-cm necrotic left ventricular free wall rupture was primarily repaired using bilateral felt support. The patient, whose postoperative follow-up period was uneventful, was discharged with full recovery after medical treatment was arranged.

ECHOCARDIOGRAPHIC IMAGES OF THE CASE

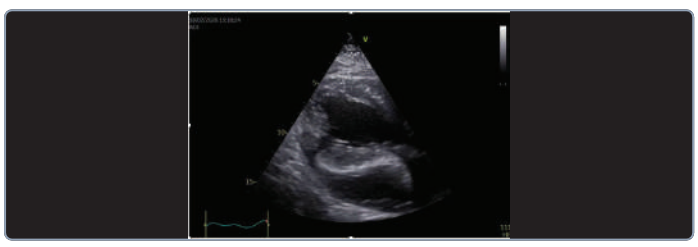

Figure 1: PLAX view demonstrating posterior LV rupture site and localized pericardial effusion.



Figure 2: Parasternal long-axis view demonstrating rupture site and pericardial effusion.

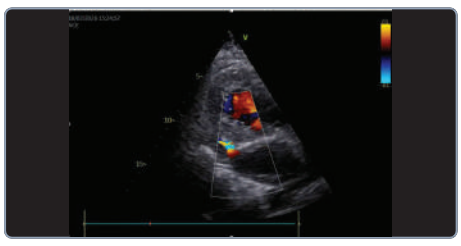

Figure 3: Modified PLAX view with color Doppler showing flow communication between LV and pericardial space.

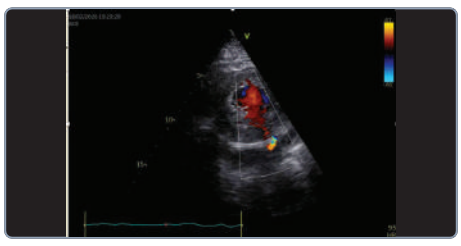

Figure 4: PSAX view with color Doppler demonstrating flow communication between LV and pericardial space.

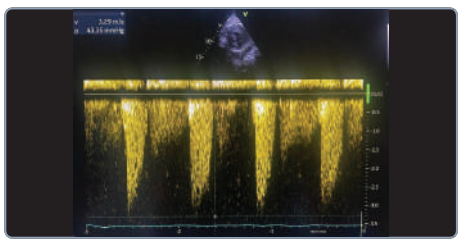

Figure 5: Parasternal short-axis view demonstrating high-velocity flow at the rupture site on CW Doppler.

DISCUSSION

Although its incidence has decreased today with the widespread use of primary percutaneous coronary intervention, the risk of development continues especially in patients with first myocardial infarction, advanced age, and delayed reperfusion therapy.

In the presented case, although the patient was clinically stable after primary percutaneous coronary intervention, dyspnea developing on the fourth day created a picture that could initially be associated with pulmonary infection. However, the findings detected by transthoracic echocardiography allowed the diagnosis to be made rapidly and enabled the patient to be referred to surgical treatment without delay.

This case demonstrates that mechanical complications must definitely be kept in mind in new-onset dyspnea or hemodynamic changes developing after acute myocardial infarction, and shows the critical role of transthoracic echocardiography in early diagnosis and guidance to life-saving surgical treatment.

REFERENCES

1. Mechanical Complications of Acute Myocardial Infarction: A Scientific Statement From the American Heart Association. DOI: 10.1161/CIR.0000000000000985
2. Left ventricular free wall rupture in acute myocardial infarction: a case report and literature review.
3. Subacute left ventricle free wall rupture after acute myocardial infarction: awareness of the clinical signs and early use of echocardiography may be life-saving.

PS-06

[PS-06]

Apikal HCM'yi Taklit Eden Kardiyak Fibrom: Multimodal Görüntüleme ile Değişen Tanı
Yunus Eren Tokat1 , Çağrı Özcan2 , Özge Çakmak Karaaslan1 , Ayşe İrem Demirtola Mammadlı1
1Ankara Bilkent Şehir Hastanesi, Kardiyoloji, Ankara
2Ankara Bilkent Şehir Hastanesi, Radyoloji, Ankara

Introduction / Background:Primer kardiyak tümörler nadir görülmektedir ve yaklaşık dörtte üçü benign karakterdedir. Kardiyak fibromlar, benign hamartomatöz tümörler olup çoğunlukla asemptomatik seyretmekle birlikte; tümörün boyutu ve lokalizasyonuna bağlı olarak aritmi, kalp yetersizliği, obstrüksiyon ve ani kardiyak ölüme neden olabilir. Ayrıca apikal sol ventrikül kalınlaşması hipertrofik kardiyomiyopatinin karakteristik fenotiplerinden biri olmakla birlikte, farklı patolojiler benzer morfolojik görünüm oluşturabilir. Özellikle klinik, elektrokardiyografik ve ekokardiyografik bulgular arasında uyumsuzluk varlığında multimodal kardiyak görüntüleme, gerçek miyokardiyal hipertrofinin taklitçilerinin ayırt edilmesinde kritik rol oynamaktadır. Bu olguda, apikal hipertrofik kardiyomiyopatiyi taklit eden ve multimodal görüntüleme ile kardiyak fibrom olarak tanımlanan intramiyokardiyal lezyon sunulmaktadır.

Case Presentation:Bilinen kardiyovasküler hastalık öyküsü bulunmayan 70 yaş erkek hasta, son aylarda belirginleşen efor intoleransı ve egzersiz kapasitesinde azalma nedeniyle kardiyoloji polikliniğine başvurdu. Angina, senkop veya çarpıntı tariflemeyen hastanın ailesinde kardiyomiyopati veya ani kardiyak ölüm öyküsü bulunmamaktaydı. EKG'de sinüs ritmi izlenirken, apikal hipertrofik kardiyomiyopatide görülebilen negatif T dalgası ve belirgin repolarizasyon değişiklikleri saptanmadı; yalnızca nonspesifik ST-T değişiklikleri mevcuttu(Şekil 1). Transtorasik ekokardiyografide (TTE) sol ventrikül apeksinde belirgin lokalize kalınlaşma ve apikal kavitede tama yakın obliterasyon izlenmesi öncelikle apikal hipertrofik kardiyomiyopatiyi düşündürdü(Şekil 2). Ancak belirgin apikal morfolojiye karşın beklenen elektrokardiyografik bulguların bulunmaması, alternatif tanılar açısından ileri değerlendirmeye yönlendirdi. Transözofageal ekokardiyografide (TEE), apikal hipertrofinin diffüz miyokardiyal hipertrofiden farklı olarak sınırları belirgin, kitle benzeri bir yapı oluşturduğu görüldü(Şekil 3). Lezyonun anatomik özelliklerinin ve doku karakterinin değerlendirilmesi amacıyla ileri multimodal görüntüleme yapıldı. Koroner BT anjiyografide koroner arterler normal olarak değerlendirildi (CAD-RADS 0). Ayrıca sol ventrikül apikolateral duvarı içerisinde yerleşimli, 42×25×44 mm (AP×TR×KK) boyutlarında, iyi sınırlı hipodens intramiyokardiyal kitle saptandı(Şekil 4). Kardiyak manyetik rezonans görüntülemede (KMR), apikal inferolateral yerleşimli, 23×33×42 mm boyutlarında, iyi sınırlı ve fuziform intramiyokardiyal lezyon izlendi. Lezyon düzeyinde lokalize hipokinezi bulunmasına karşın global sağ ve sol ventrikül sistolik fonksiyonları korunmuş olup intramiyokardiyal yerleşim, düşük T2 sinyal özelliği, ilk geçiş perfüzyonunun ve erken kontrastlanmanın olmaması ile yoğun ve homojen geç gadolinyum tutulumu birlikte değerlendirildiğinde görüntüleme bulguları kardiyak fibrom lehine değerlendirildi(Şekil 5). Başlangıçta apikal hipertrofik kardiyomiyopatiyi düşündüren morfolojinin, sol ventrikül apikal fibromuna bağlı olduğu ortaya kondu. Hasta multidisipliner değerlendirmeye yönlendirildi ve konseyde klinik izlem kararı alındı. Kısa dönem takiplerinde hasta klinik olarak stabil seyretti; ventriküler aritmi, senkop, dispne veya hastane yatış izlenmedi ve fonksiyonel kapasitesinde kötüleşme olmadı.

Discussion:Apikal hipertrofik kardiyomiyopati, apikal duvar kalınlaşması ve kavite obliterasyonuyla karakterize olmakla birlikte, intramiyokardiyal kitleler benzer morfoloji oluşturarak bu fenotipi taklit edebilir. Kardiyak fibromlar çoğunlukla çocukluk çağında görülen benign primer kardiyak tümörler olup ileri yaşta oldukça nadirdir; klinik seyirleri lezyonun boyutu, lokalizasyonu ve aritmik/hemodinamik etkilerine göre değişebilmektedir. Olguda belirgin apikal hipertorifye rağmen apikal HCM için tipik elektrokardiyografik bulguların olmaması ve TEE'de sınırları seçilebilen kitle görünümü, alternatif tanı açısından yol gösterici olmuştur. BT lezyonun intramiyokardiyal yerleşimini ve anatomik özelliklerini ortaya koyarken, KMR doku karakterizasyonunda belirleyici olmuş; ilk geçiş perfüzyonunun ve erken kontrastlanmanın olmaması ile homojen geç gadolinyum tutulumu kardiyak fibrom tanısını güçlü biçimde desteklemiştir. Hastada ventriküler fonksiyonların korunmuş olması, aritmik veya hemodinamik komplikasyon saptanmaması nedeniyle multidisipliner değerlendirme sonucunda klinik-görüntülemeyle izlem tercih edilmiştir. Bu olgu, apikal hipertrofi görünümünün klinik ve elektrokardiyografik fenotiple uyumsuz olduğu durumlarda multimodal görüntülemenin hem doğru doku karakterizasyonu hem de klinik yönetimin belirlenmesindeki tamamlayıcı rolünü göstermektedir.

Conclusion:Apikal hipertrofi her zaman hipertrofik kardiyomiyopatinin sonucu olmayıp nadiren intramiyokardiyal kitleler benzer bir fenotip oluşturabilir. Klinik, elektrokardiyografik ve ekokardiyografik bulgular arasında uyumsuzluk varlığında alternatif tanılar göz önünde bulundurulmalıdır. Multimodal görüntüleme, lezyonun anatomik özelliklerinin ve doku karakterinin ortaya konmasında, doğru tanıya ulaşılmasında ve uygun klinik yönetimin belirlenmesinde kritik rol oynar.

Anahtar Kelimeler: asemptomatik, apikal hipertrofik kardiyomiyopati, kardiyak fibrom

(Şekil 1)

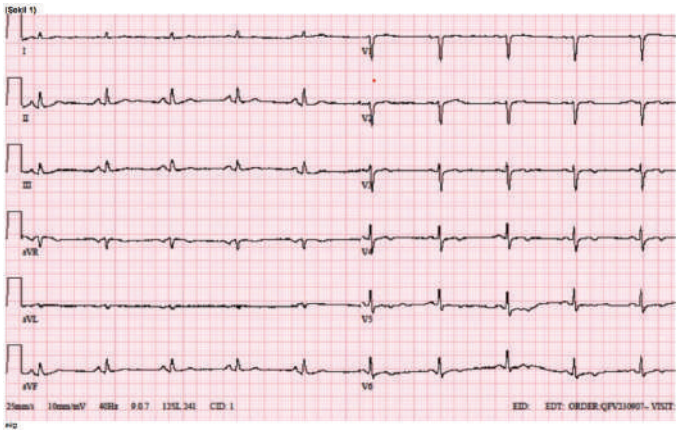

(Şekil 2)

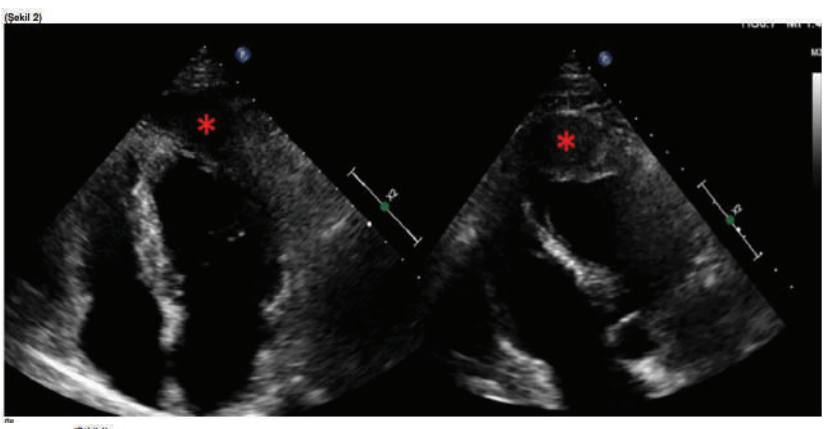

(Şekil 3)

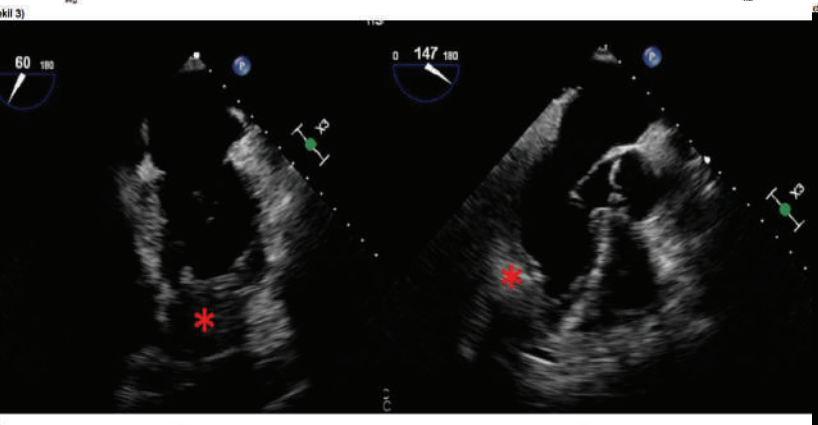

(Şekil 4)

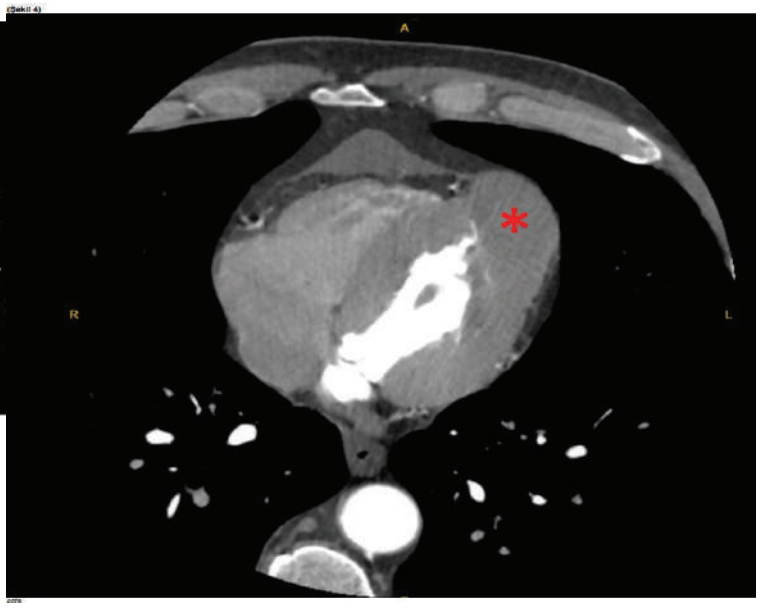

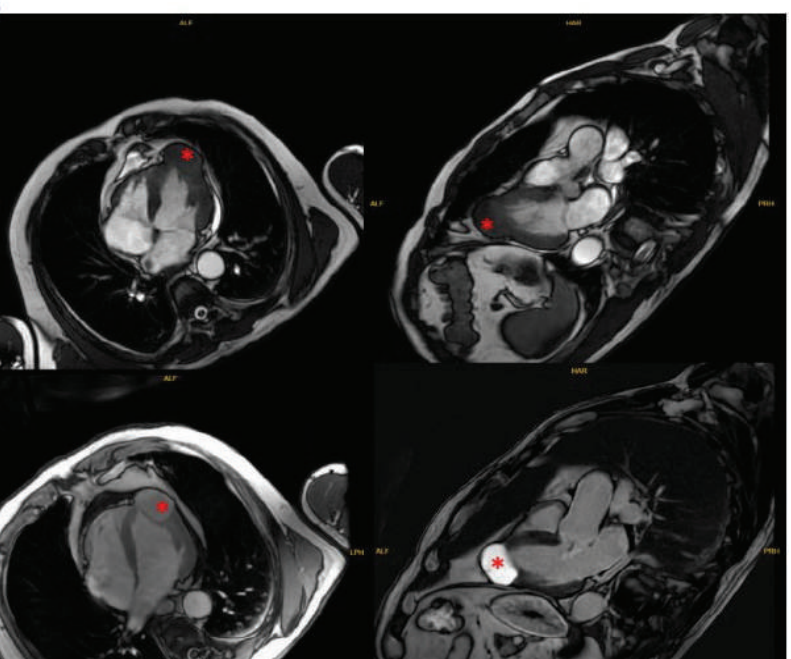

PS-07

Long-term 2D and 3D transthoracic echocardiographic follow-up of a migrated inferior vena cava stent in the right ventricle

DR Atahan Kaya[1], DR Mohammed Sayed[2], DR Azmi Emre Ertuğrul[1], DR Zehra Güven Çetin[1]

INTRODUCTION / BACKGROUND Intracardiac migration of venous stents is uncommon but potentially serious because of the risks of valvular injury, arrhythmia, thrombosis, endocardial damage, and further embolization. Long-term imaging data on conservatively managed intracardiac stents remain limited.

CASE PRESENTATION At the 2026 evaluation, a 67-year-old woman with Budd-Chiari syndrome was reviewed after having undergone balloon angioplasty and placement of a 10 × 40 mm self-expanding stent for stenosis of the inferior vena cava at the hepatic venous confluence on 2 April 2018. Completion angiography showed restoration of normal caval caliber with free flow. Intracardiac migration was detected by transthoracic echocardiography in 2019. Echocardiography reports from 2019 and subsequent follow-up examinations described the stent at the right ventricular apex; however, the corresponding images had been acquired at other centers and could not be included in the present report. She remained under clinical and echocardiographic surveillance and continued anticoagulation. She reported only intermittent, brief, focal pricking sensations in the chest, without exertional chest pain or other new cardiopulmonary symptoms. Electrocardiography showed sinus rhythm. Two-dimensional transthoracic echocardiography demonstrated a well-defined metallic tubular structure measuring approximately 4.0 × 1.0 cm in the right ventricular basal region, adjacent to the tricuspid chordal apparatus. These dimensions matched the 10 × 40 mm stent documented in the 2018 angiography report. The structure appeared relatively fixed throughout the cardiac cycle. Three-dimensional transthoracic echocardiography further delineated its spatial relationship with the right ventricular wall and tricuspid apparatus. Color and spectral Doppler imaging demonstrated mild-to-moderate tricuspid regurgitation and an estimated pulmonary artery systolic pressure of approximately 50 mmHg. The right atrium was dilated, while right ventricular size and systolic function were preserved; left ventricular ejection fraction was 60%. No thrombus or vegetation was identified on or around the stent. In the absence of definite device-related symptoms, major ventricular dysfunction, or infective or thrombotic complications, conservative clinical and echocardiographic surveillance was continued.

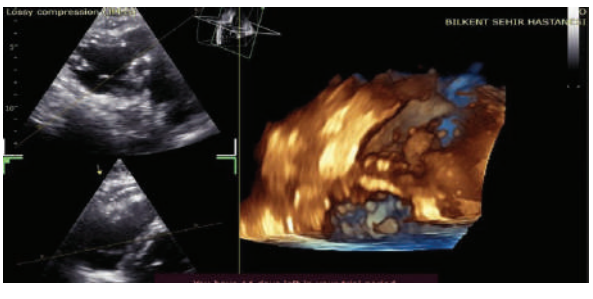

DISCUSSION This case demonstrates an interval change in the reported position of a migrated inferior vena cava stent, from the right ventricular apex on historical reports to the right ventricular basal region on current imaging, where it appeared relatively fixed. Concordance between the original stent size and current echocardiographic dimensions supported device identification. Two-dimensional imaging localized the structure, three-dimensional imaging clarified its relationship with the ventricular wall and tricuspid apparatus, and Doppler imaging assessed valvular and hemodynamic findings. Although no urgent stent-related complication was detected, proximity to the tricuspid apparatus and elevated pulmonary artery pressure support continued surveillance. Retrieval versus observation should be individualized through multidisciplinary assessment.

CONCLUSION Two- and three-dimensional transthoracic echocardiography, complemented by Doppler imaging, provides a practical method for long-term surveillance after intracardiac migration of an inferior vena cava stent. Clinical stability does not eliminate the need for follow-up because delayed changes in position, valvular interaction, thrombosis, and ventricular injury remain possible.

2026 ECHOCARDIOGRAPHIC IMAGES

1. Wide-field 2D 2. Focused 2D 3. 3D TTE 4. Color Doppler Keywords: Budd-Chiari syndrome, inferior vena cava, right ventricle, stent migration, three-dimensional echocardiography, transthoracic echocardiography

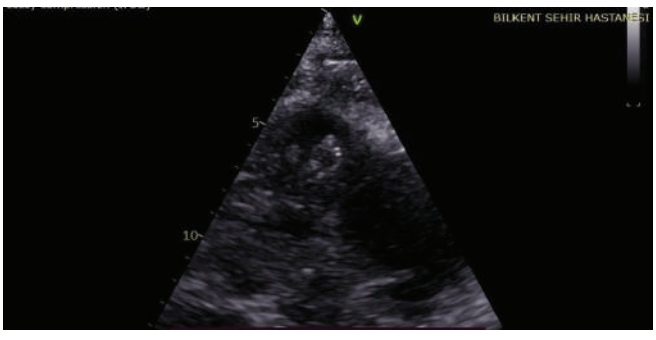

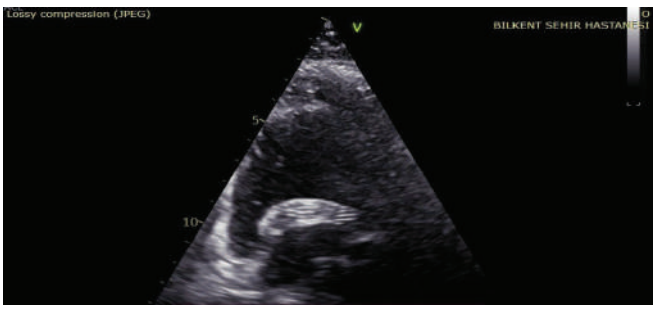



PS-09

Cardiac Hydatid Cyst at the Right Ventricular Atrioventricular Junction

A Multimodality Imaging Case Report

Dr. Eda Kabayuka, MD • Assoc. Prof. İpek Büber, MD

Department of Cardiology, Pamukkale University Hospital, Denizli, Türkiye

CASE PRESENTATION

A 46-year-old female patient with known hydatid cysts in the liver and lungs was referred to the cardiology outpatient clinic for evaluation of possible cardiac involvement.

Laboratory investigations revealed a hemoglobin level of 12.8 g/dL, platelet count of 322 ×10^3/μL, white blood cell count of 9000/μL, INR of 1.1, C-reactive protein level of 5.55 mg/L, and serum creatinine level of 0.65 mg/dL. Serological evaluation demonstrated a positive indirect hemagglutination test with a titer of 1/2560, supporting the diagnosis of hydatid disease.

CARDIAC IMAGING

TTE: 14 × 16 mm cystic lesion at the right ventricular atrioventricular junction • LVEF 60% • no significant hemodynamic compromise

TRANSTHORACIC ECHOCARDIOGRAPHY

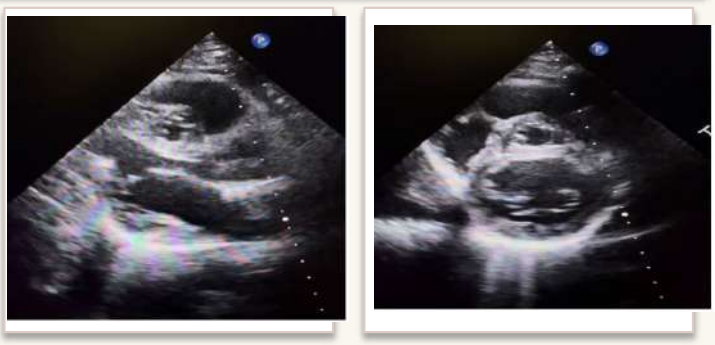

Figure 3. (a) Parasternal long-axis echocardiographic view showing a cystic lesion at the right ventricular atrioventricular junction (arrow). (b) Parasternal short-axis echocardiographic view showing the lesion within the right ventricle (arrow).

CARDIAC MAGNETIC RESONANCE

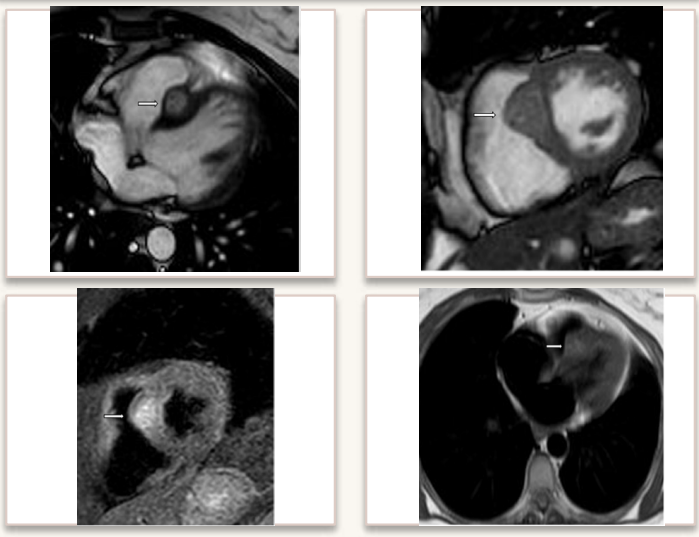

Figure 4. CMR images demonstrate a 15 × 13 mm intramyocardial cystic lesion in the interventricular septum, appearing iso- to hypointense on b-SSFP images (a, b), hyperintense on T2-weighted images (c), and isointense on T1-weighted images (d).

SYSTEMIC IMAGING

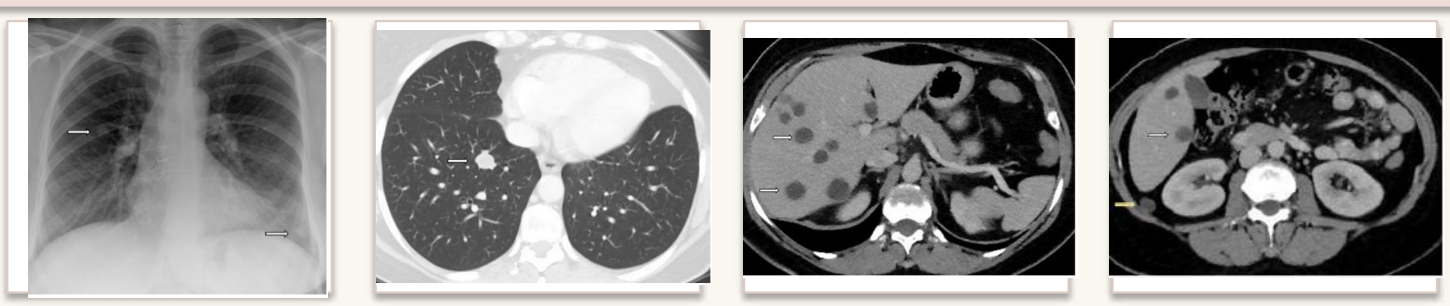

Figure 1. Chest X-ray showing nodular opacities (arrows). Figure 2. (a) Thoracic CT images at the basal level demonstrate a centrally located cystic lesion in the right lower lobe in both mediastinal and parenchymal windows (white arrows). (b) Cystic lesions in the liver (white arrow) and hepatorenal recess (yellow arrow).

MANAGEMENT

Surgical excision was recommended after multidisciplinary evaluation because of the risk of rupture and embolization. The patient declined surgery; treatment with albendazole and close clinical follow-up was chosen.

PS-10

KARDİYOLOJİ • VAKA SUNUMU

Kardiyojenik Şokta Hayat Kurtaran TAVI'den 8 Yıl Sonra: Ciddi Biyoprotez Kapak Disfonksiyonu, İleri Aort Yetersizliği ve Asendan Aort Anevrizması

Muhammed İyad Altabel • **Almaz Gulueyva** • **Doç. Dr. Halil İbrahim Biter** • **Doç. Dr. Sinem Çakal** • **Prof. Dr. Erdal Belen**

İstanbul Haseki Eğitim ve Araştırma Hastanesi | Kardiyoloji Kliniği

INTRODUCTION / BACKGROUND

Transkateter aort kapak implantasyonu (TAVI), yüksek cerrahi riskli veya inoperabl hastalarda önemli bir tedavi seçeneğidir. Ancak genç hastalarda uzun dönem kapak dayanıklılığı, yapısal kapak dejenerasyonu, protez migrasyonu ve aortopatinin ilerlemesi önemli sorunlardır. Bu olgu, kardiyojenik şok sırasında hayat kurtarıcı TAVI uygulanan bir hastanın sekiz yıllık izleminde ortaya çıkan ciddi biyoprotez kapak disfonksiyonunu sunmaktadır.

KLİNİK ZAMAN ÇİZELGESİ

2018 — 26 yaş • refrakter şok

TAVI — 34 mm Medtronic Evolut

2026 — 34 yaş • ileri AR

CASE PRESENTATION • 2018

26 yaşındaki erkek hasta, viral enfeksiyon ve pnömoni sonrasında dekompanse kalp yetersizliği, hipotansif akciğer ödemi ve refrakter kardiyojenik şok ile yoğun bakıma yatırıldı.

İkili inotrop tedavisine rağmen kan basıncı 60/30 mmHg idi; sinüs taşikardisi ve multiorgan yetmezliği gelişti.

2018 TTE: Global hipokinezi, LVEF %10, ileri derecede dilate sol ventrikül, biküspit aort kapakta ileri aort yetersizliği ve sağ ventrikül disfonksiyonu (TAPSE 10 mm). Sinüs Valsalva 48 mm, asendan aorta 44 mm.

Konseyde inoperabl kabul edilerek 34 mm Medtronic Evolut TAVI implante edildi; klinik ve hemodinamik düzelme sağlandı.

CASE PRESENTATION • 2026

Sekiz yıl sonra 34 yaşında; iki aydır artan dispne, istirahatle gerilemeyen göğüs ağrısı, efor intoleransı ve erken yorulma ile başvurdu.

Fonksiyonel kapasite NYHA II–III; NT-proBNP 540 pg/mL idi.

Ocak 2026 TTE: Biyoprotez kapakta ileri aort yetersizliği, LVEF %43, GLS –%12, biatriyal dilatasyon, hafif mitral ve orta triküspit yetersizlik. Asendan aorta 50 mm ölçüldü.

TEE: Santral ileri aort yetersizliği, özellikle nonkoroner kuspta prolapsus, kapak uçlarında kalınlaşma ve LVOT yönüne migrasyon; belirgin açılım kısıtlılığı izlenmedi.

BT anjiyografi: Çıkan aorta 50 mm; diseksiyon yok.

8 YILLIK DEĞİŞİM • TEMEL BULGULAR

%10 → %43	44 → 50 mm	0,9 cm	0,45 cm^2	–%12	540 pg/mL
EF	Asendan aorta	Vena kontrakta	EROA	GLS	NT-proBNP

GÖRÜNTÜLEME • EKG ve TRANSÖZOFAGEAL EKOKARDİYOGRAFİ

01/2026 • EKG

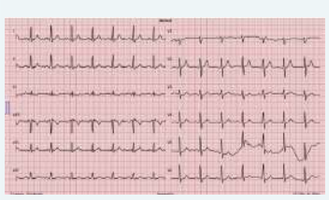

TEE • 46°



TEE • 60°



TEE • 128° renkli Doppler

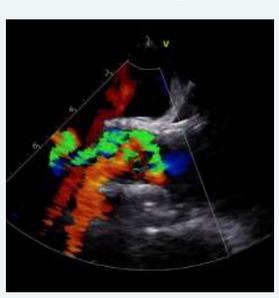

DISCUSSION

Bu olgu, biküspit aort kapaklı genç bir hastada refrakter kardiyojenik şok sırasında TAVI'nin hayat kurtarıcı bir seçenek olabileceğini göstermektedir. Bununla birlikte sekiz yıl sonra ciddi santral biyoprotez aort yetersizliği ve asendan aort anevrizması gelişmiştir.

Kapak prolapsusu, yapısal dejenerasyon ve protezin LVOT yönüne migrasyonu disfonksiyonun olası mekanizmalarıdır. Eşlik eden 50 mm asendan aort genişlemesi, yalnızca kapak müdahalesi yerine cerrahi aort kökü ve kapak replasmanını gündeme getirmiştir.

CONCLUSION / KLİNİK MESAJ

Multidisipliner kalp konseyinde Bentall operasyonu önerildi. Ancak hasta ve yakınları, cerrahinin gerekliliği ve tedavisiz izlemin riskleri anlatılmasına rağmen operasyonu reddetti.

Bu olgu, özellikle genç hastalarda TAVI sonrasında hem protez kapak fonksiyonlarının hem de eşlik eden aortopatinin uzun süreli ve yakın izleminin önemini vurgulamaktadır.

Öne çıkan mesaj: Geç biyoprotez disfonksiyonu ve progresif aort dilatasyonu, tedavi stratejisini birlikte belirler.

ANAHTAR KELİMELER

TAVI • Biküspit aort kapak • Biyoprotez kapak disfonksiyonu • Aort yetersizliği • Asendan aort anevrizması

PS-11

Fenestration-free non-obstructive left atrial membrane overlapping with the cor triatriatum spectrum: multimodality imaging and three-year follow-up

Ali Hakan Konuş[1]
[1] Department of Cardiology, Bingöl State Hospital, Bingöl, Turkey

Background: Left atrial membranous structures represent an uncommon spectrum of congenital anomalies, most frequently described in the context of cor triatriatum sinister. Classical forms are characterized by a fibromuscular membrane dividing the left atrium into two chambers, with fenestrations determining the degree of pulmonary venous and mitral inflow obstruction. However, apparent anatomical continuity of a membrane may not necessarily imply functional obstruction, as physiological impact may depend on whether the membrane effectively partitions pulmonary venous return from the mitral inflow pathway.

Case: A 23-year-old woman with no prior medical history was referred for echocardiographic evaluation due to intermittent chest pain. Transthoracic echocardiography revealed a linear echogenic membranous structure within the left atrium, distinct from the mitral valve apparatus (Figure 1). No transmitral gradient was detected. Transesophageal echocardiography demonstrated a membrane originating adjacent to the left atrial appendage ostium and attaching to the interatrial septum at the aortic rim, without detectable transmembranous flow at any imaging plane (Figure 2). Mitral inflow velocities and pulmonary venous Doppler patterns were normal; left atrial appendage emptying velocity was preserved (58 cm/s) with no spontaneous echo contrast or thrombus. Contrast-enhanced cardiac computed tomography confirmed the membrane's anatomical configuration, its relationship to the left atrial appendage and interatrial septum, and the superior localization of pulmonary venous inflow relative to the membrane (Figure 3). Conservative management was adopted. Over three years of follow-up, the patient remained entirely asymptomatic with no arrhythmia, thromboembolic event, or echocardiographic progression.

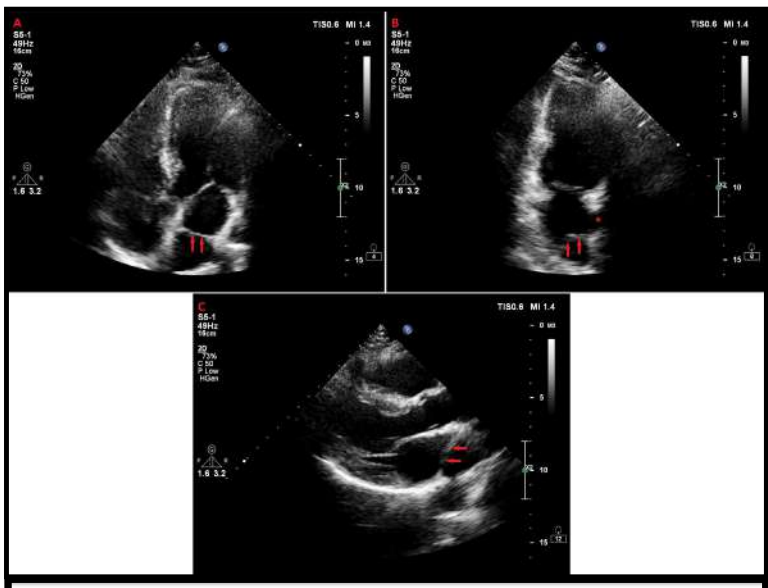

Figure 1: Transthoracic echocardiographic identification of a left atrial membrane. **A**: Apical five-chamber view demonstrating a thin, linear echogenic structure within the left atrium (arrow), distinct from the mitral valve apparatus. **B**: Apical two-chamber view showing the left atrial membrane (arrow) extending superiorly. The left atrial appendage is indicated by an asterisk (*). **C**: Parasternal long-axis view confirming the presence of a linear membranous structure within the left atrium (arrow).

Discussion: The present case illustrates a non-obstructive left atrial membranous anomaly sharing anatomical features with the cor triatriatum spectrum without producing true functional atrial partitioning or hemodynamic compromise. Although pulmonary venous inflow was located superior to the membrane on cross-sectional imaging, the integrated anatomical and Doppler findings did not support effective physiological partitioning. These findings suggest that anatomical continuity alone should not be considered synonymous with physiological obstruction. Preserved appendage flow, absence of spontaneous echo contrast, and event-free three-year follow-up further supported the absence of hemodynamic significance. Left atrial membranous structures may be characterized along two descriptive axes—presence or absence of fenestration, and presence or absence of hemodynamic obstruction—yielding four descriptive categories (Table 1). Within this descriptive framework, the present case represents a fenestration-free, non-obstructive anatomical and hemodynamic configuration not explicitly addressed by conventional frameworks including the Loeffler classification. This case highlights the importance of integrated multimodality imaging for accurate characterization and risk assessment of atypical left atrial membranous anomalies.

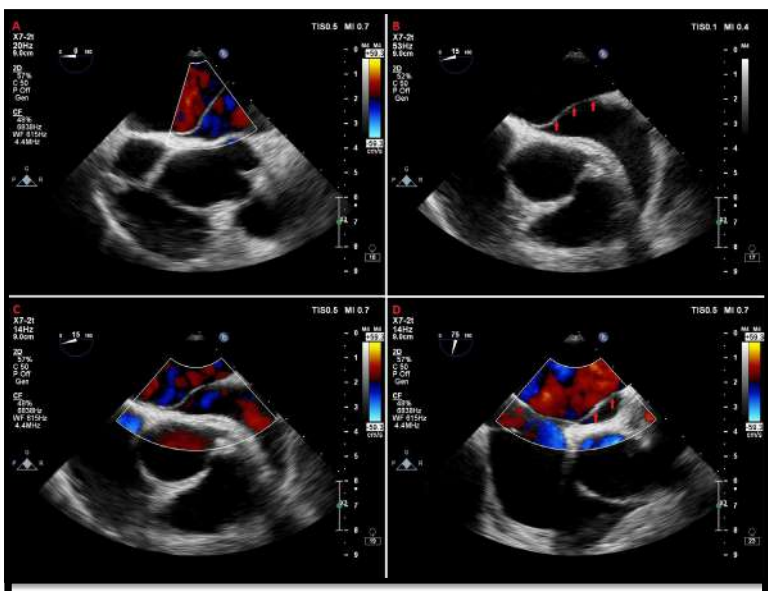

Figure 2: Transesophageal echocardiographic anatomical characterization. **A**: Mid-esophageal view at 0° with color Doppler showing no detectable transmembranous flow. **B**: Mid-esophageal view at 15° illustrating the membrane (arrows) originating adjacent to the left atrial appendage ostium. **C**: Color Doppler at 15° confirming absence of transmembranous flow. **D**: Mid-esophageal view at 75° demonstrating attachment to the interatrial septum at the aortic rim.

	Obstructive	Non-obstructive
Fenestrated	Classical cor triatriatum	Fenestrated non-obstructive
Fenestration-free	Fenestration-free obstructive	Fenestration-free non-obstructive (present case)

Table 1: Descriptive conceptual framework for anatomical and hemodynamic characterization of left atrial membranous structures

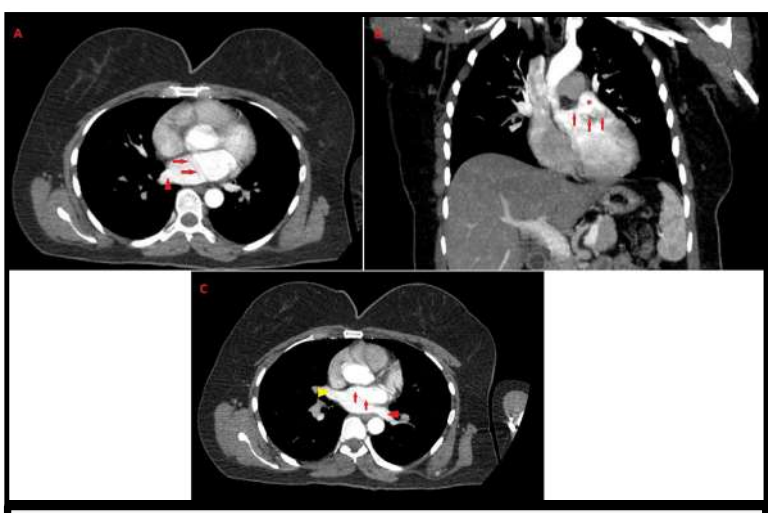

Figure 3: Multiplanar cardiac computed tomography characterization of the left atrial membrane. **A**: Axial contrast-enhanced image demonstrating a linear ridge-like membranous structure within the left atrium (arrows); the right superior pulmonary vein (arrowhead) is visualized draining superior to the membrane. **B**: Coronal reconstruction illustrating the membranous structure (arrows) in proximity to the left atrial appendage ostium. The left atrial appendage is indicated by an asterisk (*). **C**: Axial image demonstrating the right inferior pulmonary vein (yellow arrowhead) and left common pulmonary vein (red arrowhead) draining superior to the membrane, further illustrating the anatomical relationship between pulmonary venous inflow and the membranous structure (arrows).

Conclusion: This case illustrates that some non-obstructive left atrial membranous anomalies may share anatomical features with the cor triatriatum spectrum without producing true functional atrial partitioning or hemodynamic compromise. The present findings suggest that apparent anatomical continuity does not necessarily imply physiological obstruction, and that conservative long-term management is appropriate in the absence of hemodynamic significance. Integrated multimodality imaging enables accurate anatomical and functional characterization of these uncommon anomalies, facilitates appropriate assessment within the cor triatriatum spectrum, and supports long-term surveillance of left atrial membranous anomalies not fully addressed by existing classification systems.